JOSEP M. CASANELLAS BASSOLS
Médico Estomatólogo
Profesor Asociado de Odontología Integrada de Adultos
Facultad de Odontología. Universidad de Barcelona

RECONSTRUCCIÓN DE DIENTES ENDODONCIADOS

COLABORADORES:

Juan Cadafalch Cabaní
Médico Estomatólogo
Profesor Asociado de Odontología Integrada de Adultos
Facultad de Odontología. Universidad de Barcelona

Carlos Canalda Sahli
Médico Estomatólogo
Catedrático de Patología y Terapéutica Dental
Facultad de Odontología. Universidad de Barcelona

Xavier Martí Pané
Médico Estomatólogo
Práctica privada
Odontoestomatólogo de Atención Primaria

Juan Oliveres Folguera
Médico Estomatólogo
Práctica privada
Dictante de cursos de Formación Continuada

ISBN: 84-930161-8-7
Depósito legal: M-2741-2005

Edita: Pues, S.L.
Producción: Yeltes, Soluciones Gráficas, S.L.
C/Canillas, 2. 28002 Madrid

A mi esposa Dolors,
que siempre me ha animado y apoyado a escribir este libro.

A mis hijos, Marta y Jordi,
que con su cariño me han estimulado a seguir trabajando.

ÍNDICE

Pág.

Prólogo 9

PARTE I
ENDODONCIA

Capítulo 1. Preparación de los conductos radiculares .. 13

1.1. Introducción 13
1.2. Determinación de la longitud de trabajo 13
1.3. Instrumentación manual: 14
1.3.1. Instrumental 14
1.3.2. Consideraciones generales en la instrumentación manual 16
1.3.3. Técnicas apico-coronales 17
1.3.4. Técnicas corono-apicales 17
1.4. Instrumentación mecánica rotatoria: 19
1.4.1. Aleaciones de níquel-titanio 20
1.4.2. Diseño de instrumentos de níquel-titanio para rotación horaria continua 20
1.4.3. Sistema Lightspeed 21
1.4.4. Sistema Hero 22
1.4.5. Sistema Quantec 22
1.4.6. Sistema Profile 24
1.4.7. Sistema GT 25
1.4.8. Sistema K3 Endo 25
1.4.9. Sistema ProTaper 25
1.4.10. Sistema FlexMaster 26
1.4.11. Sistema RaCe 26
1.4.12. Consideraciones generales en la instrumentación rotatoria continua 27
1.5. Irrigación: 28
1.5.1. Propiedades de una solución irrigadora 28
1.5.2. Soluciones irrigadoras 28
1.5.3. Técnica 29
1.5.4. Capa residual 29

Pág.

1.6. Otras técnicas en la preparación de los conductos radiculares 29
1.6.1. Técnicas sónicas y ultrasónicas 29
1.6.2. Láser en la preparación de los conductos radiculares 30
1.6.3. Método automático para la preparación de los conductos radiculares 30
1.7. Bibliografía 31

Capítulo 2. Obturación en endodoncia 35

2.1. Definición 35
2.2. Elementos de obturación 35
2.3. La gutapercha según la técnica 35
2.3.1. Generalidades 35
2.3.2. Técnicas de condensación lateral 36
2.3.3. Obturación con técnicas termoplásticas. Usos de pistola y MacSpaden 38
2.3.4. Condensación vertical 38
2.3.4.1. Introducción 38
2.3.4.2. Procedimiento clínico 39
2.3.5. Técnica de System-B o de Buchannan .. 42
2.4. Resumen: concepto final de obturación 42
2.5. Bibliografía 43

PARTE II
RECONSTRUCCIÓN DE DIENTES ENDODONCIADOS

Capítulo 3. Generalidades sobre los dientes endodonciados 47

3.1. Características de los dientes endodonciados 47
3.2. Condiciones imprescindibles de la endodoncia previas a la restauración del diente 47

Pág.

3.3. Principios de la restauración del diente endodonciado 48
3.4. Directrices a seguir para evitar las fracturas radiculares en dientes endodonciados 54
3.5. Bibliografía 55

Capítulo 4. Fracturas radiculares 57

4.1. Presentación. Particularidades de los dientes endodonciados 57
4.2. Causas de las fracturas 57
4.3. Clínica 58
4.4. Diagnóstico 58
4.5. Tratamiento 60
4.6. Prevención 60
4.7. Bibliografía 60

Capítulo 5. Postes intrarradiculares 61

5.1. Funciones de los postes intrarradiculares 61
5.2. Retención del poste. Clasificación de los postes 61
5.3. Refuerzo del poste 64
5.4. Postes activos y postes pasivos 66
5.5. Material de los postes intrarradiculares 66
5.6. Eliminación de la gutapercha. Instrumentación y preparación del conducto radicular para la colocación de un poste intrarradicular 86
5.7. Extracción de postes intrarradiculares 86
5.8. Bibliografía 89

Capítulo 6. Cementos 91

6.1. Clasificación y revisión de los cementos 91
6.2. Cementos de ionómero de vidrio 91
6.2.1. Definición e introducción 91
6.2.2. Composición química de los cementos de ionómero de vidrio 93
6.2.3. Propiedades de los cementos de ionómero de vidrio 93
6.2.4. Clasificación de los cementos de ionómero de vidrio 94
6.2.5. Manejo clínico 94
6.2.6. Indicaciones 94
6.2.7. Contraindicaciones 95
6.3. Cementos de fosfato de cinc 95
6.3.1. Definición e introducción 95
6.3.2. Composición química de los cementos de fosfato de cinc 95
6.3.3. Propiedades de los cementos de fosfato de cinc 96
6.3.4. Clasificación de los cementos de fosfato de cinc 97

Pág.

6.3.5. Manejo clínico de los cementos de fosfato de cinc 97
6.3.6. Indicaciones de los cementos de fosfato de cinc 97
6.4. Cementos de resina 97
6.4.1. Definición e introducción 97
6.4.2. Composición química y clasificación de los cementos de resina 97
6.4.3. Propiedades de los cementos de resina . 98
6.4.4. Manejo clínico de los cementos de resina 98
6.4.5. Indicaciones de los cementos de resina. 99
6.5. Técnica de cementado 99
6.6. Conclusiones de los cementos para postes 100
6.7. Bibliografía 101

Capítulo 7. Materiales directos usados para la reconstrucción de dientes endodonciados 103

7.1. Aislamiento del campo operatorio 103
7.2. Instrumental necesario para la reconstrucción de muñones. Matrices para muñones arificiales 105
7.3. Materiales usados para la reconstrucción de dientes endodonciados 108
7.4. Reconstrucción de amalgama 108
7.5. Reconstrucción de resina compuesta ("composite") 110
7.6. Reconstrucción de ionómero de vidrio y ionómero de vidrio con metal ("cermet") 111
7.7. Reconstrucción con vitroionómero-resina y compómero 111
7.8. Muñones colados 112
7.9. Otros tipos de reconstrucciones indirectas 112
7.10. Indicaciones de los distintos materiales de reconstrucción coronal 112
7.11. Bibliografía 113

Capítulo 8. Materiales indirectos usados para la reconstrucción de dientes endodonciados: muñones colados 115

8.1. Restauración con muñón colado 115
8.1.1. Ventajas del muñón colado 115
8.1.2. Inconvenientes del muñón colado 115
8.1.3. Indicaciones del muñón colado 115
8.1.4. Concepto y diseño actual del muñón colado 115
8.1.5. Componentes del muñón colado 116
8.1.6. Aleaciones metálicas empleadas para muñones colados 116
8.1.7. Sistemas para la fabricación de los muñones colados 116
8.1.8. Sistema directo 117

Pág.

8.1.9. Sistema indirecto 122
8.1.10. Bibliografía 126
8.2. Técnicas especiales de reconstrucción empleando muñones colados 127
8.2.1. Pilar de prótesis fija fracturado y reforzado con espiga-muñón colado 127
8.2.1.1. Fractura de un pilar de prótesis fija 127
8.2.1.2. Requisitos para usar esta técnica 127
8.2.1.3. Indicaciones de esta técnica 128
8.2.1.4. Material necesario 128
8.2.1.5. Descripción de la técnica 128
8.2.1.6. Ventajas de esta técnica 128
8.2.2. Reparación de una prótesis fija con espiga-muñón colado 130
8.2.3. Muñón de metal porcelana con corona jacket de recubrimiento 130
8.2.4. Bibliografía 131
8.3. Muñones-espigas y coronas provisionales 132
8.3.1. Funciones de las prótesis provisionales 132
8.3.2. Materiales y técnicas 133
8.3.3. Bibliografía 134

Capítulo 9. Reconstrucciones con cerámica mediante la técnica CAD-CAM 135

9.1. Introducción 135
9.1.1. Historia del CAD-CAM en Odontología 135
9.1.2. El sistema CEREC® 136
9.2. Preparación de cavidades 137
9.3. Cementado 138
9.4. Resultados 140
9.5. Conclusiones 140
9.6. Bibliografía 141

Capítulo 10. Sobredentaduras 143

10.1. Concepto de sobredentadura 143

Pág.

10.2. Objetivos de las sobredentaduras 143
10.3. Ventajas de las sobredentaduras 143
10.4. Inconvenientes de las sobredentaduras 144
10.5. Indicaciones de las sobredentaduras 144
10.6. Planificación del tratamiento 145
10.7. Exploración. Selección de las raíces, como pilares de la sobredentadura 145
10.8. Tipos de sobredentaduras 147
10.9. Anclajes individuales y uniones tipo barra 148
10.10. Anclajes individuales 148
10.11. Indicaciones de los anclajes individuales 148
10.12. Tipos de anclajes o ataches 148
10.13. Anclajes axiales de precisión. Tipos 150
10.14. Mecanismo de acción y elección de los anclajes axiales 150
10.15. Barras 153
10.16. Indicaciones de las barras 153
10.17. Contraindicaciones de las barras 153
10.18. Ventajas de las barras 153
10.19. Requisitos para la confección de las barras 153
10.20. Tipos de barras 154
10.21. Preparación de los pilares para sobredentaduras 154
10.22. Primeras impresiones definitivas: impresiones de los muñones o dientes pilares 159
10.23. Pruebas, impresiones de arrastre y procesado final de la sobredentadura 159
10.24. Revisiones y mantenimiento 160
10.25. Pronóstico 160
10.26. Casos clínicos de sobredentaduras 160
10.27. Bibliografía 168

Capítulo 11. Consideraciones finales 171

11.1. Conducta a seguir en la reconstrucción de los dientes endodonciados 171
11.2. Otras consideraciones a tener en cuenta en la reconstrucción de los dientes endodonciados 173
11.3. Consideraciones futuras sobre la reconstrucción de dientes endodonciados 173

PRÓLOGO

Mi intención al escribir este libro es contribuir a llenar un vacío en el campo de la Odontología. Se han publicado muchos trabajos y artículos en revistas sobre el tema "Reconstrucción de dientes endodonciados", pero hasta la fecha no existía ningún libro, en lengua española, dedicado a este importante ámbito de la Odontoestomatología. Este libro pretende resumir y actualizar la mayor parte de conocimientos sobre esta materia.

La mayoría de dientes muy dañados por caries, precisan de tratamiento endodóncico y posterior reconstrucción. Pero los dientes desvitalizados y restaurados sufren frecuentes fracturas; en muchas ocasiones la fractura de un diente puede ser la causa de fracaso de toda una gran rehabilitación protésica. El saber restaurar correctamente un diente endodonciado de forma que pueda conservarse, cumpliendo su función en la boca y evitando que se fracture, es un reto para todo profesional. Demasiadas veces la fractura de un diente desvitalizado se produce porque no se ha restaurado correctamente y a tiempo. El fracaso de un diente endodonciado causa a menudo un gran disgusto al paciente y al dentista; si además ocurre en un diente que es pilar de un puente fijo o de una gran rehabilitación la complicación puede llegar a ser muy desagradable e importante. Para evitar estos fracasos deben conocerse muy bien las posibilidades de una correcta restauración. Además cada día van surgiendo nuevas técnicas y comercializándose nuevos productos (salen al mercado nuevos postes intrarradiculares, nuevos composites para reconstrucción de muñones, nuevos adhesivos, etc.), que el profesional, por falta de tiempo, no siempre puede conocer a fondo. Este libro intenta responder a todas estas demandas facilitando su puesta al día.

La obra se divide en dos grandes partes. La primera parte corresponde a ***Endodoncia.*** La endodoncia es muy importante y básica, puesto que si no está correctamente realizada, aunque la reconstrucción del diente sea correcta, el resultado final podría ser un fracaso. Esta parte de Endodoncia consta de dos capítulos: Cap.1- Preparación de los conductos radiculares; Cap.2- Obturación en endodoncia.

La segunda parte trata sobre, la ***Reconstrucción de dientes endodonciados,*** que es el principal propósito de este libro. Esta segunda parte consta, a su vez, de los siguientes capítulos: Cap.3- Generalidades; Cap.4- Fracturas radiculares; Cap.5- Postes intrarradiculares; Cap.6- Cementos; Cap.7- Materiales directos usados para la reconstrucción de dientes endodonciados; Cap.8- Materiales indirectos usados para la reconstrucción de dientes endodonciados: muñones colados; Cap.9- Reconstrucciones con cerámica mediante la técnica CAD-CAM; Cap.10- Sobredentaduras; Cap.11- Consideraciones finales. En cada capítulo existen tablas, figuras y una exhaustiva bibliografía.

Quiero agradecer, en primer lugar, a todos los colaboradores de esta obra, Juan Cadafalch Cabaní, Carlos Canalda Sahli, Xavier Martí Pané y Juan Oliveres Folguera, su importante contribución. Gracias a la magnífica redacción de sus capítulos, este libro presenta un aspecto mucho más exhaustivo y completo.

La mayoría de los trabajos de prótesis han sido realizados por las técnicas protésicas dentales, Rafael y Óscar Fernández. Ellos han colaborado conmigo desde hace muchos años, siempre con esmero y profesionalidad.

También es obligado citar a F. Xavier Gil Mur, catedrático del "Departamento de Ciencia de los Materiales e Ingeniería Metalúrgica", de la Universidad Politécnica de Catalunya (en la Escuela Técnica Superior de Ingenieros Industriales de Bacelona). Ha colaborado conmigo supervisando algunos aspectos del libro.

Una gran parte de las ilustraciones han sido realizadas por Andreu Mitjans.

Finalmente quiero manifestar mi agradecimiento a la editorial Pues S.L., por confiar en esta obra, desde hace tiempo.

Este libro es el fruto de muchos años de trabajo, impartiendo cursos, publicando artículos científicos, y estudiando, con detenimiento, el tema apasionante de la "Reconstrucción de dientes endodonciados". En esta obra los autores intentamos recopilar toda nuestra experiencia, basada en la documentación científica. Para ello presentamos numerosos casos clínicos, ilustrados con fotografías, y también tablas, esquemas y dibujos, que ayudan a la fácil comprensión del texto. Esperamos con ilusión que su consulta pueda ser de gran utilidad para los estudiantes y profesionales.

Josep M. Casanellas Bassols

PARTE I

ENDODONCIA

CAPÍTULO 1

PREPARACIÓN DE LOS CONDUCTOS RADICULARES

C. CANALDA

1.1. INTRODUCCIÓN

La preparación del conducto radicular tiene como objetivos, en primer lugar, la modificación de su morfología, respetando al máximo la anatomía interna original, de manera que el conducto adquiera una forma progresivamente cónica desde la cámara pulpar hasta el ápice, manteniendo la posición y el diámetro de la constricción y del orificio apical. Con ello se favorece el segundo objetivo, la limpieza completa del contenido del conducto (tejido pulpar, bacterias, componentes antigénicos y restos tisulares necróticos) y su desinfección y, por último, la obturación del mismo con un material biológicamente inerte y un sellado corono-apical lo más hermético posible.

La preparación del conducto debe llegar hasta la parte más estrecha del mismo, la constricción apical, que se sitúa en la zona del límite cemento-dentinario. Según Kuttler, la distancia entre el orificio y la constricción apical es de 0,5 mm en individuos jóvenes, aumentando ligeramente con la edad.

1.2. DETERMINACIÓN DE LA LONGITUD DE TRABAJO

La longitud de trabajo es la distancia entre un punto de referencia (una cúspide, un borde incisal) y la constricción apical. Está situada en el conducto radicular, próxima al orificio apical, cuya apertura por lo general se dispone lateralmente al ápice anatómico. Los mejores resultados clínicos se obtienen limitando la preparación y la obturación del conducto hasta este nivel. La localización de la constricción apical y, en consecuencia, la determinación de la longitud de trabajo es difícil ya que no se aprecia en las radiografías ni la constricción, ni la localización del orificio apical, siendo el ápice radiográfico una simple imagen en dos dimensiones del ápice anatómico.

La técnica más habitual para determinar la longitud de trabajo consiste en introducir una lima calibre 15 hasta donde creamos se sitúa la constricción apical, en función de la radiografía preoperatoria y de la sensación táctil, y efectuar una radiografía. De modo arbitrario, se considera haber alcanzado la constricción cuando la punta de la lima se halla a 0,5-1 mm del ápice radiográfico, lo que representa también un margen de seguridad para no instrumentar el orificio apical y el periápice. La radiografía de conductometría también nos informa de la morfología del conducto, sus curvaturas y su orientación. La exactitud de esta técnica no supera un 85% de las determinaciones. Por otra parte, en los casos de periodontitis crónicas, existen reabsorciones del cemento y la dentina apicales y la constricción puede estar destruida. Para asegurar la eliminación de las bacterias del interior del conducto, en estos casos con frecuencia deberemos instrumentar hasta el límite del mismo en el ápice, labrando posteriormente un tope apical.

Para permitir una mejor localización de la constricción apical existen unos dispositivos electrónicos. Las últimas generaciones de los mismos disponen de corrientes eléctricas alternas de dos o más frecuencias, sin utilizar filtros entre las mismas que separen las distintas frecuencias. Se basan en el principio del valor relativo o de la proporción. Se determinan los valores de las impedancias y se calcula su cociente. Cuando la punta del instrumento alcanza la zona más estrecha del conducto el cociente se aproxima a 0,67, valor que no se

altera por la presencia de líquidos o restos pulpares. Si se introduce el instrumento más allá de la constricción, el valor cambia de súbito ya que se modifica bruscamente la concentración de iones y el dispositivo nos advierte de ello. Recientemente se ha presentado un localizador que determina los valores del ángulo de fase de las impedancias; el test determina los cambios desde una impedancia básicamente reactiva a una fundamentalmente resistiva. Sin embargo su fiabilidad no supera a los que se basan en el principio del valor relativo. La fiabilidad de los dispositivos electrónicos es aproximadamente de un 90%. Por ello, es aconsejable su utilización. El análisis de los datos que nos suministra, junto con la información proporcionada por la radiografía de conductometría y la sensación táctil, nos permiten determinar el límite apical de la instrumentación con bastante exactitud. Para obtener datos fiables, los conductos deben ser permeables, no influyendo la humedad o la existencia de tejido pulpar en su interior. El diente debe estar bien aislado, los conductos húmedos, la cámara pulpar húmeda pero no inundada en los plurirradiculares y la lima no debe contactar con restauraciones metálicas.

1.3. INSTRUMENTACIÓN MANUAL

1.3.1. Instrumental

Desde la década de los años sesenta, el instrumental para el tratamiento de los conductos radiculares se rige por unas normas de estandarización dictadas por la ISO (International Standard Organization): referencia 3630 para ensanchadores, limas K y limas H, y la ANSI/ADA (American National Standard Institute/American Dental Association): especificación n.º 28 para instrumentos tipo K y n.º 58 para limas H. Los instrumentos de corte tienen unas dimensiones establecidas: diámetro en su extremo apical (D0, antes D1) y en el otro extremo del segmento cortante de 16 mm de longitud (D16, antes D2). El incremento del diámetro D1 para cada instrumento es de cinco centésimas de milímetro desde el calibre 10 al 60 y de diez centésimas en los calibres superiores, admitiéndose una tolerancia de dos centésimas en las dimensiones del diámetro D1 (Tabla 1.1). La conicidad es del 2% lo que significa que, por cada milímetro desde D0 hasta D16, el diámetro del instrumento aumenta en dos centésimas, siendo la diferencia entre D0 y D16 de 0,320 mm. El ángulo en la punta del instrumento es de 75°, con una tolerancia de ± 15°, aunque la tendencia actual es suavizar o eliminar el ángulo de transición entre la punta y el segmento cortante. La longitud de éste más el vástago puede ser de 21, 25 y 31 mm, lo que significa que las diferentes longitudes del instrumento se deben a la magnitud del vástago. Los mangos están estandarizados mediante colores en función del calibre en D0. Las especificaciones incluyen unos valores máximos de resistencia de los instrumentos a la flexión (momento de flexión) y unos valores mínimos de resistencia a la fractura por torsión (momento de torsión y ángulo de giro).

Tamaño	D 0 mm	D 16 mm	Color del mango
06	0,06	0,38	Rosa
08	0,08	0,40	Gris
10	0,10	0,42	Morado
15	0,15	0,47	Blanco
20	0,20	0,52	Amarillo
25	0,25	0,57	Rojo
30	0,30	0,62	Azul
35	0,35	0,67	Verde
40	0,40	0,72	Negro
45	0,45	0,77	Blanco
50	0,50	0,82	Amarillo
55	0,55	0,87	Rojo
60	0,60	0,92	Azul
70	0,70	1,02	Verde
80	0,80	1,12	Negro
90	0,90	1,22	Blanco
100	1,00	1,32	Amarillo
110	1,10	1,42	Rojo
120	1,20	1,52	Azul
130	1,30	1,62	Verde
140	1,40	1,72	Negro

Tabla 1.1. *Dimensiones en milímetros de los instrumentos tipo K de acuerdo con la especificación n.º 28 de la ADA (American Dental Association). La tolerancia de los diámetros es de ± 0,02 mm.*

Los tres instrumentos básicos son los ensanchadores, las limas K y las limas H o Hedström. Los dos primeros se fabrican por torsión de un vástago o, actualmente, también por torneado como ya se hacía con las limas H. Los ensanchadores tienen una sección de perfil triangular y las limas K cuadrangular hasta el calibre 25 y triangular a partir de él, aunque la tendencia actual es de que en todos los calibres la sección sea triangular para mejorar la flexibilidad y dejar más espacio para eliminar los restos del interior del conducto. El ángulo de corte, es decir el que forman las aristas de corte con el eje del instrumento, es de unos 20° en los ensanchadores, de unos 40° en las limas K y de unos 60°-65° en las limas H. Cuando el ángulo de corte es menor de 45° (ensanchadores y limas K), los instrumentos son más efectivos mediante rotación; cuando

supera este valor (limas H), son más eficaces mediante limado lineal. Los instrumentos idóneos para las técnicas manuales se fabrican con acero inoxidable.

En la fabricación de instrumentos manuales se advierten una serie de tendencias desde hace unos años. En primer lugar, se incrementa la flexibilidad de los mismos mediante modificaciones en el perfil de su sección desde los diámetros menores (triangular: Flexofile de Maillefer, romboidal: K-Flex de Kerr) o utilizando aleaciones de níquel-titanio (níquel 56%, titanio 44%) como las limas Sensor y MAC de NT, las Nitiflex de Maillefer, las Naviflex de Brasseler, o titanio-aluminio (titanio 95%, aluminio 5%) como las Microtitane de MicroMega.

Por otra parte, se crearon instrumentos de calibres intermedios (12, 17, 22, etc.) para favorecer la progresión de los mismos, como los Golden Medium de Maillefer. Schilder propuso en 1994 modificar el incremento del diámetro D0, de modo que no aumentara de cinco en cinco centésimas sino que, a partir del calibre 10, cada instrumento tuviera un incremento proporcional del 29,2%.

Otra tendencia desarrollada por Roane en 1985 fue la eliminación de las aristas cortantes del extremo apical del instrumento, desapareciendo el ángulo de transición entre la punta y el segmento cortante (Fig. 1.1), con la intención de disminuir las deformaciones de la zona apical del conducto y permitir la rotación de las limas, siendo así más eficaces y manteniendo mejor la anatomía original del conducto. Las primeras limas con este diseño fueron las Flex-R (Union Broach). Posteriormente, otros fabricantes han modificado también el extremo apical para que fuera inactivo al corte como las limas Flexofile.

Otra modificación, propuesta por Wildey y Senia en 1989, consistió en unos instrumentos elaborados a partir de una lima K en los que se limitó el segmento cortante a dos o tres milímetros, con el extremo apical inactivo y un vástago liso largo (Fig.1.2). Ello proporcionaba a estos instrumentos una gran flexibilidad, minimizando el transporte apical. Pos-



Figura 1.1. *Extremo apical inactivo de una lima Flex-R.*

Figura 1.2. *Extremo apical inactivo de un instrumento Canal Master U.*

teriormente, se modificó el perfil de la sección triangular de estos instrumentos; los lados rectos del triángulo se tallaron cóncavos para disminuir la masa del metal, de acuerdo con el concepto expuesto por Heath en 1988, y los vértices del mismo, que proporcionaban un ángulo de corte positivo, se aplanaron para obtener un ángulo de corte neutro (Fig. 1.3); con ello los instrumentos, denominados Canal Master U (Brasseler), eran eficaces con un movimiento de rotación horaria. Unos instrumentos similares eran los Flexogate (Maillefer). Ambos instrumentos se han fabricado con acero inoxidable y con níquel-titanio.

Las limas H también han experimentado variaciones en su diseño. McSpadden modificó la sección del instrumento, de modo que presentaba un perfil en forma de S con dos hojas de corte en vez de una como las limas H. La firma MicroMega presentó las limas Helifile cuya sección es una hélice de tres aristas. Buchanan modificó las limas H alisando una zona a lo largo de todo el segmento cortante (Safety Hedström, Kerr). Esta zona se disponía orientada hacia la parte convexa de la curva del conducto para no ocasionar transporte apical. Posteriormente, McSpadden introdujo un nuevo diseño a partir de

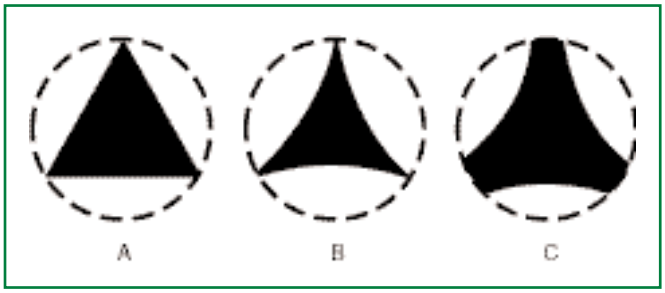

Figura 1.3. *Evolución del perfil de la sección a partir de una lima K, de sección triangular. A, Lima K: B, Sección en U; C, Aplanamiento de las aristas originando los planos estabilizadores radiales.*

una lima H con tres espirales denominada NT Sensor; una ulterior modificación y su fabricación en níquel-titanio les dio el nombre de limas MAC.

Existen instrumentos específicos para facilitar la permeabilización de los conductos. Los Pathfinder K1 y K2 (Kerr) están fabricados con acero al carbono para incrementar la rigidez en la punta. El K1 presenta las dimensiones de un instrumento calibre 06, pero con un D0 de 08; el K2 las dimensiones de un 08 y un D0 de 0. MicroMega tiene unos instrumentos calibres 08,10 y 15 denominados MMC y MME. El primero se asemeja a una lima K y el segundo a una H, ambos con las espiras poco pronunciadas y más espaciadas. Los instrumentos Canal + (Dentsply/Maillefer) son limas de sección cuadrada, con la punta piramidal para conseguir una mayor penetración y con longitudes de 18, 21 y 25 mm.

1.3.2. Consideraciones generales en la instrumentación manual

Podemos clasificar las distintas técnicas en dos grandes grupos: técnicas **apico-coronales,** en las que se inicia la preparación del conducto en la zona apical, tras determinar la longitud de trabajo, y luego se va progresando hacia coronal y técnicas **corono-apicales** en las que se prepara al principio la zona coronal y media del conducto, posponiendo la determinación de la longitud de trabajo, para ir progresando la instrumentación hasta alcanzar la constricción apical. El objetivo del segundo grupo es disminuir la extrusión de bacterias y restos tisulares al periápice y permitir que las limas alcancen la zona apical del conducto sin interferencias ya que se demostró que esta zona no es tan estrecha como se pensaba. Por otra parte, se consigue poder irrigar de modo precoz la zona apical del conducto y se facilita la posterior obturación. Actualmente, la mayoría de técnicas apico-coronales son combinadas y van precedidas de un ensanchamiento previo de las zonas coronales del conducto, una vez permeabilizado éste aunque no lo sea en su totalidad.

Hasta hace poco tiempo se consideraba por muchos autores intocable la zona más allá de la constricción. Durante la instrumentación se generan virutas de dentina y restos pulpares que pueden ocasionar un bloqueo u obstrucción de la parte terminal del conducto. Buchanan recomendó mantener abierta la luz de la constricción apical, sin ensancharla, con una lima de calibre pequeño (08, 10), impregnada al principio en un gel lubricante o una pasta quelante hidrosoluble para emulsionar y eliminar los restos pulpares que obstruyen la luz del conducto ya que, al principio, la solución irrigadora no puede alcanzar la constricción. Posteriormente, son las virutas de dentina las que pueden bloquear la luz del conducto. Por lo general, el bloqueo se produce en las fases iniciales con restos pulpares y es el más difícil de eliminar. El bloqueo con virutas de dentina es más fácil de superar. El movimiento de las limas de permeabilización apical es similar al de dar cuerda a un reloj, pequeños movimientos oscilatorios entre 30° y 60°, suaves, sin pretender ensanchar, sólo pasar. Raramente la terminación apical del conducto es impermeable por estar calcificada; la dificultad de paso se puede atribuir con más frecuencia a un bloqueo. La permeabilización de la constricción apical con estas limas de paso o de permeabilización evitará los bloqueos y permitirá la acción de la solución irrigadora hasta la proximidad del orificio apical. En general, se recomienda sobrepasar unos 0,5 mm la constricción apical. La sensación táctil es importante al empezar a trabajar en la zona final del conducto con limas finas. Si con la lima encontramos una resistencia blanda, pensaremos en un bloqueo por restos pulpares; lo eliminaremos con las limas de paso. Si hallamos una resistencia floja, lo más probable es que la lima no ajusta en la zona final del conducto porque no alcanza la constricción; precurvaremos una lima 15 o 10 e intentaremos llegar a la constricción.

La casi totalidad de los conductos presentan curvaturas de orientación e intensidad diversas y muchas veces imposibles de conocer mediante las radiografías. La zona más difícil de preparar es la apical. En ella son frecuentes las curvaturas abruptas, los conductos secundarios y una mayor facilidad para ocasionar deformaciones. Para poder alcanzar la constricción, sobre todo al iniciar la instrumentación, se deben precurvar las limas, mejor con dispositivos diseñados con esta finalidad, como el Flexobend (Dentsply/Maillefer), que con las pinzas, para no dañar las espiras. De esta forma se consigue que las limas ejerzan presión sólo en su punta y no en toda su extensión, lo que proporciona una mejor sensación táctil, permite sortear las irregularidades de las paredes, se evita la enclavación del instrumento y la aparición de transporte apical. Éste consiste en una deformación de la porción apical del conducto. Podemos incluir con este término una serie de irregularidades ocasionadas en los últimos 3-4 mm del conducto, tales como la formación de un escalón, el desplazamiento de la pared convexa del conducto junto con la consiguiente acodadura hacia coronal, el ensanchamiento de la constricción y del orificio apical e, incluso, la perforación del ápice (Fig. 1.4). La aparición de estas deformidades se

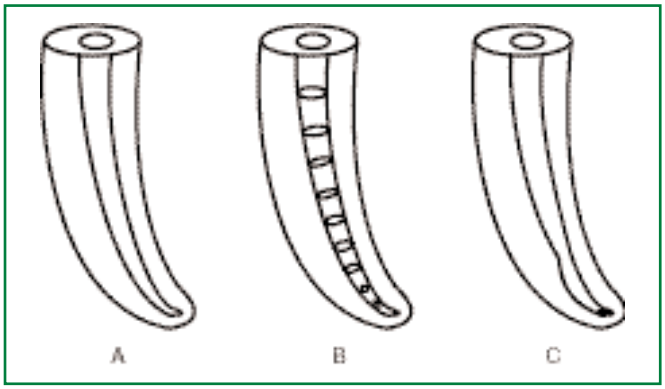

Figura 1.4. *A, Forma original del conducto; B, Conducto de conicidad progresiva que mantiene la morfología inicial tras ser instrumentado; C, Transporte apical, con ensanchamiento de la zona final del conducto y acodadura hacia coronal.*

debe al uso de instrumentos de calibre excesivo en esta zona, demasiado rígidos, a no precurvar los instrumentos, a emplear instrumentos con el extremo apical activo, a la formación de bloqueos apicales y a la falta de irrigación adecuada.

Según el calibre de la primera lima que alcanza la constricción, tendremos una idea de hasta que calibre debemos ensanchar la zona apical. Por lo general, los autores están de acuerdo en aumentar tres o cuatro calibres más que la lima inicial. En conductos curvos, es suficiente, por lo general, con alcanzar un diámetro 25 en la zona próxima a la constricción para conseguir una limpieza del conducto y un calibre suficiente para poder obturarlo de manera correcta. Las limas sirven para dar forma al conducto y mantenerlo permeable, mientras que la limpieza y desinfección del mismo lo consiguen las soluciones irrigadoras. Un conducto bien preparado es fácil de obturar con la mayoría de las técnicas; las dificultades en la obturación suelen ser la consecuencia de una preparación deficiente del conducto.

1.3.3. Técnicas apico-coronales

En 1974, Schilder propuso una técnica **seriada,** secuencial, mediante instrumentos manuales precurvados y una recapitulación constante para mantener la permeabilidad del orificio apical y conseguir una conicidad suficiente para poder obturar los conductos con la técnica de la gutapercha caliente.

En la década de los años setenta, se popularizó la técnica de **step-back** que permite mantener un diámetro apical del conducto de escaso calibre, creando una conicidad suficiente para conseguir la limpieza y desinfección de los conductos, sin deformar en exceso la anatomía original, y poder obturarlo tras crear un adecuado tope apical o, mejor aún, una zona cónica de ajuste apical. La técnica se inicia permeabilizando el conducto con una lima K precurvada de escaso calibre. A la primera lima que alcanza la constricción apical se la llama lima apical inicial (LAI). El conducto deberá ensancharse 3-4 calibres más mediante limado circunferencial. La última lima que instrumenta toda la longitud del conducto se llama lima maestra apical (LMA). La parte más coronal del conducto se instrumenta en retrocesos progresivos o step-back. A cada lima de calibre superior, se le ajusta el tope de silicona un milímetro más corto, de modo que se va formando una morfología cónica con escasa deformación del conducto. Tras el paso de cada nueva lima, se recapitulará con la LMA para mantener la permeabilidad del conducto (Fig. 1.5). No hay que olvidar el uso de la lima de permeabilización apical (LPA) calibre 08 o 10 que deberá permeabilizar la constricción y mantener abierta la luz entre la constricción y el orificio apical. Ello garantiza la limpieza de esta zona. Las zonas más coronales del conducto se pueden ensanchar más con limas H o con trépanos de Gates-Glidden números 1, 2 y 3. Calibres superiores sólo se pueden emplear en la entrada cameral del conducto.

El ensanchamiento excesivo del conducto conduce a la aparición de transporte en la zona apical del conducto y al peligro de perforaciones en la zona media al nivel de la pared cóncava del mismo. Para paliar ambos peligros, en 1980 Abou-Rass, Frank y Glick presentaron la técnica de **limado anticurvatura** indicada en raíces curvas. En vez de efectuar un limado circunferencial a lo largo de todas las paredes del conducto, cuando éste es curvo propusieron efectuar la acción de limado lineal ejerciendo presión hacia la pared convexa del mismo (Fig. 1.6). Con ello se va suavizando la curvatura, se minimiza la aparición de transporte apical y se evita el riesgo de adelgazar o perforar la pared cóncava del mismo.

1.3.4. Técnicas corono-apicales

En la primera mitad de los años ochenta se propusieron tres técnicas que se han denominado como preparación corono-

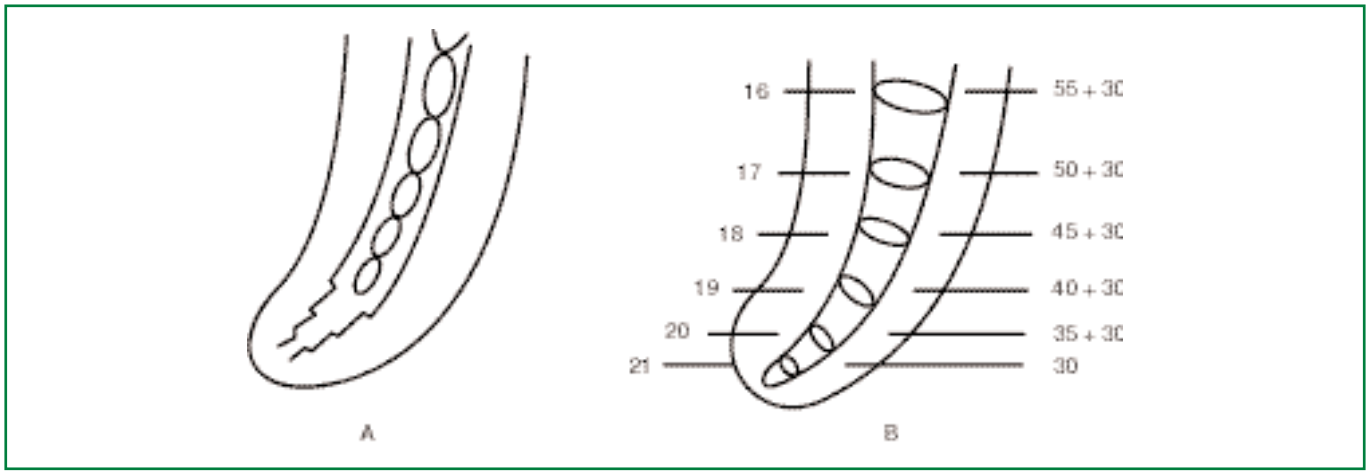

Figura 1.5. *A, Los pequeños escalones creados en los retrocesos de la preparación en step-back se alisan con el paso de la lima maestra apical; B, Conformación del conducto radicular tras una preparación en step-back en la que se muestran los retrocesos de 1 mm de magnitud al incrementar el calibre de la lima y el paso de la lima maestra apical tras cada retroceso.*

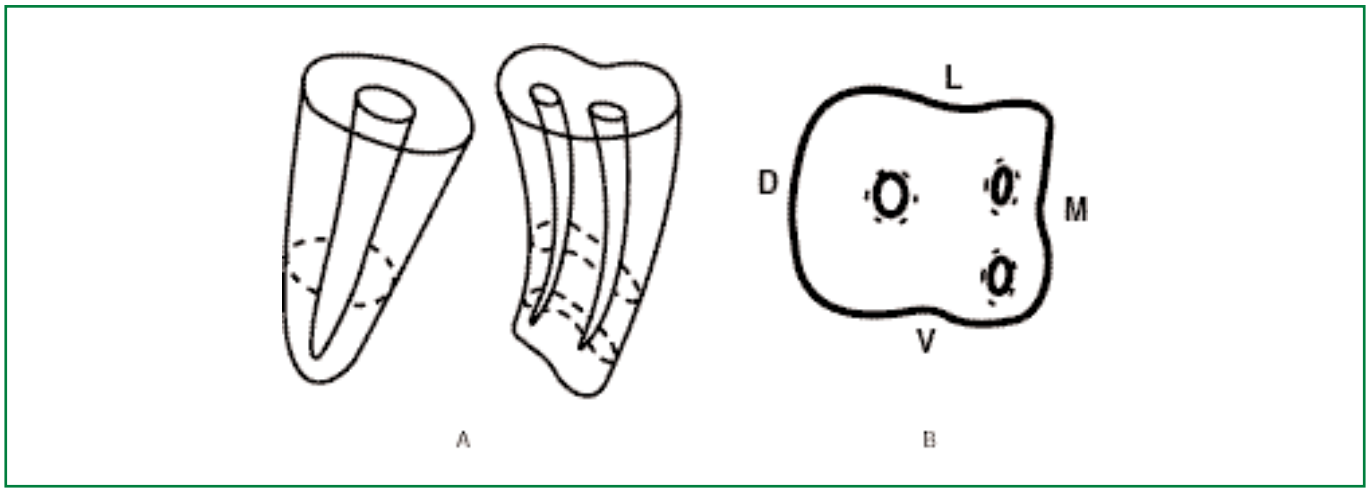

Figura 1.6. *A, Esquema de un primer molar inferior; la raíz distal permite un limado circunferencial; en la mesial, este tipo de limado adelgaza en exceso la pared cóncava próxima a la bifurcación radicular; B, Las líneas de puntos indican las zonas de la raíz mesial donde se ejerce presión en el limado anticurvatura, las situadas en la pared convexa del conducto.*

apical. En 1982, Goerig y cols. presentaron la técnica **step-down** en la que, por primera vez, se ponía el énfasis en ensanchar las porciones coronales del conducto antes de preparar la zona apical, con la intención de evitar interferencias de la lima a lo largo de las paredes del conducto y permitir su acción con libertad en la zona apical, por lo general curva y estrecha. Además, se conseguía una descontaminación progresiva del conducto, una mayor luz para el paso de las agujas de irrigación hasta el final del mismo y una obturación más fácil. Se inicia el ensanchamiento de la zona coronal del conducto, una vez permeabilizada esta zona con una lima K calibre 20, mediante taladros Gates-Glidden números 1, 2 y 3 hasta donde encuentren cierta resistencia. Luego se prosigue ensanchando hacia apical con limas K o H. Antes de alcanzar la zona apical se determina la longitud de trabajo. Se prepara la misma con limas finas, dando conicidad a esta porción mediante una técnica de step-back (Fig. 1.7).

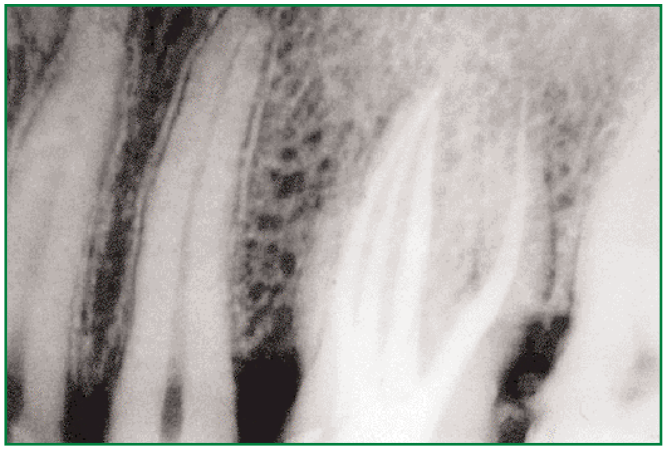

Figura 1.7. *Diente 26 con los conductos preparados mediante la técnica step-down.*

Fava, en 1983, presentó su técnica de **doble conicidad** realizada con limas K. En función de la longitud de trabajo estimada en la radiografía preoperatoria, se elige una lima de un calibre elevado, por ejemplo, un 50 o 60. Se inicia la instrumentación de la zona coronal; cuando se halla resistencia, se escoge otra de un calibre inferior que progresa más hacia apical y así sucesivamente hasta que una lima de calibre pequeño alcanza la constricción apical, confirmado mediante la conductometría. Termina la preparación del segmento apical del conducto hasta un calibre adecuado a su morfología y acaba de dar conicidad al mismo mediante una técnica de step-back.

En 1983, Marshall y Pappin presentaron la técnica de **crown-down** o preparación del conducto sin presión desde la corona hacia apical. Se inicia la preparación con una lima K calibre 35 hasta donde se encuentre resistencia, comprobando mediante una radiografía si la resistencia se debe a un estrechamiento o a una curvatura. Se instrumenta con la citada lima hasta que trabaje de forma holgada, evitando la formación de escalones. Se aumenta el acceso radicular con taladros Gates-Glidden 2 y 3, irrigando profusamente. Se escoge una lima diámetro 30 y se penetra con ella hasta encontrar resistencia; entonces se gira dos veces en sentido horario de modo pasivo, sin ejercer presión hacia el ápice. Se continúa con limas 25, 20, 15, etc., con el mismo movimiento de giro, hasta llegar a la constricción. Antes de esto, cuando creamos estar a unos 3 mm de la constricción, determinaremos la longitud de trabajo. A continuación, se vuelve a repetir la secuencia empezando con la lima 25, hasta conseguir alcanzar este diámetro al nivel de la constricción.

Tres aspectos hay que destacar en la preparación coronoapical: el acceso inicial a la zona apical no es difícil porque sea de un diámetro excesivamente pequeño, sino por las interferencias que sufre el instrumento a lo largo de las paredes coronales del conducto; la eliminación de los restos del inte-

rior del conducto hay que llevarla a cabo antes de conseguir el acceso a la zona apical para permitir una descontaminación progresiva y evitar la extrusión de bacteria y tejidos necrosados al periápice y la posibilidad de crear un bloqueo; y, por último, la irrigación debe efectuarse de modo precoz lo más cerca posible de la constricción apical, como complemento de la instrumentación mecánica, sin olvidarse de mantener abierta la luz desde la constricción hasta el orificio apical mediante limas de permeabilización apical de calibre mínimo. Se define así el concepto de **cavidad de acceso radicular** a la zona apical del conducto, como complemento de la cavidad de acceso cameral.

La técnica crown-down introdujo de nuevo la rotación en la instrumentación. La eliminación del extremo cortante de las limas y la constatación de que los instrumentos con un ángulo de corte inferior a 45° eran más eficaces usados con un movimiento de rotación, impulsó a Roane y cols. a presentar su técnica de **fuerzas equilibradas.** Se inicia la preparación permeabilizando la porción coronal del conducto para ensancharla luego mediante taladros de Gates-Glidden y permitir un mejor acceso a la zona apical. La técnica de fuerzas equilibradas propiamente dicha se inicia entonces y tiene tres fases. En la primera, se introduce la lima con un movimiento de rotación horaria, con presión apical suave, con una magnitud variable en función de la curvatura del conducto, pero siempre inferior a 180° para evitar que el instrumento pueda doblarse. La segunda fase es en la que se produce el corte de la dentina; se realiza mediante un giro de la lima en sentido antihorario, con una cierta presión hacia apical y una magnitud no inferior a los 120°. La presión hacia apical coincidirá con la fuerza aplicada a la lima al hacerla girar, siendo mayor cuanto más grande sea el calibre de la lima empleada. Una vez ensanchado el conducto, se procede a la tercera fase, consistente en efectuar una rotación horaria completa de la lima para extraer las virutas de dentina alojadas en los canales existentes entre las espiras, seguida de una irrigación. La secuencia se repite con limas de calibre menor hasta alcanzar la constricción, ensanchando al nivel de la terminación apical hasta un diámetro suficiente. Aunque originalmente Roane preconizaba alcanzar calibre elevados en este nivel, estudios posteriores han recomendado no superar un 30-35 en conductos curvos. Con esta técnica se consiguen mejores resultados en cuanto a la morfología del conducto que con el limado lineal y la preparación con step-back. Recientemente Charles y Charles han demostrado, mediante un modelo matemático, los movimientos y efectos de las limas con esta técnica, demostrando y confirmando su eficacia. Con ella se generan bastantes restos dentinarios por lo que no hay que olvidar el trabajo a realizar con las finas limas de permeabilización apical, junto con una irrigación abundante.

En 1989, Wildey y Senia presentaron los instrumentos ya mencionados con un segmento cortante de escasos milímetros, un extremo apical inactivo, diámetros intermedios, sección en U y ángulo de corte neutro que terminó comercializándose como Canal Master U. Se trata de una técnica combinada. En primer lugar, se permeabiliza la totalidad del conducto hasta alcanzar un diámetro 15 y se determina la longitud de trabajo. Se inicia la preparación corono-apical mediante los taladros Canal Master rotatorios calibres 50, 60, 70, 80 hasta conseguir una cavidad de acceso adecuada al tamaño y curvatura del conducto. Tras copiosa irrigación, se empieza a instrumentar de forma manual con el Canal Master U calibre 20 con presión suave, con un movimiento rápido y constante en sentido horario hasta alcanzar la longitud de trabajo. Se repite la misma acción con el calibre 22,5, 25, 27,5, etc. hasta que se consigue una completa limpieza de la zona apical. Debido a la gran flexibilidad de estos instrumentos, se puede alcanzar con facilidad un diámetro 40 al nivel apical. Para dar mayor conicidad a la preparación, se efectúa una preparación en step-back con los retrocesos necesarios para conseguir una continuidad con la zona instrumentada de modo mecánico. Mediante esta técnica se consiguen unos conductos centrados, de sección circular y escaso transporte apical. En caso de conductos elípticos, habrá zonas que deberán prepararse con los taladros rotatorios o bien complementar la preparación con limado circunferencial. En la zona final del conducto, no obstante, es suficiente el uso de estos instrumentos por ser bastante circular la anatomía original de los mismos.

Esta técnica sentó las bases para la instrumentación **rotatoria continua** de los conductos radiculares por medios mecánicos.

1.4. INSTRUMENTACIÓN MECÁNICA ROTATORIA

Desde hace un siglo, se han intentado desarrollar sistemas mecanizados para instrumentar los conductos radiculares. La época moderna de estos sistemas se inició en 1958 con el contraángulo Racer, que transmitía un movimiento lineal a los instrumentos y, en 1964, con el Giromatic (MicroMega) que efectuaba un movimiento alternativo horario-antihorario de 45°. Posteriormente se han desarrollado diversos sistemas. El contraángulo M4 posee un movimiento alternativo de 30°, el Endolift rotación combinada con movimiento lineal, el Canal Finder movimiento lineal con posibilidad de rotación libre, el Excalibur con oscilaciones laterales. Los instrumentos acoplados a estos contraángulos eran derivados de las limas K o H. Los resultados en cuanto a la conformación conseguida con estos sistemas no superaba en calidad a los obtenidos mediante las técnicas manuales. La causa principal era que se utilizaban instrumentos diseñados para el uso manual y que, al ser accionados de forma mecánica, no desarrollaban de modo adecuado la función para la que fueron diseñados. Por otra parte, la sensación táctil que se transmitía de ese modo dificultaba el control de la instrumentación, sobre todo en la zona final del conducto.

1.4.1. Aleaciones de níquel-titanio

Las aleaciones de níquel-titanio (NiTi) se desarrollaron en los laboratorios de la Marina Norteamericana en los años sesenta. La aleación recibió el nombre de Nitinol y, comparada con las aleaciones de acero inoxidable, poseía una mayor flexibilidad y una mayor resistencia a la fractura por torsión. La proporción entre ambos metales es de alrededor de 56% de níquel y 44% de titanio con ligeras modificaciones según el fabricante. Durante años se utilizó en ortodoncia en forma de alambres con muy escasa rigidez. En 1988, Walia y cols. analizaron las características de unas limas experimentales de calibre 15 elaboradas con Nitinol, hallando una excelente flexibilidad y resistencia a la fractura comparadas con las de acero inoxidable.

Los instrumentos endodóncicos fabricados con aleaciones de níquel-titanio se caracterizan por unas buenas propiedades físicas cuando se los compara con los de acero inoxidable: gran flexibilidad, aceptable resistencia a la fractura por torsión, buena capacidad de corte con un diseño adecuado del instrumento y memoria de forma, o sea, capacidad para deformarse de modo reversible ante una presión y recuperar su forma inicial al desaparecer aquella (seudoelasticidad), por lo que no se pueden precurvar. Si la fuerza ejercida sobrepasa el límite elástico, la deformación será plástica, es decir, irreversible. Estas aleaciones poseen dos formas cristalográficas, austenita y martensita. La transformación desde la fase austenita a la martensita se produce cuando se aplica un estrés al instrumento (presión, calor). Al iniciarse esta transformación, el instrumento se vuelve frágil, pudiéndose romper con facilidad. Por este motivo, cuando se trabaja con instrumentos de níquel-titanio, no se debe ejercer presión, ni mantenerlos girando mucho tiempo en el mismo punto (fatiga cíclica), ni modificar bruscamente la velocidad o el sentido del giro.

Al principio, los fabricantes se interesaron en la fabricación de limas K y H con estas nuevas aleaciones. Diversas investigaciones han demostrado que estos instrumentos tienen un momento de flexión y un módulo de elasticidad muy inferiores a las de acero inoxidable. Sin embargo su resistencia a la fractura por torsión es inferior a las de acero cuando esta propiedad se evalúa mediante el momento de torsión, siendo equiparable cuando se evalúa con el parámetro ángulo de giro. Por otra parte, su capacidad de corte es notablemente inferior, casi la mitad que las de acero inoxidable. Las propiedades físicas de estos instrumentos no se alteran tras su esterilización mediante autoclave o calor seco.

Algunos estudios han hallado una mejor conformación de los conductos radiculares preparados con los instrumentos de níquel-titanio. Sin embargo, cuando el diámetro apical se limita a calibres moderados, como 25 o 30, varias investigaciones no hallan diferencias significativas instrumentando conductos curvos con ambos tipos de aleaciones. Por otra parte, no olvidemos que mantener un diámetro apical moderado, como el que hemos citado, disminuye la posibilidad de producir transporte apical sea el que fuere el tipo de instrumental utilizado y, además, permite obtener un mejor sellado apical. Al tener menor capacidad de corte, el tiempo de trabajo será mayor. El precio de estos instrumentos también es más elevado, debido a la naturaleza de la aleación y, especialmente, por el proceso de fabricación por torneado, laborioso con estas aleaciones.

También se manufacturaron instrumentos Canal Master U y Flexogate con aleaciones de níquel-titanio. Las investigaciones en torno a sus propiedades físicas ofrecen resultados similares a los de las limas K, aumentando de modo significativo el tiempo de trabajo.

Los instrumentos de titanio-aluminio también son más flexibles que los de acero inoxidable, pero menos que los de níquel-titanio, mientras que la resistencia a la fractura por torsión y la capacidad de corte muestran valores intermedios a los de las otras aleaciones. No obstante, presentan una notable deformación permanente, sin seudoelasticidad, cortando mal en conductos curvos.

El uso manual de limas K o Canal Master U de níquel-titanio o titanio-aluminio no ha representado un avance importante en la obtención de una mejor conformación del conducto radicular. Las limas K de acero inoxidable siguen siendo las de elección en las técnicas manuales de preparación de conductos.

De la misma forma que las limas K y H de acero inoxidable accionadas por contraángulos diversos no dieron el resultado esperado, las limas K y H de níquel-titanio tampoco respondieron a las expectativas creadas porque las características de la aleación obligaban a modificar la morfología del instrumental y su modo de uso. Los instrumentos de níquel-titanio requieren nuevos diseños para conseguir una mayor efectividad clínica. Su mejor indicación es la fabricación de instrumentos para ser utilizados en rotación horaria continua por medios mecánicos.

1.4.2. Diseño de instrumentos de níquel-titanio para rotación horaria continua

Existen distintos tipos de instrumentos de níquel-titanio fabricados para ser utilizados en rotación mecánica horaria continua, con diseños diferentes. Con todo, las modificaciones principales se refieren a dos aspectos: la conicidad variable del segmento cortante y el perfil de la sección del instrumento.

Hasta hace pocos años, la conicidad del segmento cortante de los instrumentos endodóncicos, de acuerdo con las normas ISO, era del 2%, indicado muchas veces como .02. Por cada milímetro desde D1 hasta D16 en el segmento cortante, el incremento de diámetro es de dos centésimas. El interés por conseguir una preparación del conducto más cónica, que permita una mejor preparación de la zona apical y una mayor facilidad para que alcancen esta zona las soluciones irrigadoras, junto a una mayor facilidad de obturación, ha estimulado el interés por la aparición de instrumentos de

conicidades superiores, gracias a las aleaciones de níquel-titanio que permiten conservar una aceptable flexibilidad a pesar del incremento de volumen del metal. Entre los primeros instrumentos con conicidades múltiples destacamos los McXIM propuestos por McSpadden, con un mismo calibre apical de 25 y cinco conicidades y los Greater Taper propuestos por Buchanan, también con un mismo calibre apical y cuatro conicidades.

Actualmente, existen instrumentos de conicidades más elevadas que el dictado en las normas ISO: .04, .05, .06, .07, .08, .10 y .12. En estos instrumentos, el aumento de diámetro por cada milímetro del segmento cortante a partir de D0 es respectivamente de 4, 5, 6, 7, 8, 10 y 12 centésimas. De este modo, si efectuamos una preparación corono-apical, los instrumentos cortan lateralmente, quedando su extremo apical casi pasivo, sin grandes presiones en su punta. Al encontrar resistencia, se elige un instrumento de conicidad o diámetro apical inferior, con lo que paulatinamente avanzamos hacia la constricción apical sin interferencias, pudiendo mantener un diámetro apical pequeño y una conicidad elevada del conducto. El aumento de conicidad permite mejorar la capacidad de corte, al mismo tiempo que se reduce la superficie de corte, que dependerá también del perfil de la sección del instrumento.

Los instrumentos de níquel-titanio, para ser utilizados en rotación horaria continua, deben tener un diseño peculiar, distinto al de los instrumentos tipo lima K o H. Todos ellos presentan un extremo apical inactivo o de seguridad, con un ángulo de transición suave entre el extremo no cortante y el inicio de las espiras.

Aunque los instrumentos manufacturados por los distintos fabricantes presentan un diseño diferente, podemos identificar una serie de tendencias comunes. Es frecuente la sección en U para disminuir la masa de metal e incrementar el espacio de los canales o vías de escape para los residuos, de modo que se facilite su evacuación hacia coronal y se dificulte la formación de un taponamiento o bloqueo apical. El ángulo de corte de una lima K, utilizado en limado lineal, es negativo por lo que se debe ejercer bastante presión sobre la dentina para que sea efectivo. Un ángulo de corte positivo es más eficaz, requiriendo una presión sobre las paredes del conducto menor, pero puede facilitar la formación de transporte según el modo como se utilice. Un ángulo de corte neutro presenta una capacidad intermedia, entre los antes citados, respecto a la eficacia en el corte de la dentina y la posibilidad de producir deformaciones indeseables (Fig. 1.8). El ángulo de corte del filo de la arista de los nuevos instrumentos es menos agresivo; la tendencia se encamina a diseñar ángulos neutros o ligeramente positivos. Es frecuente la tendencia a aplanar el filo de la arista o zona que va a contactar con las paredes del conducto, de modo que se forman los llamados planos estabilizadores radiales, para conciliar una capacidad de corte suficiente con un efecto limitado de la posibilidad de que el instrumento se clave en la dentina y se fracture, contribuyendo además a mantener el instrumento centrado en el interior del conducto. Otra característica consiste en el reparto del volumen del metal para favorecer la resistencia y minimizar el riesgo de fractura. En algunos instrumentos de conicidad variable, al aumentar mucho la conicidad se disminuye la longitud del segmento cortante, limitando el calibre máximo a 1-1,5 mm para no ensanchar en exceso el conducto.

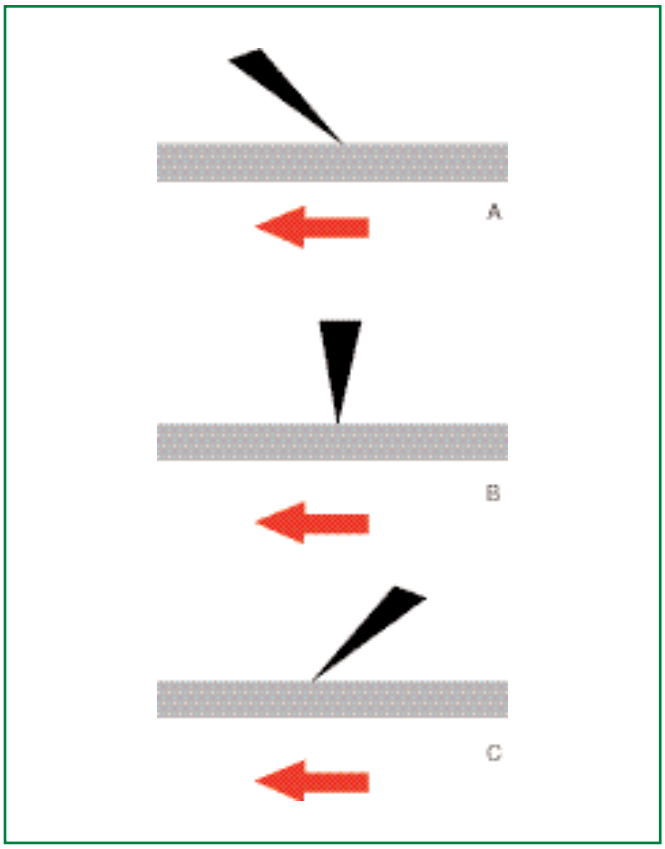

Figura 1.8. *Esquema en el que se muestran los diversos ángulos de corte. A, negativo; B, neutro; C, positivo.*

Se puede hablar de **sistemas de instrumentos** por el hecho de que, las distintas firmas comerciales presentan conjuntos de instrumentos elaborados con níquel-titanio, para poder efectuar con todos ellos una preparación del conducto mediante rotación continua mecánica. Describiremos sucintamente los que han alcanzado mayor difusión y los más novedosos.

1.4.3. Sistema Lightspeed

El sistema Lightspeed (Lightspeed Technology) está formado por una serie de instrumentos similares al Canal Master U de níquel-titanio, a los que se ha cambiado el mango para poder ser accionados de forma mecánica. El segmento cortante es de escasos milímetros y el vástago liso largo, lo que le confiere gran flexibilidad. El perfil de la sección es en U, con tres aristas aplanadas, un ángulo de corte neutro, el extremo apical

inactivo y una conicidad del 2%. El diámetro apical sigue la norma ISO, existiendo diámetros intermedios para facilitar la progresión del instrumento ya que, aunque es una técnica combinada, predominantemente es apico-coronal.

La técnica es similar a la manual. En primer lugar, se permeabiliza el conducto con limas finas hasta la constricción apical y se determina la longitud de trabajo con una del calibre 15. Si se desea, se puede aumentar el calibre de las zonas coronales del conducto con taladros como en la técnica manual. Con la cámara bien irrigada, se introduce en el conducto un instrumento calibre 20, ya en rotación, a una velocidad entre 750 y 1.500 r.p.m., con una presión hacia apical muy ligera y movimientos lineales, progresando hasta llegar a la constricción. Se van utilizando calibres sucesivamente superiores, sin olvidar los intermedios, hasta prepara adecuadamente la zona apical. Gracias a su gran flexibilidad, con frecuencia se pueden alcanzar calibres bastante elevados, como el 40 en conductos curvos, manteniendo en alto grado la anatomía original. Se termina efectuando una preparación en step-back para aumentar la conicidad.

1.4.4. Sistema HERO

El sistema HERO (MicroMega) consiste en unos instrumentos derivados de la limas manuales Helifile. El perfil de su sección es semejante, una hélice con tres aristas, aunque el núcleo central del metal es algo más grueso para mejorar la resistencia de este instrumento de níquel-titanio (Fig. 1.9). El ángulo de corte de las aristas es ligeramente positivo, no existiendo planos estabilizadores radiales. Hay tres vías de escape para los residuos, el extremo apical es inactivo y sigue la norma ISO para el calibre en D0. Existen tres conicidades: 6%, 4% y 2%. Con las dos primeras, se fabrican instrumentos de calibres 20, 25 y 30, y con la conicidad menor existen también calibres 35, 40 y 45.

La técnica es corono-apical al principio, comenzando con instrumentos de conicidad del 6%, continuando con los del 4% y finalizando con los del 2%, recomendando el fabricante tres secuencias en función de la dificultad del conducto. Pumarola propuso una secuencia clínica con independencia de la dificultad del conducto y totalmente coronoápical (Tabla 1.2). Las zonas más coronales del conducto se pueden ampliar con un instrumento de diseño similar denominado Endoflare .12/25. Desde el punto de vista clínico se obtienen buenos resultados con esta técnica (Fig. 1.10), corroborados por trabajos de investigación.

Recientemente se han presentado los instrumentos HERO Shapers con un paso de rosca más amplio que le confiere mayor flexibilidad y permite utilizar solo conicidades de 6 y 4%.

1.4.5. Sistema Quantec

El sistema Quantec Series 2.000 (Analityc Endodontics) es una evolución de las limas McXIM dirigida por McSpadden. El sistema consta de 10 instrumentos. El perfil de su sección revela un diseño complejo semejante a una S, variando la morfolo-

.06/30
.06/25
.06/20
.04/30
.04/25
.04/20
.02/30
.02/25
.02/20

Tabla 1.2. *Secuencia instrumental propuesta por Pumarola y col para el sistema HERO, con independencia de la dificultad del conducto radicular.*

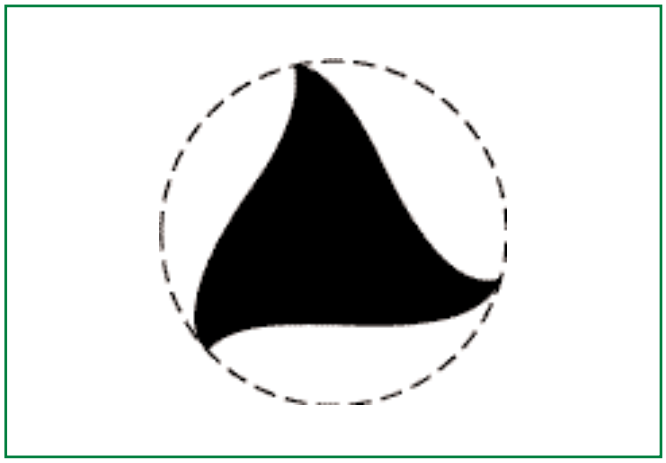

Figura 1.9. *Perfil de la sección de un instrumento HERO.*

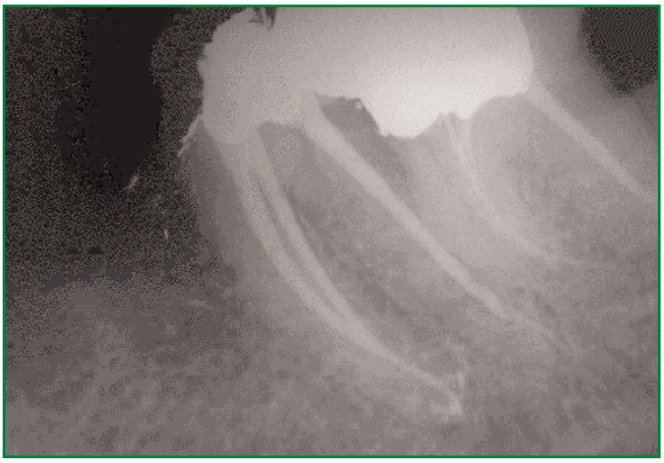

Figura 1.10. *Diente 36 preparado con el sistema HERO.*



Figura 1.11. *Perfil de la sección de un instrumento Quantec, con un diseño en S, ángulo de corte ligeramente positivo, dos planos estabilizadores y dos canales de escape. La forma del perfil es algo distinta según el nivel donde se efectúa la sección.*



Figura 1.12. *Instrumento Quantec Flare Series .12/25(X3).*

gía del perfil según donde se efectúe la sección (Fig. 1.11). El ángulo de corte es ligeramente positivo, tiene dos planos estabilizadores radiales y dos vías de escape. El extremo apical es plano, excéntrico, sin ángulo de transición para favorecer la deflexión del instrumento en las curvaturas. Los instrumentos 2, 3 y 4 presentan el extremo apical activo a diferencia de los demás. Presenta cinco conicidades: 2%, 3%, 4%, 5% y 6%. Y, para instrumentar la totalidad del conducto, sólo tres calibres hasta el Quantec número 8: 15, 20 y 25. El sistema se completa con los Quantec Flare Series, de diseño similar a los anteriores y extremo apical inactivo (Fig. 1.12). Se trata de tres instrumentos con un diámetro idéntico de 25 y tres conicidades 12%, 10% y 8%. La técnica es corono-apical con los Flare Series y el Quantec n.º 1. Tras determinar la longitud de trabajo, se termina la preparación de la zona apical con los Quantec n.º 2 al 8, manteniendo un diámetro 25 con una conicidad del 6% en esta zona (Tabla 1.3). También se puede efectuar una secuencia corono-apical completa si, tras el n.º 1 continuamos con el 8, 7, 6 etc. Las investigaciones efectuadas con este sistema obtienen buenos resultados en cuanto a la conformación conseguida, con un transporte apical mínimo. Además, con él se consigue una limpieza de la zona final del conducto mejor que con técnicas manuales, según algunos investigadores.

Posteriormente se han comercializado dos series de instrumentos: Quantec LX de punta no cortante *(non-cutting)* y SC descritos como de corte con seguridad *(safe-cutting)*. Los resultados son buenos cuando no se sobrepasa un calibre 25 con una conicidad del 4%.

Flare n.º 1	.12/25	hasta hallar resistencia	Flare n.º 1	.12/25
Flare n.º 2	.10/25	hasta hallar resistencia	Flare n.º 2	.10/25
Flare n.º 3	.08/25	hasta hallar resistencia	Flare n.º 3	.08/25
Quantec n.º 1	.06/25	hasta hallar resistencia	Quantec n.º 1	.06/25
Quantec n.º 2	.02/15	a LT	Quantec n.º 7	.05/25
Quantec n.º 3	.02/20	a LT	Quantec n.º 6	.04/25
Quantec n.º 4	.02/25	a LT	Quantec n.º 5	.03/25
Quantec n.º 5	.03/25	a LT		
Quantec n.º 6	.04/25	a LT		
Quantec n.º 7	.05/25	a LT		
Quantec n.º 8	.06/25	a LT		

Tabla 1.3. *Secuencia instrumental propuesta para el sistema Quantec (LT: longitud de trabajo). A la izquierda, técnica combinada; a la derecha, técnica corono-apical, con instrumentos inactivos en su punta y recapitulación de la secuencia hasta alcanzar la constricción.*

1.4.6. Sistema Profile

Los primeros instrumentos de este sistema se llamaron Profile .04 Taper Series 29 (Tulsa). Se trataba de unos instrumentos con la sección en U, con una conicidad del 4% cuyo diámetro apical no sigue las normas ISO, sino que aplica el concepto expuesto por Schilder en el que considera más adecuado para el diámetro apical un incremento proporcional del 29,2% entre cada instrumento que no un incremento métrico de 5 centésimas (Tabla 1.4). Siguiendo la norma ISO, el incremento porcentual de diámetro desde un instrumento 10 a un 15 es del 50%, desde un 15 a un 20 del 33%, de un 20 a un 25 del 25%. La magnitud porcentual disminuye al aumentar el calibre apical. El incremento porcentual mayor, en cambio, reside en los calibres pequeños. Con los Profile 29, el diámetro D0 experimenta un menor aumento de calibre que con la norma ISO hasta el número 6 (equivalente a un 35 ISO), mientras que a partir de este número el aumento de calibre es mayor. Según Schilder, de este modo se conseguiría una conicidad progresiva y proporcional tras el paso de cada instrumento.

Posteriormente se ha comercializado el sistema Profile ISO (Dentsply/Maillefer), que presenta el código de colores y la nomenclatura para cada instrumento de acuerdo con las normas ISO, pero en el que en realidad el diámetro apical sigue el incremento proporcional del 29,2%. Su sección presenta un perfil en U (Fig.1.8C), con las aristas achaflanadas, lo que determina tres planos estabilizadores radiales y un ángulo de corte neutro, tres canales de escape para los residuos y un extremo apical inactivo (Fig. 1.13). Una serie de instrumentos tiene una conicidad del 4% y diámetros de 15 a 45, más un 60 y un 90. Otra serie es de conicidad del 6% y diámetros de 15 a 40. Una tercera serie se denomina Orifice Shapers y presenta cuatro conicidades: 5% y diámetro 20 (n.º 1), 6% y diámetros 30 (n.º 2) y 40 (n.º 3), 7% y diámetro 50 (n.º 4), y 8% y diámetros 60 (n.º 5) y 80 (n.º 6).

La técnica es corono-apical en su totalidad, recomendándose una velocidad entre 150 y 300 r.p.m. (Tabla 1.5). Con ella se consigue una buena conicidad, continuidad en la preparación, un conducto de sección circular y centrado en la raíz, un aceptable tope apical y escaso transporte apical limitando el calibre a un 25 en conductos curvos (Fig. 1.14).

Shaper n.º 3	.06/40	hasta hallar resistencia
Shaper n.º 2	.06/30	hasta hallar resistencia
Profile	.06/25	hasta hallar resistencia
Profile	.06/20	hasta hallar resistencia
Profile	.04/25	(opcional, en conductos difíciles)
Profile	.04/20	a LT
Profile	.04/25	a LT
Profile	.04/30	a LT (en curvaturas moderadas)

Tabla 1.5. *Secuencia instrumental propuesta para el sistema Profile ISO (LT: longitud de trabajo) en conductos curvos.*



Figura 1.13. *Instrumento Profile .04/90 (X3)*

Figura 1.14. *Diente 36 preparado con el sistema Profile .04/.06.*

Número de Profile	1	2	3	4	5	6	7	8	9	10
Diámetro Profile	10	12,9	16,7	21,6	27,9	36	46,5	60	77,5	100
Diámetro ISO	10	15	20	25	30	35	40	45	50	55

Tabla 1.4. *Correspondencia entre el diámetro apical del Profile .04 Taper Series 29 y la normativa ISO, expresado en centésimas de milímetro.*

1.4.7. Sistema GT

El sistema GT (Great Taper) (Dentsply/Maillefer) está formado por unos instrumentos de diseño similar a los Profile. Se compone de dos series de instrumentos: 1. Limas GT, de calibre 20, 30 o 40 y cuatro conicidades para cada calibre: 10%, 8%, 6% y 4%; el diámetro máximo del segmento cortante es de 1 mm, por lo que, a mayor conicidad, menor longitud de este segmento para evitar el peligro de perforaciones al nivel medio o coronal. 2. Limas GT Accesorias, presentan una conicidad única del 12% y tres diámetros, 35, 50 y 70, siendo el diámetro máximo del segmento cortante de 1,5 mm (Fig. 1.15). La serie GT se utiliza para la preparación corono-apical a baja velocidad, como máximo 300 r.p.m.. Si se desea aumentar la conicidad, se puede recurrir a las GT Accesorias. En función de la dificultad de cada conducto se elige un juego de instrumentos del calibre apropiado con sus cuatro conicidades. Con esta técnica se consiguen buenos resultados en la conformación de los conductos curvos, manteniéndose un calibre apical muy reducido.

1.4.8. Sistema K3 Endo

El sistema K3 Endo (Sybron Endo) se compone de instrumentos de conicidades 6%, 4% y 2% y de unos Shapers de calibre 25 y conicidades 12%, 10% y 8%, con una longitud de 17, 21 y 25 mm.

Su sección muestra tres planos estabilizadores radiales, dos anchos y uno estrecho, con los ángulos de corte positivos (Fig. 1.16). La punta es inactiva, el ángulo de la helicoidal y el paso de rosca variables y el vástago a partir del que se labra la superficie cónico, todo ello para mejorar sus propiedades mecánicas y la resistencia a la rotura. El mango es más corto y empleando el contraángulo del mismo fabricante la distancia entre la punta del instrumento y la cabeza de aquel se reduce 5 mm, lo que es de interés al trabajar en los dientes posteriores. La técnica es corono-apical a una velocidad de 300 r.p.m. La secuencia clínica se inicia con el paso de los Shapers; a continuación podemos emplear instrumentos de calibres progresivamente inferiores a partir del 40 alternando la conicidad 6, 4 y 2%, o bien aplicar la secuencia descrita por Pumarola (Tabla 1.2) que simplifica el número de instrumentos a utilizar.



Figura 1.16. *Perfil de la sección de un instrumento K3, con tres planos estabilizadores radiales, dos anchos y uno estrecho, y ángulos de corte positivos.*

Estos instrumentos de níquel-titanio son bastante resistentes a la rotura y los resultados clínicos (Fig. 1.17) y los trabajos de investigación revelan unos buenos resultados en cuanto a la conformación de los conductos.

1.4.9. Sistema ProTaper

El sistema ProTaper (Dentsply/Maillefer) consta de seis instrumentos: tres para conseguir una buena conicidad de todo el conducto, denominados S1, S2 y SX *(shaping),* y tres para aumentar la conicidad y el calibre de la porción apical del conducto, F1, F2 y F3 *(finishing)* (Fig. 1.18). La conicidad es variable en un mismo instrumento y progresiva, aumentando

Figura 1.15. *Lima GT .12/70 (X3).*

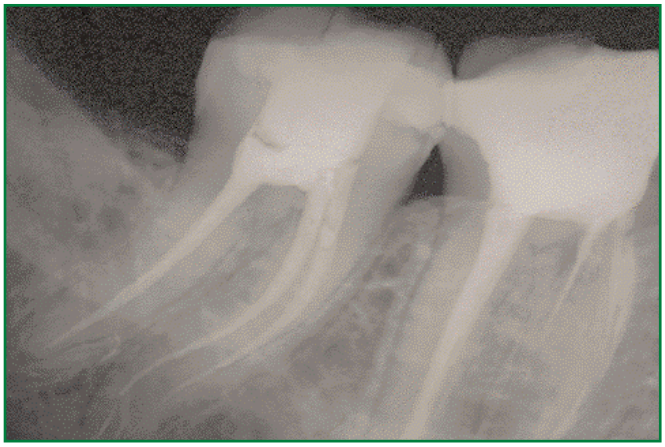

Figura 1.17. *Diente 47 preparado con el sistema K3 Endo.*

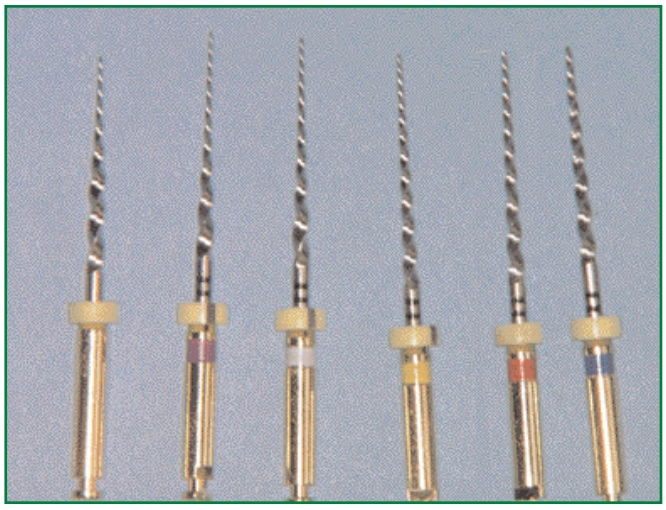

Figura 1.18. *Sistema de instrumentos ProTaper. De izquierda a derecha: SX, S1, S2, F1, F2 y F3.*

hacia coronal en los S y disminuyendo en los F. La sección presenta la forma de un triángulo equilátero con los lados convexos hacia la superficie. La longitud del segmento cortante es de 14 mm con la punta ligeramente activa. Su mejor indicación son los conductos estrechos y calcificados precisando, según Berutti y cols, la permeabilización previa con limas manuales de conicidad del 2% de calibres 10, 15 y 20 para minimizar el riesgo de roturas ya que son instrumentos sensibles y se deben extremar las precauciones al preparar los conductos.

Las principales características de cada instrumento en D1 y D16 se muestran en la Tabla 1.6. La secuencia clínica consiste en permeabilizar el conducto con limas 10, 15 y 20 si es posible. Luego se instrumenta progresivamente con S1, SX y S2, recapitulando las veces que sea preciso hasta completar la longitud de trabajo. Mediante las F se amplia y aumenta la conicidad de los últimos milímetros de la zona apical del conducto hasta que comprobemos que una lima manual del mismo diámetro ajusta en la misma. Por lo general, en conductos curvos y estrechos es suficiente limitarse a F1 o F2. La notable conicidad obtenida en los conductos favorece su limpieza mediante la irrigación así como su obturación con cualquier técnica. Los hallazgos de los trabajos de investigación coinciden con los aceptables resultados clínicos (Fig. 1.19). Hülsmann y Bluhm hallaron mejores resultados con los instrumentos F, así como con el sistema FlexMaster, que con otros sistemas de instrumentos en el retratamiento de dientes obturados con gutapercha.

1.4.10. Sistema FlexMaster

El sistema FlexMaster (VDW) consta de una serie de instrumentos de níquel-titanio con la sección en triángulo equilátero con los lados convexos hacia la superficie, similar a ProTaper, y la punta inactiva. Existen calibres 20, 25 y 30 (conicidades .02, .04 y .06), 35 (conicidades .02 y .06), 40 y 45 (conicidad .02). El fabricante recomienda tres secuencias clínicas en función de la dificultad del conducto. Sin embargo, preferimos una secuencia en la que se utilizan primero los instrumentos de conicidad 6%: 30, 25 y 20; luego los del 4%: 30, 25 y 20 recapitulando si es preciso hasta alcanzar la constricción apical. En dientes con los conductos muy curvos o estrechos podemos recurrir a los instrumentos de conicidad del 2%: 20, 25, 30. Diversos artículos de investigación ponen de relieve la adecuada morfología obtenida así como una limpieza bastante adecuada de los conductos.

1.4.11. Sistema RaCe

El sistema RaCe (FKG) está constituido por instrumentos de níquel-titanio con una sección triangular (excepto los dos calibres inferiores, .02/15 y .02/20, que son de sección cuadrangular). Su principal característica es que en el segmento cortante se alternan zonas torsionadas con zonas rectas, lo que

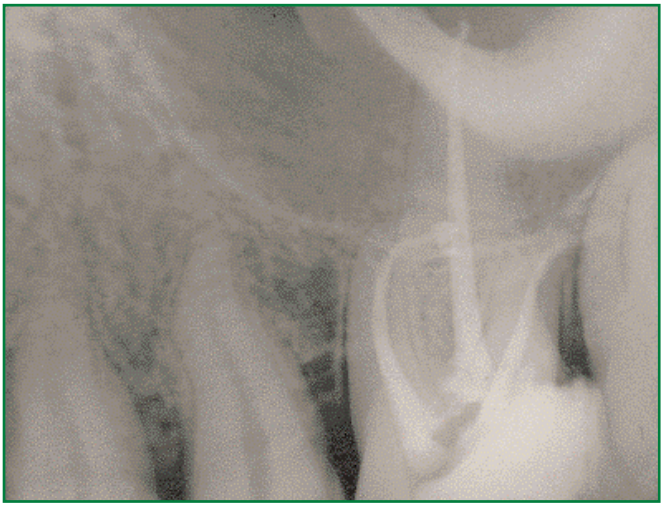

Figura 1.19. *Diente 26 preparado con el sistema ProTaper. El conducto mesio-vestibular se instrumentó hasta F1 debido a su curvatura. La obturación se efectuó mediante* System B.

	S1	SX	S2	F1	F2	F3
D1	.02/17	.035/19	.04/20	.07/20	.08/25	.09/30
D14	.11/120	.02/120	.011/120	.055/100	.055/110	.050/120

Tabla 1.6. *Conicidades y calibres de los instrumentos ProTaper en la punta y al final del segmento cortante. Destacamos la característica de que el instrumento SX presenta una conicidad del 19% en D9.*

proporciona al instrumento una notable flexibilidad, baja tendencia a atornillarse y resistencia a la rotura. Existen conicidades desde 10 a 2%. La superficie es suave por implantación iónica de nitrógeno. La punta es inactiva. La longitud del segmento cortante es de 9, 10 o 16 mm. Para incrementar la conicidad de la cavidad de acceso radicular dos instrumentos son de acero inoxidable (.10/40 y .08/35) ya que cortan de modo más efectivo. El fabricante propone también distintas secuencias clínicas de instrumentos. Sin embargo, por lo general seguimos una secuencia semejante en la mayoría de conductos curvos y estrechos tras permeabilizar los conductos con una lima manual (Tabla 1.7).

Este sistema se complementa, si se desea, con los instrumentos S-Apex (FKG) de calibres 15 a 40 y con conicidad 2%, pero en sentido inverso al habitual: a partir del calibre en la punta el instrumento disminuye su diámetro en dos centésimas de milímetro en sentido coronal por cada milímetro del segmento cortante con lo que, si se rompe el instrumento, la rotura se produce en su extremo coronal, pudiéndose retirar del conducto sin dificultad. Según el fabricante los S-Apex se deben utilizar tras el paso de los instrumentos .10/40 y .08/35, una vez determinada la longitud de trabajo y antes de instrumentar la zona apical con los RaCe. La ventaja de su uso reside en el ensanchamiento de la zona apical del conducto, creando un espacio para la rotación de los RaCe y previniendo su rotura ya que ésta se produce en todos los instrumentos en sus 3 mm apicales. Al mismo tiempo facilita la irrigación precoz. Diversos trabajos de investigación muestran una buena conformación de conductos extremadamente curvos con este sistema. La experiencia clínica, aunque breve en el tiempo, coincide con estos resultados (Fig. 1.20).

1.4.12. Consideraciones generales en la instrumentación mecánica rotatoria continua

Muchas de las consideraciones efectuadas en la instrumentación manual son igualmente válidas para la rotatoria continua.

.10/40
.08/35
.06/30
.04/30
.06/25
.04/25
.02/25

Tabla 1.7. *Secuencia clínica propuesta para preparar conductos curvos y estrechos con el sistema RaCe. Solo en casos extremos deberemos recurrir a calibres .02/20 o .02/15.*

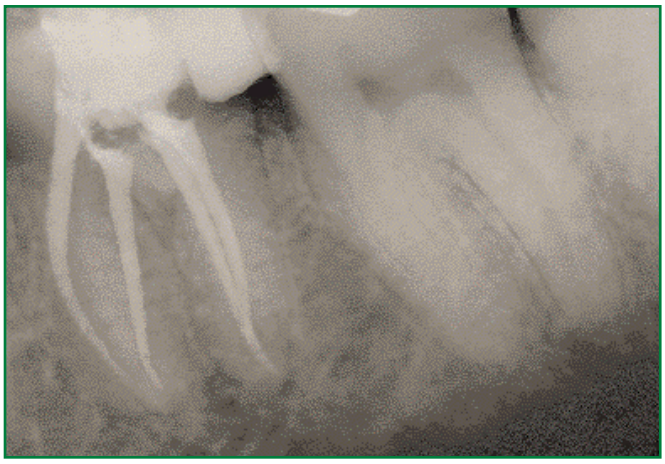

Figura 1.20. *Diente 36 con los cuatro conductos preparados con el sistema RaCe.*

Antes de instrumentar un conducto hay que estudiar la dificultad del mismo y establecer una estrategia quirúrgica para cada caso, teniendo presente las limitaciones de las radiografías para evidenciar las curvaturas.

La técnica corono-apical es la de elección por permitir una descontaminación progresiva del conducto antes de alcanzar la zona apical, por permitir una irrigación precoz en la proximidad de la zona apical, por ensanchar las zonas más coronales del conducto cortando el instrumento por su zona lateral de modo que su extremo queda libre hasta que alcanza la zona próxima a la constricción. Se consigue una buena cavidad de acceso radicular a la zona final del conducto.

Se debe utilizar un motor eléctrico, que posee un buen torque a baja velocidad, que es la adecuada con estos sistemas. El instrumento se introduce en el conducto ya girando, penetrando hacia apical hasta hallar cierta resistencia, con un movimiento lineal, sin presionar, avanzando a una velocidad aproximada de 1 mm por segundo, sin mantener el instrumento girando fijo en un mismo punto. Es aconsejable lubricar los instrumentos con un gel quelante hidrosoluble. Los instrumentos se deshecharán al cabo de unos pocos usos; ello dependerá del tipo de instrumento y de la dificultad del conducto preparado. Estas orientaciones disminuirán notablemente el riesgo de fractura del instrumento.

Como se generan bastantes virutas de dentina, hay que irrigar con frecuencia y utilizar limas de permeabilización apical, calibre 08 o 10, para evitar los bloqueos en la zona de la constricción y mantener permeable el espacio hasta el orificio apical.

Si la curvatura es muy pronunciada, abrupta o muy próxima a la constricción, la instrumentación rotatoria puede no estar indicada en la zona apical. Tras ensanchar las zonas más coronales del conducto, iniciamos la permeabilización de la zona apical con una lima manual diámetro 10; si no pasa, elegimos una de calibre 08; si tampoco pasa, probamos con una lima 15 precurvada y, si conseguimos alcanzar la constricción, probamos luego con una 10 sin precurvar. Si llega a la

constricción, podremos continuar con la instrumentación rotatoria; de lo contrario, es preferible terminar la preparación de la zona apical con limas manuales.

Aunque la generalización de la rotación horaria continua parece ser un hecho, en muy pocos años han surgido diversos sistemas, algunos de ellos incluso se han dejado de fabricar. Se precisan más trabajos de investigación que pongan de relieve la cualidad de cada sistema y nos permitan elegir el más adecuado a cada caso y, también, según las preferencias de cada clínico. Con todo, el uso de los instrumentos rotatorios de níquel-titanio se está generalizando, especialmente entre los endodoncistas y, más lentamente, entre los generalistas.

1.5. IRRIGACIÓN

La instrumentación de los conductos radiculares, sea cual sea la técnica empleada, elimina parcialmente el contenido de los mismos; sin embargo, la limpieza y desinfección de sus paredes es una tarea que realiza la irrigación complementada por la aspiración.

Los objetivos de la irrigación son: la disolución de los tejidos pulpares vitales o necróticos, la limpieza de las paredes de los conductos para eliminar residuos que taponan los túbulos dentinarios y los orificios de entrada a los conductos accesorios, acción contra las bacterias, sus productos y distintos componentes antigénicos y, por último, lubricar los instrumentos para facilitar su acción. Siempre se debe instrumentar en medio húmedo, con el conducto previamente irrigado.

1.5.1. Propiedades de una solución irrigadora

No existe una solución irrigadora ideal. Por ello debemos combinar distintas soluciones. Las propiedades deseables de una solución son las siguientes:

1. Capacidad para disolver los tejidos pulpares y los residuos, especialmente en aquellas zonas inaccesibles a los instrumentos.
2. Baja tensión superficial para facilitar el flujo de las soluciones a los recovecos y anfractuosidades de difícil acceso.
3. Baja toxicidad para los tejidos vitales del periodonto, lo que está, por lo general, en contradicción con su capacidad disolvente y antibacteriana.
4. Capacidad para desinfectar la luz y las paredes de los conductos, destruyendo las bacterias, sus componentes y cualquier substancia de naturaleza antigénica.
5. Lubricación para facilitar el deslizamiento de los instrumentos, su capacidad de corte y para la eliminación de los residuos generados.
6. Capacidad para eliminar la capa residual o smear layer que tapiza las paredes del conducto que han sido instrumentadas.

1.5.2. Soluciones irrigadoras

La solución más empleada es la de hipoclorito sódico a concentraciones variable entre 0,5 y 5,25%. Según Estrela y cols. el mecanismo de acción del hipoclorito sódico se debe a alteraciones en la biosíntesis del metabolismo celular con formación de cloraminas que interfieren en el mismo, destrucción de los fosfolípidos presentes en la pared celular, acción oxidativa con inactivación enzimática irreversible sobre las bacterias y degradación de ácidos grasos y lípidos. También produce alteraciones en el colágeno y en los glicosaminoglicanos.

Al aumentar la concentración, su capacidad antibacteriana y de disolución de los tejidos aumenta, pero también es mayor su efecto irritante sobre el tejido conectivo periapical. En los casos de pulpitis es suficiente una concentración de 0,5-1%. En los conductos infectados, una concentración del 2,5-3% es capaz de destruir la mayoría de especies bacterianas y sus componentes. No hay que olvidar que las soluciones de hipoclorito sódico se degradan con el tiempo, a mayor velocidad cuanto más elevada sea la concentración y la temperatura de almacenamiento. Es aconsejable renovar con frecuencia las soluciones.

Los quelantes, como el EDTA al 17% (ácido etilendiaminotetracético) o el ácido cítrico al 10-20%, son útiles para desmineralizar las paredes de los conductos y eliminar la capa residual. Está en discusión cual es el producto que ejerce una mejor acción. Para Zacaro y col la eficacia de una solución de EDTA al 17% es similar a la de una de ácido cítrico al 10% siendo esta última más biocompatible. La mayoría de investigaciones recientes confirman esta aseveración. La irrigación alternante de EDTA o ácido cítrico e hipoclorito sódico incrementa la capacidad antibacteriana de este último.

Otros productos se han utilizado en la irrigación. El peróxido de hidrógeno solo o alternado con el hipoclorito sódico no reporta ningún beneficio. El acetato de bis-dequalinio es un buen desinfectante, de baja tensión superficial y escasa toxicidad, pero poco solvente de los restos tisulares. Se han utilizado los compuestos de amonio cuaternario que, incorporados al EDTA, reducen la tensión superficial y mejoran su acción.

El agua activada por medios electroquímicos o agua con potencial oxidativo consiste en una solución acuosa de cloruro sódico activada de forma electroquímica en el ánodo de un dispositivo. Diversas investigaciones hallan una buena limpieza de las paredes de los conductos, escasa capa residual, buen efecto antibacteriano y elevada biocompatibilidad cuando se la utiliza en la irrigación de los conductos radiculares.

De mayor interés es la solución de digluconato de clorhexidina al 2%; es más eficaz como agente antibacteriano, pero menos como disolvente tisular. Su eficacia es similar al hipoclorito sódico al 5,25%, pero su biocompatibilidad es similar a la de una solución salina.

En las fases iniciales de la instrumentación son útiles los preparados en gel hidrosoluble que contienen EDTA y peró-

xido de urea, especialmente con las limas manuales iniciales y en las técnicas rotatorias. Es preferible usarlos al comienzo de la técnica, hasta alcanzar la constricción apical; luego es preferible continuar irrigando con soluciones.

Torabinejad y cols presentaron recientemente una solución irrigadora denominada MTAD compuesta por doxiciclina, ácido cítrico y un detergente. Es eficaz para eliminar la capa residual, posee una acción antibacteriana similar a la del hipoclorito sódico al 5,25% con una biocompatibilidad superior. Como no disuelve los restos pulpares se debe alternar la irrigación con una solución de hipoclorito sódico siendo suficiente una concentración de 1%.

1.5.3. Técnica

Las soluciones irrigadoras deben llevarse al interior del conducto mediante agujas finas, calibres 27 o 30, de manera que queden libres en la luz del mismo para evitar el efecto de émbolo. Es conveniente el uso de agujas con el orificio de salida lateral para disminuir la posibilidad de impulsar residuos a través del orificio apical.

Es importante irrigar de manera precoz la zona apical del conducto para conseguir su limpieza y disolver los restos pulpares que pueden ocasionar bloqueos. Las técnicas coronoapicales favorecen la llegada de la solución irrigadora a la zona apical al iniciar su instrumentación. Un factor básico es el volumen de solución utilizado. Hay que irrigar tras el paso de cada instrumento y usar varios mililitros en cada conducto.

1.5.4. Capa residual

McComb y Smith describieron en 1975 una capa residual, también denominada capa de barro dentinario o *smear layer,* que cubre las paredes de los conductos que han sido instrumentadas. Está formada por pequeños cristales de hidroxiapatita y residuos orgánicos, con un espesor de pocos micrómetros, pero que recubre la entrada de los túbulos dentinarios y penetra en ellos, obliterando también el orificio de entrada de los conductos secundarios. Ha existido cierta controversia acerca de la conveniencia de su eliminación. A favor de su mantenimiento se inclinan aquellos que piensan que su existencia puede evitar la penetración bacteriana en los túbulos dentinarios. Sin embargo, en su interior pueden existir bacterias y, a la larga, colonizar los túbulos. La tendencia más admitida preconiza su eliminación mediante soluciones quelantes, que se alternan con la irrigación con hipoclorito sódico. La eliminación de la capa residual con EDTA al 15-17% o ácido cítrico al 10% determina, al contrario de lo que se creía, una menor permeabilidad dentinaria por precipitación de los cristales en los túbulos de la dentina, posterior a su desmineralización ácida. Al eliminar la capa residual, también disminuye el número de bacterias adheridas a las paredes del conducto, se consigue obturar más conductos secundarios al quedar limpios de residuos y se mejora la adherencia de los cementos selladores a las paredes del conducto.

La irrigación con quelantes se debe efectuar cerca de la constricción, dejando que actúe durante unos minutos. Después, se irrigará con hipoclorito sódico o con clorhexidina para eliminar los cristales inorgánicos remanentes y para permitir la acción antibacteriana de esta substancia en la entrada de los túbulos dentinarios, en los conductos accesorios y en la zona entre el orificio apical y la constricción, permeabilizada con las limas de permeabilización apical.

Una secuencia de irrigación recomendada, especialmente en los conductos infectados, sería alternar el hipoclorito sódico al 1-3% con ácido cítrico al 10% y finalizar la secuencia con clorhexidina al 2%, dejando que actúe unos minutos.

1.6. OTRAS TÉCNICAS EN LA PREPARACIÓN DE LOS CONDUCTOS RADICULARES

Existen técnicas alternativas o complementarias a las descritas. Algunas no han dado el resultado esperado, otras están aún en sus fases iniciales.

1.6.1. Técnicas sónicas y ultrasónicas

Los dispositivos sónicos y ultrasónicos transforman esta clase de energía en vibratoria mecánica, lo que permite instrumentar los conductos por abrasión.

En los dispositivos endodóncicos existen dos sistemas para generar ultrasonidos. El primero se basa en la creación de un campo magnético, transformándose la energía magnética en mecánica. El segundo se basa en el efecto piezoeléctrico: al aplicar una carga eléctrica a un cristal, se producen cambios dimensionales en él que se convierten en oscilaciones mecánicas. La frecuencia de las unidades ultrasónicas oscila entre 25 y 40 kHz. Los dispositivos sónicos se activan mediante aire a presión, con una frecuencia de oscilación entre 1 y 6 kHz.

El patrón de oscilación de una lima ultrasónica muestra una alternancia de nodos (zonas sin oscilación) y antinodos (zonas de máxima oscilación). La mayor intensidad de la oscilación se produce en el extremo apical. El patrón de oscilación de una lima sónica consiste en una amplia oscilación elíptica con un solo antinodo en el extremo apical. El efecto de corte de estos instrumentos es por abrasión.

Una de las ventajas atribuidas a estos dispositivos es el volumen de irrigación que utilizan. El efecto de cavitación no se produce en el interior de los conductos radiculares por ser demasiado estrechos. En cambio, se ha observado la generación de unas corrientes acústicas o microcorrientes que pueden favorecer la limpieza de los conductos. Los dispositivos ultrasónicos originan una corriente principal a lo largo de la lima y otras secundarias, más localizadas, en forma de burbujas, mientras que los sónicos producen una corriente más

suave concentrada alrededor de la punta del instrumento. Este efecto es mayor con limas de escaso calibre, por lo que se recomienda una del 15. Estas pequeñas corrientes colaboran en la limpieza así como en la destrucción de bacterias.

Estas técnicas no han representado una mejora en la conformación ni en la limpieza y desinfección de los conductos radiculares, por lo que su uso actual es reducido.

1.6.2. Láser en la preparación de los conductos radiculares

El láser Nd: YAG ha sido utilizado para instrumentar los conductos radiculares. Levy utilizó una fibra óptica consistente en un filamento de calibre 20. El nivel de energía en los conductos alcanza el llamado efecto plasma, que consiste en la ruptura de las uniones eléctricas entre los átomos, con lo que la materia se convierte en gas ionizado. Mediante la aplicación de láser se observa la dentina de la pared radicular vitrificada, con sellado de los túbulos; en algunas zonas se producen cráteres y astillado de la dentina. Su efecto antibacteriano no es superior al de las soluciones de hipoclorito sódico.

Se ha investigado también el efecto de otros tipos de láser: Excimer, CO_2, Argón. Los resultados no representan, de momento, una mejora ni en la conformación ni en la limpieza de los conductos y la recomendación para su aplicación clínica debe esperar los resultados de más investigaciones.

1.6.3. Método automático para la preparación de los conductos radiculares

El tratamiento de conductos radiculares persigue la eliminación del tejido pulpar inflamado e infectado de modo irreversible y la obturación hermética de los mismos. La complejidad anatómica es tal que, con frecuencia, se habla de sistema de conductos radiculares para evidenciar la existencia de múltiples conexiones entre los conductos, así como la existencia de conductos laterales, secundarios y accesorios. Aunque las técnicas de instrumentación permiten alcanzar buenos resultados clínicos, con ellas no se pueden alcanzar todos los espacios del sistema de conductos radiculares.

Por este motivo, en 1993, Lussi y cols. presentaron un dispositivo para conseguir la limpieza de la totalidad de los conductos radiculares sin instrumentarlos. Se basa en la creación de unas burbujas de cavitación, mediante la creación de campos de presión alternante en el interior de los conductos. Con las oscilaciones periódicas de presión, se forman burbujas con un diámetro máximo de 50 mm. El colapso o explosión de las mismas (cavitación), que se produce con una frecuencia de 250 veces por segundo, origina una turbulencia hidrodinámica que fuerza la penetración de una solución de hipoclorito sódico por todos los recovecos del sistema de conductos a través de una cánula que se introduce en la cámara pulpar, sellando la misma. No hace falta localizar la entrada de los conductos. Mediante otra cánula se aspira la solución irrigadora. El proceso de limpieza se controla midiendo la resistencia eléctrica del tejido pulpar, que se correlaciona con la de una solución de hipoclorito sódico al 0,9%, la cual es unas diez veces inferior. A medida que el tejido pulpar se va disolviendo por efecto de las burbujas de cavitación de la solución de hipoclorito sódico, la resistencia eléctrica va disminuyendo; cuando ésta permanece constantemente baja, la preparación de los conductos se considera terminada. La disolución del tejido pulpar se produce en 10-15 minutos. La baja presión utilizada, impide el paso de la solución hacia el periodonto. Con este dispositivo se consigue una buena limpieza de los conductos, sin formación de una capa residual y con total respeto a la anatomía original de los conductos. Sin embargo, hacen falta más trabajos de investigación para evaluar su eficacia.

1.7. BIBLIOGRAFÍA

Abou-Rass M, Frank A, Glick D. The anticurvature filing method to prepare the curved root canal. J Am Dent Assoc 1980;101:792-4.

Ahmad M, Roy A, Ghani Kamarudin A, Safar M. The vibratory pattern of ultrasonic files driven piezoelectrically. Int Endo J 1993;26:120-4.

Ankrum MT, Hartwell GR, Truitt JE. K3 Endo, ProTaper, and ProFile systems: Breakage and distortion in severely curved roots of molars. J Endod 2004;30:234-7.

Backman CA, Oswald RJ, Pitts DL. A radiographic comparison of two root canal instrumentation techniques. J Endod 1992;18:19-24.

Baumann MA. The RaCe system. Endod Pract 2003;sept:5-13.

Baumgartner JC, Martin H, Sabala CL, Strittmatter Jr EJ, Wildey WL, Quigley NC. Histomorphometric comparison of canals prepared by four techniques. J Endod 1992;18:530-4.

Bergmans L, Van Cleynenbreugel j, Beullens M, Wevers M, Van Meerbek B, Lambrechts P. Progressive *versus* constant tapered shaft design using NiTi rotary instruments. Int Endod J 2003; 36:288-95.

Bertrand MF, Pizzardini P, Muller M, Medioni E, Rocca JP. The removal of the smear layer using the Quantec system. A study using the scanning electron microscope. Int Endod J 1999;32: 217-24.

Berutti E, Chiandussi G, Gaviglio I, Ibba A. Comparative analysis of torsional and bending stresses in two mathematical models of nickel-titanium rotary instruments. J Endod 2003;29:15-9.

Berutti E, Negro AR, Lendini M, Pasqualini D. Influence of manual preflaring and torque on the failure rate of ProTaper rotary instruments. J Endod 2004;30:228-30.

Blum JY, Cohen A, Machtou P, Micallef JP. Analysis of forces developed during mechanical preparation of extracted teeth using Profile NiTi rotary instruments. Int Endod J 1999;32:24-31.

Blum JY, Machtou P, Micallef JP. Location of contact areas on rotary Profile instruments in relationship to de forces developed during mechanical preparation on extracted teeth. Int Endod J 1999; 32:108-14.

Blum JY, Parahy E, Micallef JP. Analysis of forces developed during obturations: warm vertical compaction. J Endod 1997;23:91-6.

Blum JY, Machtou P, Ruddel C, Micallef JP. Analysis of mechanical preparations in extracted teeth using ProTaper rotary instruments: Value of safety quotient. J Endod 2003;29:567-75.

Buchanan LS. Cleaning and shaping the root canal system. In Cohen S, Burns RC. Pathways of the pulp. 5 th . Saint Louis, Mosby. 1991, pag 112.

Brau Aguadé E, Canalda Sahli C, Berástegui Jimeno E. Cutting efficiency of K-files manufactured with different metallic alloys. Endod Dent Traumatol 1996;12:286-8.

Bryant ST, Dummer PMH, Pitoni C, Bourba M, Moghal S. Shaping ability of .04 and .06 taper Profile rotary nickel-titanium instruments in simulated root canals. Int Endod J 1999;32:155-64.

Bryant ST, Thompson SA, Al-Omari MAO, Dummer PMH. Shaping ability of Profile rotary nickel-titanium instruments with ISO sized tips in simulated root canals. Int Endod J 1998;31:275-89.

Camps JJ, Pertot WJ, Levallois B. Torsional and stiffness properties of nickel-titanium K files. Int Endod J 1995;28:239-43.

Camps JJ, Pertot WJ. Torsional and stiffness properties of Canal master U stainless steel and Nitinol instruments. J Endod 1994;20:395-8.

Canalda Sahli C, Brau Aguadé E, Berástegui Jimeno E. A comparison of bending and torsional properties of K-files manufactured with different metallic alloys. Int Endod J 1996;29:185-9.

Canalda Sahli C, Brau Aguadé E, Berástegui Jimeno E. Torsional and bending properties of stainless steel and nickel-titanium Canal Master U and Flexogate instruments. Endod Dent Traumatol 1996;12:141-5.

Canalda Sahli C, Brau Aguadé E, Sentís Vilalta J. The effect of sterilization on bending and torsional properties of K-files manufactured with different metallic alloys. Int Endod J 1998;31:48-52.

Council on Dental Materials, Instruments and Equipment. Revised American National Standards Institute/American Dental Association Specification N.º 28 for root canal files and reamers, type K (revised 1988).

Charles TJ, Charles JE. The balanced force concept for instrumentation of curved canals revisited. Int Endod J 1998;31:166-72.

Dagher FEB, Yared GM. Comparison of three files to prepare curved root canals. J Endod 1995;21:264-5.

Ercan E, Özekinci T, Atakul F, Gül K. Antibacterial activity of 2% chlorhexidine gluconate and 5,25% sodium hypochlorite in infected root canal: *in vivo* study. J Endod 2004;30:84-7.

Esposito PT, Cunningham CJ. A comparison of canal preparation with nickel-titanium and stainless steel instruments. J Endod 1995;21:173-6.

Estrela C, Estrela CRA, Barbin EL, Spanó J, Marchesan MA, Pécora JD. Mechanism of action of sodium hypochlorite. Braz Dent J 2002;13:113-7.

Fava LRG. The double-flared technique: an alternative for biomechanical preparation. J Endod 1983;9:76-80.

Ferraz CCR, Gomes BPFA, Zaia AA, Souza Filho FBT. *In vitro* assessment of the antimicrobial activity and the mechanical ability of chlorhexidine gel as an endodontic irrigant. J Endo 2001; 27:452-5.

Goerig AC, Michelich RJ, Schultz HH. Instrumentation of root canals in molars using the step-down technique. J Endod 1982; 8:550-4.

Gomes BPFA, Ferraz CCR, Vianna ME et al. *In vitro* antimicrobial activity of several concentrations of sodium hypochlorite and chlorhexidine gluconate in the elimination of *Enterococcus faecalis*. Int Endod J 2001;34:424-8.

Grano de Oro Cordero E, Gómez López J, Azabal Arroyo M, Ruiz de Temiño Malo P. Deformación del conducto radicular tras la instrumentación con limas K Flexofile y Safety Hedström utilizando la pieza de mano M4. Endod 1997,15:192-201.

Griffith IT, Bryant ST, Dummer PMH. Canal shapes produced sequentially during instrumentation with Quantec LX rotary nickel-titanium instruments: a study in simulated canals. Int Endod J 2000;33: 346-54.

Griffith IT, Chassot AL, Nascimento MF, Bryant ST, Dummer PMH. Canal shapes produced sequentially during instrumentation with Quantec SC rotary nickel-titanium instruments: a study in simulated canals. Int Endod J 2001; 34:107-12.

Hata G, Hayami S, Weine FS, Toda T. Effectiveness of oxidative potential water as a root canal irrigant. Int Endod J 2001;34:308-17.

Heath D. The U-file. Personal communication. 1988.

Hübscher W, Barbakow F, Peters OA. Root-canal preparation with FlexMaster: Assessment of torque and force in relation to canal anatomy. Int Endod J 2003;36:883-90.

Hübscher W, Barbakow F, Peters OA. Root-canal preparation with FlexMaster: Canal shapes analysed by micro-computed tomography. Int Endod J 2003;36:740-7.

Hülsmann M, Schade M, Schäfer F. A comparative study of root canal preparation with HERO 642 and Quantec SC rotary instruments. Int Endod J 2001;34:538-46.

Hülsmann M, Gressmann C, Schäfers F. A comparative study of root canal preparation using FlexMaster and HERO 642 rotary NiTi instruments. Int Endod J 2003;36:358-66.

Hülsmann M, Bluhm V. Efficacy, cleaning ability and safety of different rotary NiTi instruments in root canal retreatment. Int Endod J 2004;37:468-76.

International Standard Organization. Dental Root Canal Instruments. Part 1. Number 3630, 1992.

Juvany Blanch A, Canalda Sahli C, Brau Aguadé E. Evaluación del diámetro y la conicidad de los instrumentos ProFile. Endod 2000;18:201-6.

Kaufman AY, Seila S, Yoshe M. Accuracy of a new apex locator: an *in vitro* study. Int Endod J 2002; 35:186-92.

Kavanagh D, Lumley PJ. An *in vitro* evaluation of canal preparation using Profile .04 and .06 taper instruments. Endod Dent Traumatol 1998;14:16-20.

Knowles KI, Ibarrola JL, Christiansen RK. Assessing apical deformation and transportation following the use of Lightspeed root canal instruments. Int Endod J 1996;29:113-7.

Kuttler Y. Microscopic evaluation of root apexes. J Am Dent Assoc 1955;50:544.

Lauper R, Lutz F, Barbakow F. An *in vivo* comparison of gradient and absolute impedance electronic apex locators. J Endod 1996, 22:260-3.

Levy GC. Cleaning and shaping the root canal with a Nd:YAG laser beam: A comparative study. J Endod 1992;18:123-7.

Liolios E, Economides N, Parissis-Messimeris S, Boutsioukis A. The effectiveness of three irrigating solutions on root canal cleaning after hand and mechanically preparation. Inter Endod J 1997;30:51-7.

Lloyd A, Jaunberzins A, Dhopatkar A, Bryant S, Dummer PMH. Shaping ability of the M4 handpiece and Safety Hedstrom files in simulated root canals. Int Endod J 1997;30:16-24.

Lumley PJ, Walmsley AD, Walton RE, Rippin JW. Cleaning of oval canals using ultrasonic or sonic instrumentation. J Endod 1993; 19:453-7.

Lussi A, Nussbacher V, Grosrey J. A novel non-instrumented technique for cleansing the root canal system. J Endod 1993;19.549-53.

Lussi A, Messerli L, Hotz P, Grosrey J. A new non-instrumental technique for cleaning and filling root canals. Int Endod J 1995;28:1-6.

Machado Silveiro LF, González López S, González Rodríguez MP. Decalcification of root canal dentin by citric acid and sodium citrate. Int Endod J 2004;37:365-9.

Marais JT. Cleaning efficacy of a new root canal irrigation solution: a preliminary evaluation. Int Endod J 2000; 33:320-5.

Marshall FJ, Pappin JB Personal communication 1983, in Morgan LF, Montgomery S. An evaluation of the crown-down pressureless technique. J Endod 1984;10:491-8.

McComb D, Smith DC. A preliminary scanning electron microscopic study of root canals after endodontic procedures. J Endod 1975;1:238-42.

McSpadden JT. Une nouvelle approche pour la préparation et l'obturation canalaire. Les instruments mécanisés en nickel-titanium et la gutta-percha multiphases. Rev Franç Endod 1993; 12:9-19.

Miserendino LJ, Levy GC, Rizoiu IM. Effects of Nd:YAG laser on the permeability of root canal wall dentin. J Endod 1995;21:83-7.

Moshonov J, Sion A, Kasirer J, Rotstein I, Stabholz A. Efficacy of Argon laser irradiation in removing intracanal debris. Oral Surg 1995;79:221-5.

Mullaney TP. Instrumentation of finely curved canals. Dent Clin North Am 1979;23:195-222.

Ohara PK, Torabinejad M, Kettering JD. Antibacterial effects of various endodontic irrigants on selected anaerobic bacteria. Endod Dent Traumatol 1993;9:95-100.

Oishi A, Yoshioka T, Kobayashi C, Suda H. Electronic detection of root canal constrictions. J Endod 2002;28:361-4.

Önçag Ö, Hosgör M, Hilmioglu S, Zekioglu O, Eronat C, Burhanoglu D. Comparison of antibacterial ant toxic effects of various root canal irrigants. Int Endod J 2003;36:423-32.

Ounsi HF, Naaman A. *In vitro* evaluation of the reliability of the Root ZX electronic apex locator. Int Endod J 1999;32:120-3.

Oyarzún A, Cordero AM, Whittle M. Immunohistochemical evaluation of the effects of sodium hypochlorite on dentin collagen glycosaminoglycans. J Endod 2002;28:152-6.

Peters OA, Peters CI, Schönenberger K, Barbakow F. Protaper rotary root canal preparations: assessment of torque and force in relation to canal anatomy. Int Endod J 2003;36:93-9.

Pumarola Suñé J, Canalda Sahli C, Brau Aguadé E. Valoración de las limas mecánico-rotatorias HERO 642: Propuesta de una nueva secuencia clínica. Endod 1999;17:131-40.

Read RP, Baumgartner JC, Clark SM. Effects of a carbon dioxide laser on human root dentin. J Endod 1995,21:4-8.

Ricucci D, Langeland K. Apical limit of root canal instrumentation and obturation, part 2. A histological study. Int Endod J 1998;31: 394-409.

Roane JB, Sabala CL, Duncanson Jr M. The "Balanced Force" concept for instrumentation of curved canals. J Endod 1985;11:203-11.

Roig Cayón M, Basilio Monné J, Abós Herrándiz R, Brau Aguadé E, Canalda Sahli C. A comparison of molar root canal preparations using six instruments and instrumentation techniques. J Endod 1997;23:383-6.

Roig Cayón M, Brau Aguadé E, Canalda Sahli C, Moreno Aguado V. A comparison of molar root canal preparations using Flexofile, Canal Master U, and Heliapical instruments. J Endod 1994;20:495-9.

Samyn JA, Nicholls JI, Steiner JC. Comparison of stainless steel and nickel-titanium instruments in molar root canal preparation. J Endod 1996;22:177-81.

Schäfer E, Tepel J, Hoppe W. Properties of endodontic hand instruments used in rotary motion. Part 2. Instrumentation of curved canals. J Endod 1995;21:493-7.

Schäfer E. Root canal instruments for manual use: A review. Endod Dent Traumatol 1997;13:51-64.

Schäfer E, Lohmann D. Efficiency of rotary nickel-titanium FlexMaster instruments compared with stainless steel hand K-Flexofile. Part. 2. Cleaning effectiveness and instrumentation results in severely curved root canals of extracted teeth. Int Endod J 2002;35:514-21.

Schäfer E, Dzepina A, Danesh G. Bending properties of rotary nic-

kel-titanium instruments. Oral Surg 2003;96:757-63.
Schäfer E, Vlassis M. Comparative investigation of two rotary nickel-titanium instruments: Protaper *versus* RaCe. Part 1. Shaping ability in simulated curved canals. Int Endod J 2004;37:229-38.
Schäfer E, Vlassis M. Comparative investigation of two rotary nickel-titanium instruments: Protaper *versus* RaCe. Part 2. Cleaning effectiveness and shaping ability in severely curved root canals of extracted teeth. Int Endod J 2004;37:239-48.
Schäfers F, Florek H. Efficiency of rotary nickel-titanium K3 instruments compared with stainless steel hand K-Flexofile. Part 1. Shaping ability in simulated curved canals. Int Endod J 2003; 36:199-207.
Schäfers F, Florek H. Efficiency of rotary nickel-titanium K3 instruments compared with stainless steel
Hand K-Flexofile. Part 2. Cleaning effectiveness and shaping ability in severely curved root canals on extracted teeth. Int Endod J 2003;36:208-17.
Schilder H. Cleaning and shaping the root canal. Dent Clin North Am 1974;18:269-96.
Schilder H. A new concept in instrument design. In Cohen S, Burns RC. Pathways of the pulp. 6 th, Saint Louis, Mosby, 1994, pag 386.
Siqueira Jr JF, Lima KC, Magalhaes FAC, Lopes HP, de Uzeda M. Mechanical reduction of the bacterial population in the root canal by three instrumentation techniques. J Endod 1999;25:332-5.
Sjögren U, Hägglunnd B, Sundqvist S, Wing K. Factors affecting the long-term results of endodontic retreatment. J Endod 1990;16: 498-504.
Solovyeva AM, Dummer PMH. Cleaning effectiveness of root canal irrigation with electrochemically activated anolyte and catholyte solutions: a pilot study. Int Endod J 2000;33:494-504.
Stabholz A, Rotstein I, Torabinejad M. Effect of preflaring on tactile detection of the apical constriction. J Endod 1995;21:92-4.
Stabholz A, Rotstein I, Neev J, Moshonov J. Efficacy of XeCl 308-nm Excimer laser in reducing dye penetration through coronal dentinal tubules. J Endod 1995,21.266-8.
Stock CJR. Current status of the use of ultrasound in endodontics. Int Endod J 1991;41:175-82.
Tanomaru Filho M, Leonardo MR, Silva LAB, Aníbal FF, Faccioli LH. Inflammatory response to different endodontic irrigating solutions. Int Endod J 2002;35:735-9.
Tepel J, Schäfer E, Hoppe W. Root canal instruments for manual use: cutting efficiency and instrumentation of curved canals. Int Endod J 1995;28:68-76.
Thompson SA, Dummer PMH. Shaping ability of Mity Roto 360° and Naviflex rotary nickel-titanium instruments in simulated root canals. J Endod 1998;24:128-42.
Thompson SA, Dummer PMH. Shaping ability of Profile .04 Taper Series 29rotary nickel-titanium instruments in simulated root canals. Int Endod J 1997;30:1-15.
Thompson SA, Dummer PMH. Shaping ability of Quantec Series 2000 rotary nickel-titanium instruments in simulated root canals. J Endod 1998; 31:295-74.
Thompson SA, Dummer PMH. Shaping ability of HERO 642 rotary nickel-titanium instruments in simulated root canals. Int Endod J 2000;33:248-61.
Torabinejad M, Khademi AA, Babagoli J et al. A new solution for the removal of the smear layer. J Endod 2003;29:170-5.
Torabinejad M, M, Cho Y, Khademi AA, Bakland LK, Shabahang S. The effect of various concentrations of sodium hypochlorite on the ability of MTAD to remove the smear layer. J Endod 2003;29:233-9.
Torabinejad M, Shabahang S, Aprecio RM, Kettering JD. The antimicrobial effect of MTAD: an *in vitro* investigation. J Endod 2003;29:400-3.
Walia H, Brantley WA, Gerstein H. An initial investigation of the bending and torsional properties of Nitinol root canal files. J Endod 1988;14:356-61.
Weine FS, Kelly RF, Lio PJ. The effect of preparation procedures on original shape and on apical foramen shape. J Endod 1975;1: 255-62.
Welk AR, Baumgartner JC, Marshall JG. An *in vivo* comparison of two frequency-based electronic apex locators. J Endod 2003;29: 497-500.
Wildey WL, Senia ES, Montgomery S. Another look at root canal instrumentation. Oral Surg 1992;74:499-507.
Wildey WL, Senia ES. A new root canal instrument and instrumentation technique: A preliminary report. Oral Surg 1989;67:198-207.
Yared GM, Dagher FEB. Apical enlargement: influence on the sealing ability of the vertical compaction technique. J Endod 1994; 20:313-4.
Yosida T, Shibata T, Shinohara T, Gomyo S, Sekine I. Clinical evaluation of the efficacy of EDTA solutions as an endodontic irrigant. J Endod 1995,21: 592-3.
Zaccaro Scelza MF, Pinheiro Daniel R, Santos EM, Marques Jaeger MM. Cytotoxic effects of 10% citric acid and EDTA-T used as a root canal irrigants: an *in vitro* analysis. J Endod 2001;27:741-3.
Zaccaro Scelza MF, Teixeira AM, Scelza P. Decalcifying effect of EDTA-T, 10% citric acis, and 17% EDTA on root canal dentin. Oral Surg 2003;95:234-6.
Zhang W, Torabinejad M, Li Y. Evaluation of cytotoxicity of MTAD using the MTT-tetrazolium method. J Endod 2003;29:654-7.
Zmener O, Balbachan L. Effectiveness of nickel-titanium files for preparing curved root canals. Endod Dent Traumatol 1995;11: 121-3.
Zmener O, Banegas G. Comparison of three instrumentation techniques in the preparation of simulated curved root canals. Int Endod J 1996;29: 315-9.

CAPÍTULO 2

OBTURACIÓN EN ENDODONCIA

J. OLIVARES

2.1. DEFINICIÓN

Obturar consiste en rellenar con la máxima densidad posible el espacio que se ha vaciado dentro del conducto radicular después de realizar la biomecánica.

2.2. ELEMENTOS DE OBTURACIÓN

Desde el principio de la endodoncia se ha intentado rellenar el conducto radicular con pastas farmacológicas de acción desinfectante para evitar el desarrollo de bacterias en el interior del mismo. Estas pastas farmacológicas, a su vez, se podrían clasificar en pastas yodadas, pastas de pH básico, pastas momificantes, así como también la que resulta de mezclar todas ellas.

Posteriormente se pudo comprobar que la acción principal desinfectante la produce una buena biomecánica junto con una mejor obturación, donde no existan espacios vacíos y donde no se produzcan cavidades húmedas sin tejido de fagocitosis, cavidades que resultarían ideales para la proliferación bacteriológica.

Es como consecuencia de estas comprobaciones que se intentó añadir al relleno de las pastas y cementos otros materiales que aumentasen la densidad del relleno, como los elementos sólidos. Fueron los conos de plata los que por sus características de flexibilidad y por su facilidad de alcanzar la constricción apical, los que se incorporaron primero en la obturación endodóncica. Otros elementos de carácter sólido que se han utilizado, han sido los conos de plástico o acrílicos, pero que por su falta de flexibilidad pasaron pronto a ser un mero hecho histórico.

Actualmente el elemento de obturación más utilizado es la gutapercha, en sus diferentes variedades y con sus diferentes técnicas, y que más adelante se explican.

2.3. LA GUTAPERCHA SEGÚN LA TÉCNICA

2.3.1. Generalidades

Desde el principio se ha utilizado este elemento de obturación por su gran adaptabilidad, fácil compresión, y alta capacidad fundente, cualidades todas ellas que permiten desarrollar varias técnicas basadas en añadir a un cono principal de gutapercha, otros conos secundarios, así como también permite que se puedan emplear conos únicos como elemento de relleno y también hace posible su uso en forma semilíquida.

La gutapercha se presenta de dos formas. La más utilizada es la tipo "beta", cuyo estado físico tiene la textura del caucho, y que se suministra en forma de conos estandarizados, siguiendo la serie ISO, que es la que exige la conicidad o *tape* del 2% (0.2). Esto permite a esta gutapercha adaptarse a la forma de los instrumentos de biomecánica más utilizados que también corresponden a la serie ISO-21 (ver Fig. 2.1). Según los diferentes proveedores, esta gutapercha se presenta comúnmente, dependiendo del diámetro, desde el número 15 al 140. El color es en diferentes tonos de rosa, según sea menor o mayor la cantidad de resinas que contenga. La más blanda es de tono más suave y la más dura de tono más intenso. Existen ya marcas en el mercado que empiezan a fabricar la gutapercha, no en color rosa, sino con los colores estandarizados ISO para cada diámetro, y por tanto un cono del n.º 20 se presenta de



Figura 2.1. *Conos de gutapercha estandarizados.*

color amarillo, del n.º 25 en color rojo, del n.º 30 en azul, etc. (ver Fig. 2.2).

La gutapercha tipo "alfa" se presenta en forma semilíquida, y empieza a introducirse en alguna de las nuevas técnicas, bien sea como relleno único, bien sea como complementaria a los espacios vacíos dejados después de haber eliminado parte de los conos condensados apicalmente, tanto en el tercio apical como en el medio y cameral.

2.3.2. Técnicas de condensación lateral

La técnica de condensación lateral a escoger por el profesional clínico, estará siempre en función del tipo de conducto encontrado, produciéndose dos tipos de clasificación de los mismos diferente.

Así pues, los conductos tratados biomecánicamente se presentan con diferentes grados de dificultad para ser rellenados con gutapercha. Según este *grado de dificultad* se clasifican en:

Figura 2.2. *Conos de gutapercha de color amarillo ISO n.º 20 de* De Trey.

— Conductos rectos, bien sean cilíndricos, bien sean cónicos.
— Conductos rectos y curvos a la vez, independientemente de la secuenciación de los tramos.
— Conductos de curva simple.
— Conductos de doble curvatura, en bayoneta o forma de S itálica.

Pero también los conductos han de clasificarse por la *forma de su sección*, y por tanto, según sea ésta sección encontrada serán clasificados en:

— Conductos circulares puros.
— Conductos elípticos puros.
— Conductos de figura irregular y mezcla de ambas.

La técnica a utilizar en aquellos conductos definidos como *rectos cilíndricos*, es decir, aquellos de *tape* o conicidad inferior al 0.2 (ISO), es la condensación lateral con un único cono de gutapercha, donde prácticamente no penetran otros conos como satélites, admitiendo a lo sumo uno o dos conos más en el tercio cameral. El cono empleado será de igual diámetro que el último o penúltimo instrumento de lima o ensanchador utilizado (ver Fig. 2.3).

La técnica para los conductos *rectos cónicos* será, por tanto, la condensación lateral que permite la penetración de más conos de gutapercha satélites sin limitación de cota.

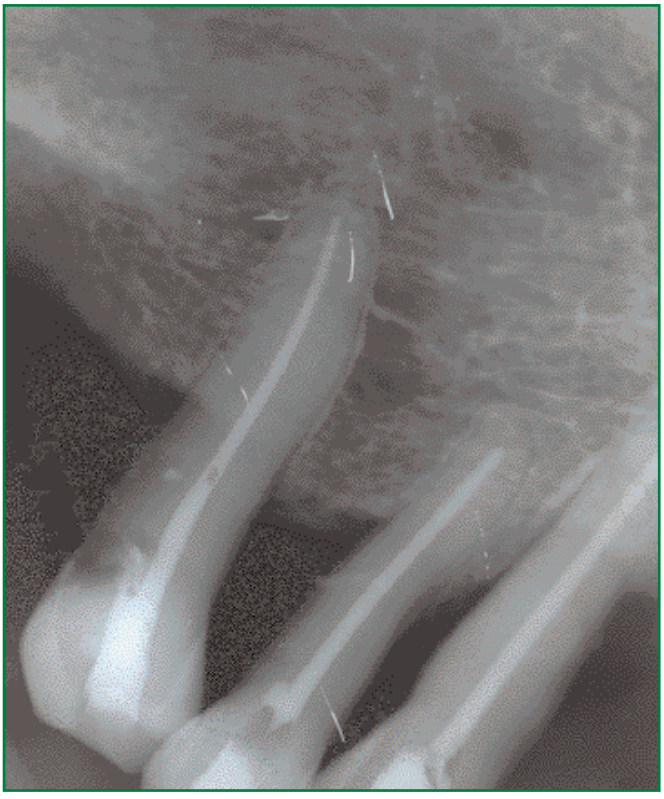

Figura 2.3. *Conductos obturados con un único cono de gutapercha.*

Los conductos rectos, de un tipo y de otro, necesitarán modificar la técnica de la condensación lateral, en función de la forma de la sección encontrada. Si la sección es regular y pura, bien sea circular o elíptica, no se modifica la técnica, pero ante la posibilidad o mera sospecha de que la sección no sea perfectamente regular, y para que se adapte mejor la gutapercha a estos espacios, se han de disolver ligeramente los conos colocados con cloroformo (disolución química) o con calor (disolución física).

Para la disolución con calor, el autor recomienda el uso de transportadores de calor o *heat-carriers* de los números #0, #00 y #000, o mejor aún el uso aquí del "System B", habitualmente usado en la condensación vertical, condensando con el conocido espaciador 11 DT.

Para la disolución química, el espaciador manual utilizado es también el más conocido, el 11 DT (ver Fig. 2.4). El uso de espaciadores digitales de alto calibre es posible tanto disolviendo químicamente como físicamente con calor.

La técnica a utilizar para el *resto de conductos*, que presenten curva únicamente (o conductos de curva simple), curva y recta, o bien doble curva, también es la de la condensación lateral con variantes que faciliten el trabajo, precisamente debido a ser los conductos, de por sí, más complicados.

Lo primero que se ha de comprobar es que el cono de gutapercha se adapte a la longitud de trabajo, admitiéndose una tolerancia de 0.5 milímetros menor. La última lima utilizada a longitud de trabajo, orientará en la longitud del cono principal de gutapercha, así como en el calibre del mismo, teniéndose en cuenta que el del cono de gutapercha será siempre 2 ó 3 números inferior al de la lima maestra.

Suponiendo que el cono así dimensionado aún quedase holgado dentro del conducto, se puede optar por sustituirlo por otro de calibre inmediatamente superior o bien por cortar el insertado de 0.5 a 1 mm en su punta apical, con lo que se facilita su asentamiento.

En el caso contrario, en que el cono principal maestreado por la lima no tuviese correcta adaptación por exceso de diámetro, —por ejemplo, que quede 0.5 mm más corto que la longitud de trabajo—, se tienen dos opciones. La primera opción, y la más inmediata, sería probar con un cono de número inferior al anterior. La segunda opción sería ablandar el extremo apical del cono para forzarlo fácilmente, y, con la presión del espaciador, empujarlo hacia la longitud de trabajo. La forma de ablandar este cono no varía de la utilizada en el caso explicado ya para los conductos rectos, y por tanto, puede hacerse de forma química con disolventes como el cloroformo, xylol o eucaliptol, o de forma física mediante el aporte de calor.

Existe, no obstante, una excepción en los conductos que presentan curvas, y que obligan a una ligera modificación de la técnica. Es el caso de los conductos con curvas pero de sección fina y estrecha. Estos tipos de conducto dificultan la inserción del cono principal que les corresponde, y que también es fino, y por tanto flexible en exceso, corrigiéndose esta dificultad mediante la aplicación de frío a este cono fino principal de gutapercha, aumentando con ello su rigidez. Para la aplicación de frío, se utiliza el cloruro de etilo, que, además presenta propiedades como disolvente.

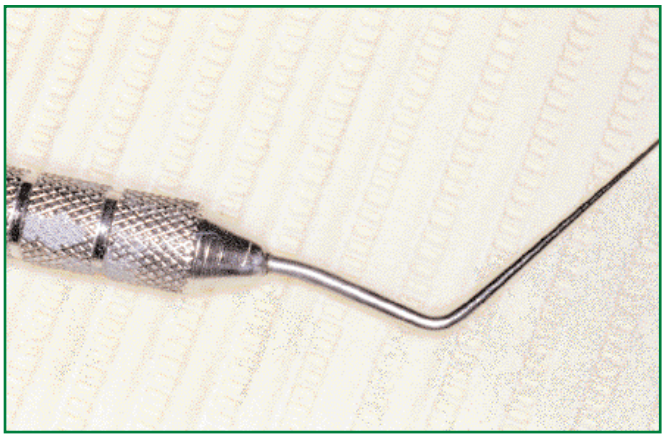

Figura 2.4. *Espaciador de níquel-titanio N1 11 DT.*

Respecto a los instrumentos a utilizar en los conductos curvos, recto-curvos o doble curvos, también existen diferencias, ya que al aumentar la dificultad, se han de seleccionar espaciadores más flexibles y de menor calibre para alcanzar la longitud de trabajo o máxime la de 1 mm menos. En el mercado, los espaciadores más flexibles son los digitales, presentando conicidades o *tapes* del 0.6 al 0.2, y diámetros como mínimo del n.º 20. Ahora bien, también existen espaciadores manuales de tipo flexible, como es el GP1-RCS, cuyo diámetro y elasticidad sirven en el 95% de los casos de obturaciones con dificultad.

Una vez explicadas las variantes que por el tipo de conducto presenta la técnica de *la condensación lateral*, se ha de mencionar aquella parte de la técnica que todos los tipos de conducto tienen en común.

Los espaciadores a utilizar según los casos ya mencionados, han de ser sometidos previamente a un ligero aporte de calor, mediante el uso de esterilizadores de bolas, mecheros de gas canalizado de forma suave, etc...

Una vez calentados, se aplican entre el cono de gutapercha y el conducto, mediante presión apical y rotación alternante horaria-antihoraria de 180° y un total de dos, tres, o hasta cuatro veces.

Una vez ejecutado este paso, no debe ser extraído inmediatamente el espaciador, ya que éste debe permanecer de 5 a 10 segundos en el conducto, garantizando que en este lapso de tiempo se forma un lecho que permite asentar los conos satélites antes mencionados, que se sumarán al principal y aumentarán en número y escalonamiento inversamente proporcional a la distancia al ápice. Otra forma de conseguir y aumentar la dimensión de este lecho, es el uso consecutivo de espaciadores de número bajo a número alto, que se manipularán con las mismas presiones y rotaciones ya especificadas.

Para aquellos conductos más difíciles de obturar y a fin de no alargar en exceso la reiteración del proceso, es conveniente,

una vez colocados dos o tres conos satélites, retirar con un instrumento caliente la parte sobrante cameral de gutapercha y reiniciar con dos o tres conos más, que aún siendo conceptualmente satélites, pueden ser de mayor calibre.

2.3.3. Obturación con técnicas termoplásticas. Usos de pistola y MacSpaden

En estas dos técnicas se suele emplear la gutapercha tipo "alfa". Dado que no son técnicas de uso generalizado, en este subcapítulo se explicarán sólo de forma muy breve. Las técnicas termoplásticas más conocidas son: la termocompactación mecánica o "técnica de MacSpaden", la termoplástica inyectable y la de los transportadores semirrígidos.

Técnica de MacSpaden: Se utiliza un compactador que no es más que una lima *Hedström* pero con la helicoide del paso de rosca en sentido inverso. Se introduce en el conducto junto con gutapercha de consistencia pastosa, y se la hace girar a 10.000 rpm. Ello produce que la gutapercha sea mecánicamente, —por el empuje de la rotación—, y térmicamente, —por el calor desprendido en la fricción—, compactada hacia el ápice.

Técnica de la termoplástica inyectable o de pistola: Es tan simple como el uso de gutaperchas, bien sean de tipo "alfa" o de tipo "beta", calentadas por diferentes mecanismos e introducidas hacia ápice con un instrumento accionado por presión (pistola).

Técnica del ánima semirrígida: Esta técnica utiliza un ánima de plástico envuelta en gutapercha, que ya se provee así en el mercado, con los diámetros estandarizados ISO. Tras calentarse, se introducen en el conducto hasta alcanzar la longitud de trabajo.

2.3.4. Condensación vertical

Se denomina así a la técnica de condensación de la gutapercha en la que predomina el vector vertical hacia el ápice sobre el lateral. También se la conoce como "técnica de la gutapercha caliente" o "de Schilder", tanto por el uso del calor durante su ejecución como por ser el Profesor Herbert Schilder el que más ha propagado su enseñanza.

Esta técnica se caracteriza por el uso de instrumentación peculiar, así como por el uso de gutapercha rica en resinas que se ablanda más cómodamente que la estandarizada.

2.3.4.1. Introducción

Se utilizan los instrumentos y materiales siguientes:

A.– Atacadores o *"Pluggers"*: Para empujar la gutapercha en el método de la condensación vertical, se utilizan unos instrumentos específicamente diseñados para ella, y que se denominan atacadores, que se asemejan a los espaciadores manuales ya conocidos, pero que, a diferencia de éstos, tienen la punta de sección plana y no punzante. Sus principales características son:

- Tienen forma tronco cónica convergente hacia el extremo apical.
- Tienen unas muescas separadas a intervalos de 5 mm a fin de servir de orientación cuando se introducen en el conducto y evitar la posible lesión en el ápice debida al exceso de presión.
- Tienen longitudes variables tal y como se suministran en el mercado, aunque el más utilizado es el que presenta cuatro estrías, es decir aquel de longitud estriada de poco más de 20 mm, producto de multiplicar el número de muescas (cuatro) por la separación entre ellas (5 mm), a lo que se le añade la longitud de la propia curvatura (2 mm más). A este factor se ha de añadir, como plus favorable, que atacando la gutapercha siempre se queda a unos 2 ó 3 mm del ápice, lo que da una longitud total de trabajo de 25 mm, habitual en el 70% de los casos clínicos.
- Tienen diámetros variables escalonados de manera creciente por el profesor Schilder, comenzando en el ocho y graduación de medio número hasta el número doce. Esta graduación se corresponde con los diámetros de la punta apical del *"plugger"*, correspondiéndose el n.º 8 con 0.40 mm, el 8 1/2 con 0.50 mm, y así de forma creciente una décima de milímetro hasta el 10 1/2 que se corresponde con un diámetro de 0.9 mm. Los tres últimos cambian su ritmo de crecimiento, y son también los menos utilizados, ya que por la densidad de la gutapercha, el efecto de émbolo permite un gradiente mayor entre el atacador y el conducto, y un margen mínimo forzaría a rozar con el extremo apical del atacador las propias paredes del conducto, lo que jamás debe ocurrir. Así, el n.º 11 se corresponde con 1.10 mm, el 11 1/2 con 1.3 mm, y el n.º 12 con 1.5 mm (ver Fig. 2.5).

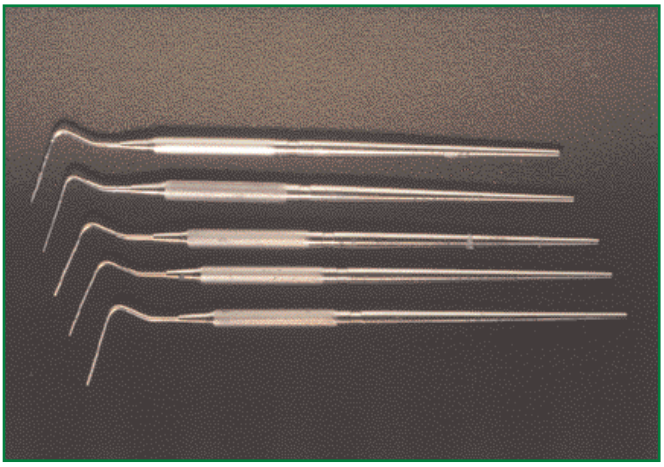

Figura 2.5. *Atacadores verticales de la casa R&R.*

B.– Transportadores de calor o *"heat carriers":* Este instrumento no es más que la fuente de aporte de calor a la gutapercha, y que al contactar con ella la reblandece lo suficiente y necesario para que los atacadores la empujen y la introduzcan hacia ápice lo más y mejor posible, rellenando las ramificaciones arboriformes del conducto principal. Tiene la forma de un espaciador manual y es de acero de alto poder calorífico y gran calidad. Ello implica que nunca se ha de caer en el error de utilizar un espaciador como transportador, ya que pese a ser casi idénticos tienen un comportamiento ante el calor absolutamente diferente (ver Fig. 2.6).

Existen tres tipos de transportadores según el calibre: el n.º 0 es el grueso, el n.º 00 es el mediano y el n.º 000 el pequeño.

Para lograr su eficiencia en el transporte del calor, se han de calentar con el mechero de gas hasta que alcancen color rojo cereza, cosa que no se puede alcanzar con un simple mechero de alcohol, pero sí también con los mecheros eléctricos que gradúan el calor.

C.– Cemento: Se recomienda el uso de cementos de óxido de zinc eugenol que además contengan en su composición polvo de plata, dada su característica de gran radiopacidad, permitiendo ésta un mejor marcaje de los espacios del conducto principal, de los laterales y del delta apical. El autor de esta técnica los recomienda algo más densos que los que suelen aconsejar las empresas suministradoras. Hoy en día se utilizan los de fraguado lento.

D.– Gutapercha: La utilizada en esta técnica no es la de la serie estandarizada para la condensación lateral, sino que presenta forma, calibre y composición diferentes (ver Fig. 2.7).

— La forma: Es convergente hacia el extremo apical, presentando una punta extremadamente fina que deberá cortarse siempre antes de su inserción en el conducto.
— El calibre o grosor: clasificadas de mayor a menor grosor en: Absorter, Larger, Medium, Fine-medium, Medium-fine, Fine y Fine-fine, encontrándose así en el mercado y siendo el calibre Medium y el Fine-medium los más utilizados en clínica.

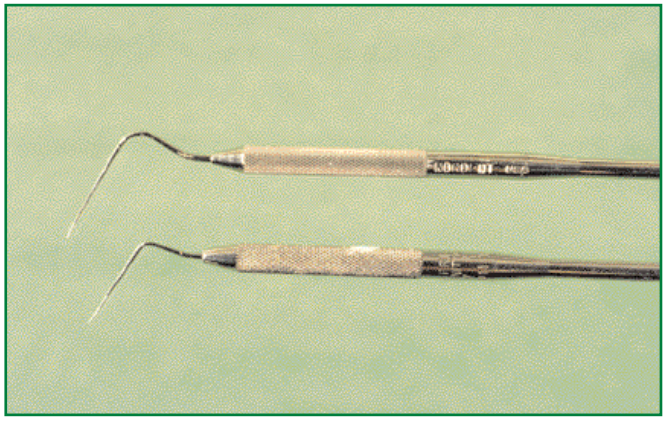

Figura 2.6. *Transportadores de calor.*



Figura 2.7. *Conos de gutapercha empleados en la técnica de la Condensación Vertical.*

— La composición: La gutapercha que se ha de utilizar para esta técnica ha de tener mayor plasticidad, y por tanto ser más rica en gutapercha y resinas que la estandarizada por lo que se ablandará más cómodamente.

2.3.4.2. Procedimiento clínico

Una vez efectuada correctamente la biomecánica, y preparado correctamente el conducto radicular, se procederá a su obturación siguiendo las fases que se mencionan a continuación:

A.– Fase de prueba: deberá comprobarse previamente en conducto tanto los atacadores como el cono de gutapercha.

Por lo que hace referencia a *los atacadores*, éstos deben ser comprobados en el interior del conducto previamente a la colocación del cono de gutapercha, ya que se debe predeterminar el nivel de penetración del escogido, probando en el conducto de manera escalonada y de mayor a menor,y teniendo en cuenta que el nivel más profundo de penetración debe quedar siempre a 3 ó 4 mm del ápice.

Un ejemplo práctico de este procedimiento: se introduce el atacador n.º 9 en el conducto vacío. Como su sección inferior es de 0.60 mm, tal como antes se ha indicado, penetrará hasta la cota tal del conducto que tenga también sección de 0.60 mm. A continuación se prueba con el atacador inmediato inferior, que será el del n.º 8 1/2, que tendrá sección inferior de 0.50 mm, y penetrará hasta la cota de conducto que tenga esa sección o diámetro. Y así de forma sucesiva hasta que se alcance el punto que quede a 3 ó 4 mm del ápice.

Respecto al *cono de gutapercha*, lo primero que se hará antes de proceder a su introducción de prueba en el conducto, será cortarle 2 ó 3 mm de su extremo apical, en función del calibre más cercano al ápice alcanzado en la ejecución previa de la biomecánica. El cono se escogerá en función de la longitud de trabajo, que es un dato ya conocido de la biomecánica.

Al probarlo en conducto podría ocurrir que quedase "suelto", o sea flotante y oscilante dentro del conducto, o incluso

que al retirarlo se hubiese rizado su extremo apical. Ello es debido a que, o bien era excesivamente fino, o bien era excesivamente largo, afirmando con ello la necesidad de esta fase previa de prueba. Para solucionarlo existen dos posibilidades. La primera y más inmediata es cortar una cierta longitud del cono. La segunda es pasar a un cono de letra superior, es decir, si era un medium-fine, se pasa a un fine, cortándole a este nuevo cono también los 2 ó 3 mm apicales.

El cono es el *adecuado* cuando concurran dos situaciones: a) que al retirarlo ofrezca resistencia al tacto, o lo que los anglosajones denominan efecto *"tug back"*, y b) que al efectuar la conometría radiográfica se observe que el extremo apical del cono se halla a una distancia menor de 1 mm del ápice. Estas dos circunstancias se han de dar simultáneamente.

B.– Fase de ejecución: Se inicia retirando del interior del conducto el cono de gutapercha que en la fase anterior se ha aceptado como ideal, y colocando el cemento con un instrumento que lo reparta de manera uniforme y lo adapte por las paredes del conducto. El autor de la técnica recomienda utilizar un ensanchador, haciéndolo girar en el sentido contrario a las agujas del reloj.

A continuación se ha de colocar el cono elegido, que normalmente sobresaldrá del extremo oclusal del diente unos milímetros, porción de gutapercha que se ha de eliminar con un instrumento caliente.

Es a partir de este momento cuando se inician la serie iterativa y secuenciada de maniobras entre los transportadores de calor y los atacadores, todos ellos ya previamente seleccionados, y de cadencia perfectamente ritmada entre el operador y su asistente.

Este proceso consiste en:

— Calentar el transportador de calor al rojo vivo e introducirlo en el interior del cono unos 3 ó 4 mm durante unos 2 ó 3 segundos, no excediendo este lapso de tiempo puesto que, sino, el cono de gutapercha quedaría adherido al transportador.
— Atacar inmediatamente el cono precalentado de gutapercha sin que haya transcurrido apenas un segundo, con el atacador más grueso elegido y previamente untado con material en polvo (oxifosfato de zinc o talco), para evitar que se adhiera a la gutapercha.

El *ritmo*, la *secuencia*, y sobre todo el *ínfimo tiempo* que ha de transcurrir entre las dos fases, casi exige un trabajo a "cuatro manos" entre un operador y una asistente perfectamente sincronizados. Se ha de repetir esta secuencia sincrónica de movimientos hasta que se alcance la distancia preestablecida, hasta 2 ó 3 cm del ápice (ver Fig. 2.8, 2.9 y 2.10).

B.1.– Peculiaridades del proceso:

— Cambio de número de atacador al de número siguiente: Se efectuará cuando el que esté en uso casi alcance el nivel conseguido en la fase de prueba inicial con el conducto vacío.

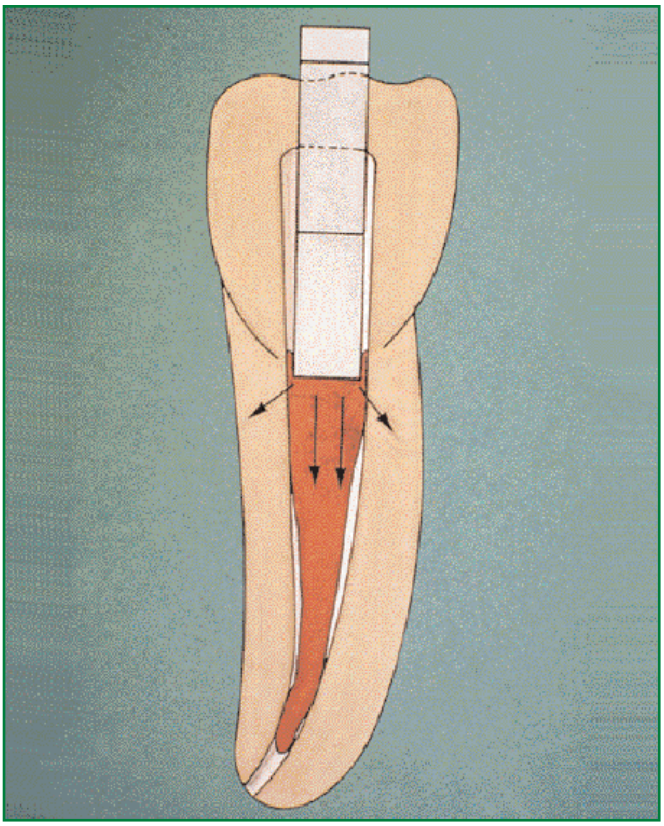

Figura 2.8. *Distintas fases de la condensación vertical (a).*

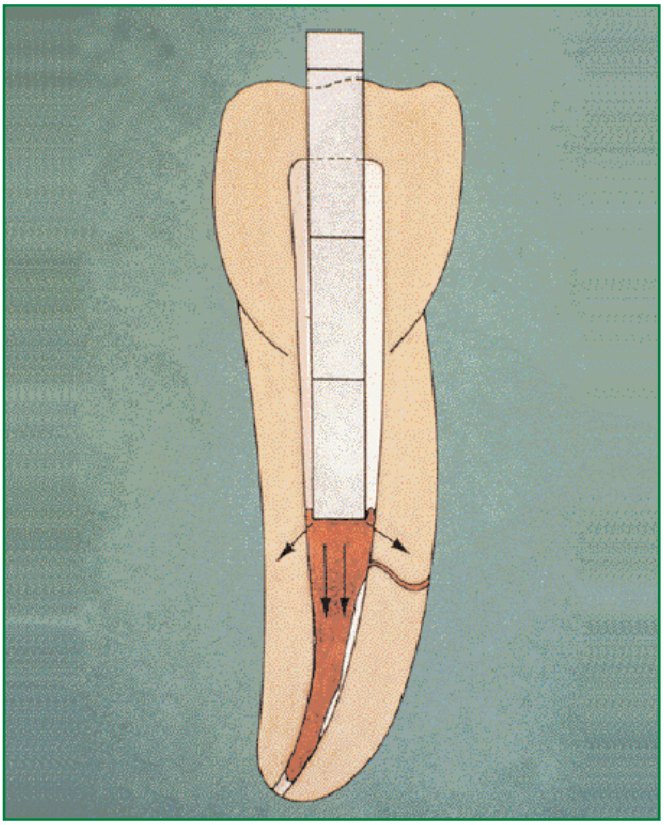

Figura 2.9. *Distintas fases de la condensación vertical (b).*

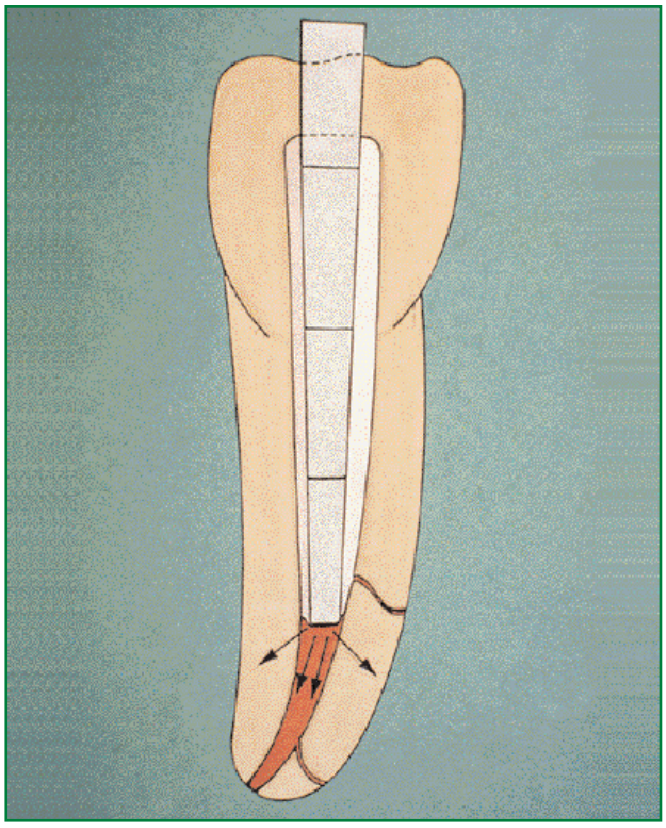

Figura 2.10. *Distintas fases de la condensación vertical (c).*

— Control radiográfico intermedio: En el momento en que se encuentre una cierta resistencia estando a 5 ó 6 mm del ápice se ha de efectuar un control radiográfico, que revelará si ya se ha alcanzado la obturación tridimensional del delta apical necesaria, o si todavía ello no se ha efectuado, siendo necesarias más secuencias transportador-atacador.

B.2.– Casos excepcionales y problemas que se pueden presentar: A veces, la práctica clínica diaria exige variantes del propio método, a fin de adaptarse a los casos clínicos excepcionales que se presentan, como también exige variantes la presencia inesperada de problemas por una incorrecta aplicación del método. Estos son:

— *Sección del conducto elíptico por la parte cameral:* Cuando el conducto, anatómicamente presente sección elíptica por su parte cameral, pero se adapte bien el cono de gutapercha en la zona apical, con un buen *"tug back"*, lo correcto es añadir otro cono satélite, que suele ser de diámetro inferior, y colocarlo junto al primero elegido, introduciéndolo en forma de cuña.
— *Arrastre del cono hacia el exterior:* Se produce con el atacador o con el transportador bien porque el operador se ha entretenido en exceso rompiendo el ritmo necesario, bien porque el efecto *"tug back"* fuese ya débil desde el inicio. En este caso no queda otro remedio que repetir desde el principio toda la secuencia con un cono nuevo, de la misma letra, o más que posiblemente con otro de otra letra.
— *Restos de gutapercha por reducción de la secuencia:* Puede ocurrir que un exceso de rapidez en el cambio de número de atacador a utilizar, en la secuencia decreciente de los mismos, produzca una perforación centrada del cono de gutapercha sobre el que se trabaja, y además, adherencias de ésta en las paredes laterales del conducto, sin que se haya obtenido la necesaria compactación de la gutapercha. La única solución es retirar los restos grumosos de gutapercha con fresas de Gates-Gliden, y continuar el proceso posteriormente.

B.3.– Propiedades de la gutapercha que es necesario conocer: De entre todas las propiedades físicas de la gutapercha, en esta técnica es necesario conocer, de todas ellas, que a su gran cualidad como aislante térmico a temperatura y condiciones de ambiente, se le une una gran capacidad termoplástica en presencia de calor. Esta cualidad termoplástica que se adquiere en presencia de calor, en el método de Schilder presenta una gráfica sinusoide creciente, de tal modo que ala quinta o sexta vez que la gutapercha es atacada-calentada, ya ha alcanzado el tope máximo de temperatura, próximo a los 43°C, lo que la hace perfectamente compatible con el periodonto.

Otra de las cualidades de la gutapercha, derivada de su capacidad aislante, y que prima en el uso de esta técnica, es que al contacto directo con la fuente de calor, solo se desnaturaliza parcialmente aquella parte del cono prácticamente superficial y inmediata, precisamente la que se retira con el propio transportador de calor del interior del conducto, sin olvidar a su vez retirarlos del plugger con una escobilla metálica.

C.– Fase final: Una vez correctamente rellenado el tercio apical con gutapercha, el método de la gutapercha caliente permite también el rellenado del segundo tercio del conducto que se rellenará con gutapercha, existiendo para ello dos posibles opciones o alternativas de ejecución.

La utilizada por el Profesor Schilder consiste en cortar pequeñas porciones de cono de gutapercha, de unos 2 ó 3 mm cada una, e introducirlos en el conducto, procediendo secuencias de atacador-transportador con cada uno, hasta alcanzar el nivel pretendido.

La otra alternativa se rellenado es la utilización de pistolas de gutapercha semilíquida.

D.– Ventajas que se derivan del uso de esta técnica: La técnica de la condensación vertical presenta unas cualidades intrínsecas que el propio operador puede transformar en ventajas a su favor. Estas son:

— Incluso con una biomecánica incorrecta puede rellenarse correctamente el conducto, ya que incluso en biomecánicas que hayan producido en la raíz distal "codos" y/o *"zipps"*, se logra una buena compactación del conducto.

— Se rellenan conductos secundarios y laterales que podrían haber pasado desapercibidos, debido precisamente al uso del vector fuerza en sentido vertical, lo que produce la "explosión" de la gutapercha hacia todas las ramificaciones del conducto radicular existentes.
— Es muy buen identificador del origen de las lesiones, ya que una vez obturado el conducto, permite identificar radiográficamente el origen de la lesión (ver Fig. 2.11).

2.3.5. Técnica de System-B o de Buchannan

Una vez explicada y comprendida la técnica de la condensación vertical, es posible comprender la técnica del System-B.

La técnica del System-B o de Buchannan consiste en aplicar calor con la maquinaria adecuada en los respectivos *pluggers* o atacadores, de manera que es el mismo *plugger* el que empuja y calienta a la vez, alcanzándose los 600°C en segundos, con la peculiaridad de que al desconectar la máquina, es también inmediato el enfriamiento.

Los *pluggers* utilizados en la técnica del System-B son cuatro. Estos instrumentos se clasifican de menor a mayor conicidad o tape, siendo el menor de *tape* 0.2, y el mayor de 0.6, mientras que los intermedios son de casi 0.4, el uno en algo menos y el otro en algo más. Los extremos apicales de estos *pluggers* son idénticos, independientemente de su conicidad, y las muescas de marcaje de longitud están separadas entre sí de 5 en 5 mm.

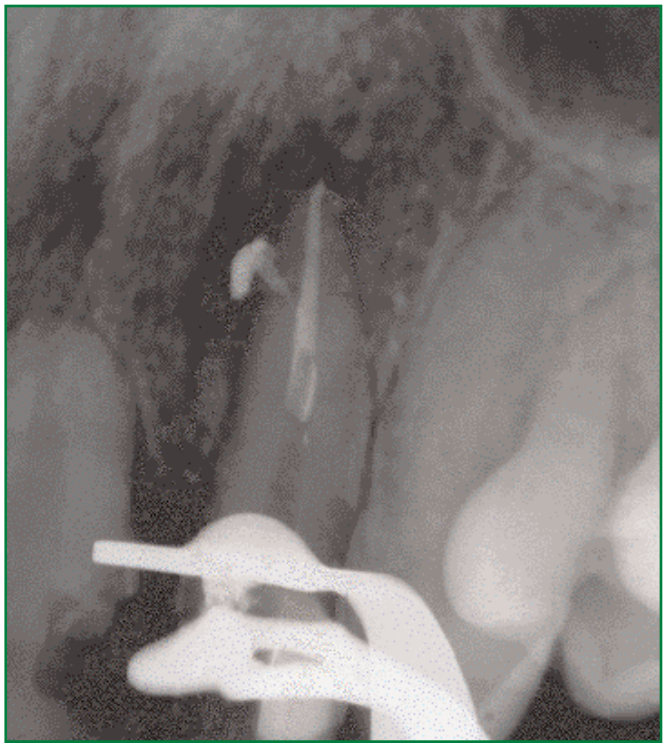

Figura 2.11. *El conducto lateral señala la lesión.*

El cono de gutapercha que se utiliza en esta técnica, es el mismo que el utilizado en la condensación vertical, aplicándose de la misma manera.

Una vez colocado el cono en el conducto radicular, y hecha la conometría, se calienta con el *plugger* a 100°C, apretando hasta el ápice durante cuatro segundos. Sin mover el *plugger* del lugar alcanzado, se desconecta con el interruptor durante diez segundos, para producir el enfriamiento del *plugger*, si bien se ha de volver a conectar otros dos segundos para permitir retirar el *plugger* sin restos de gutapercha adherida.

El espacio vacío que ha dejado el *plugger* dentro del conducto radicular se debe rellenar siempre, pudiéndose optar por cualquiera de las otras técnicas de condensación conocidas.

2. 4. RESUMEN: CONCEPTO FINAL DE OBTURACIÓN

En el léxico odontológico internacional, normalmente se tienden a confundir los términos "longitud de trabajo" con el de "cantidad de sustancia" empleada para rellenar el espacio vacío obtenido por la biomecánica cuando se habla de obturación.

Este término "longitud de trabajo" debe relacionarse únicamente con los términos subextensión y sobreextensión.

Así, se debe entender por sobreextensión la distancia de cono o de los conos de gutapercha que se encuentran más allá del ápice radiográfico. Este concepto de sobreextensión tiene comúnmente tendencia a ser confundido con el de sobreobturación.

Debe entenderse por sobreobturación la máxima densidad de material, en estos casos gutapercha, contenido en el espacio tridimensional. Lógicamente deberá entenderse por subextensión la distancia que falte entre el o los conos de gutapercha para llegar al ápice radiográfico.

Y por tanto, subobturación será la falta de densidad de sustancia de relleno del espacio tridimensional, y que produce el efecto conocido como *"likage"* (presencia de pequeños espacios vacíos) (ver Fig. 2.12).

Según este autor, se puede concluir que la técnica de Schilder, es la que permite alcanzar el máximo nivel de obturación tridimensional deseada.

Figura 2.12.

2.5. BIBLIOGRAFÍA

Alventosa JA. Obturación: condensación lateral. En: Bascones A. Tratado de Odontología (Tomo III). Madrid: Dmithkline beecham S.A., 1998; 3(23):2.769-2.784.

Castellucci A.: Endodoncia. Milano (Italia): Il Tridente, 1993.

Cohen S,. Burns R. Pathways of the pulp. St. Louis (USA): C.V. Mosby Company, 1987.

Gerstein H. Techniques in clinical Endodontics. Milwaukee (USA). W.B. Saunders Co.,1983.

Miñana R. Condensación lateral. IIIer. Congreso Catalán de Odontología. Barcelona, 1997.

Oliveres J.:Obturación: condensación vertical. En: Bascones A. Tratado de Odontología (Tomo III). Madrid: Smithkline Beecham S.A., 1998; 3(23):2.785-2.791.

Schilder H. The dental clinics of Northamerica. (Simposium de endodoncia). Philadelphia-London. USA-UK: W.B. Saunders Co., 1971; 28 (Serie X).

PARTE II

RECONSTRUCCIÓN DE DIENTES ENDODONCIADOS

CAPÍTULO 3

GENERALIDADES SOBRE LOS DIENTES ENDODONCIADOS

J. M. CASANELLAS

3.1. CARACTERÍSTICAS DE LOS DIENTES ENDODONCIADOS

Hoy se sabe que los dientes endodonciados (DE) pierden la vitalidad y la resistencia intrínseca del diente natural y por tanto se vuelven más ***frágiles***. Aunque algunos estudiosos (Huang y cols., 1992) no han encontrado diferencias significativas, en cuanto a fracturas aplicando fuerzas de compresión "in vitro", la mayoría de autores aceptan que los dientes endodonciados se fracturan mucho más que los dientes vitales.

Existen diversas causas que explican este aumento de la fragilidad de los dientes endodonciados:

1. Por una parte se produce una disminución global de la hidratación, especialmente de la dentina (Rosen, 1961; Helfer y cols., 1972). El diente se deseca y pierde flexibilidad.
2. Por otra parte el diente endodonciado es un diente con una gran pérdida de estructura dentaria especialmente de dentina; este hecho, a su vez, puede deberse a lo siguiente:
   a) Caries extensa y mutilante. Habitualmente los dientes endodonciados acostumbran a tener grandes caries extensas y mutilantes que destruyen al diente, debilitándolo.
   b) Pérdida de estructura dentaria durante la preparación biomecánica del tratamiento endodóncico. Cuando realizamos la preparación biomecánica, para obtener un buen acceso cameral, todavía destruimos más estructura dentaria sana (por ej. rompemos el techo cameral). Esto ocasiona la disminución de la resistencia estructural del diente, aproximadamente en un 50%. Según algunos estudios *(Reeh y cols., 1989)*, en un molar endodonciado con una cavidad mesiooclusodistal (MOD), la pérdida de resistencia estructural alcanza hasta un 60%.
3. Además, en los dientes endodonciados el ligamento periodontal se anquilosa, perdiendo, por tanto, la capacidad de absorción o amortiguación de las fuerzas oclusales.

3.2. CONDICIONES IMPRESCINDIBLES DE LA ENDODONCIA PREVIAS A LA RESTAURACIÓN DEL DIENTE

Antes de restaurar un diente endodonciado con un muñón artificial o una obturación, deberemos observar primero si la endodoncia está correctamente realizada, en caso contrario deberá repetirse.

Por tanto, en primer lugar deberán practicarse las exploraciones siguientes que son: inspección (observando posibles fístulas), palpación (buscando abultamientos periapicales como por ejemplo abscesos), percusión y radiografías periapicales del diente a restaurar.

Las condiciones imprescindibles de la endodoncia previas a la restauración del diente son:

— Buen sellado apical.
— Ausencia de las siguientes patologías:
  • Sensibilidad a la presión.
  • Exudados purulentos.

- Fístulas.
- Sensibilidad apical.
- Inflamación activa.
- Imágenes radiográficas patológicas.

La restauración del diente endodonciado deberá posponerse, según criterio aceptado por la mayoría de autores, aproximadamente de 10 a 15 días. Este tiempo de espera se debe a dos razones básicas: en primer lugar se ha constatado que la obturación biológica del ápice sólo se realiza adecuadamente cuando los fenómenos inflamatorios han desaparecido. En segundo lugar algunos estudios (Bourgeuis y Lemon, 1981; Dickey y cols., 1982) han concluido que cuando se extrae parte de la gutapercha más coronal para colocar un poste intrarradicular, se puede movilizar la gutapercha apical si se hace en el mismo acto endodóncico, lo que podría dar lugar a posibles filtraciones.

3.3. PRINCIPIOS DE LA RESTAURACIÓN DEL DIENTE ENDODONCIADO

Diversos autores han estudiado la reconstrucción del diente endodonciado, estableciendo en sus trabajos algunas normas y criterios generales (Rosen, 1961; Baraban, 1970; Perel y Muroff, 1972; Lovdahl y Nicholls, 1977; Sapone y Lorencki, 1981; Schillinburg y cols., 1981; Schillinburg y Kessler, 1982; Brau, 1986; Hudis y Goldstein, 1986; Brandal y cols., 1987; Baraban, 1988; Bergman y cols., 1989; CRA Newsletter, 1990; Robbins, 1990; CRA Newsletter 1991; Weine, 1991; CRA Newsletter, 1993; Gil y cols., 1993).

Los dientes endodonciados **se pueden reconstruir de dos formas posibles:**

1. La reconstrucción constituye la anatomía definitiva del diente endodonciado (ej. reconstrucción de composite o amalgama).
2. La reconstrucción consta de un muñón artificial sobre el que se confeccionará una reconstrucción protésica (corona o pilar de puente) de cobertura.

Muchos dientes endodonciados que han sufrido caries pueden restaurarse de forma conservadora con una obturación de composite o amalgama.

Sin embargo, cuando los dientes endodonciados están muy destruidos, en muchas ocasiones precisan, para su rehabilitación funcional, de una ***espiga, poste o perno intrarradicular,*** cuya misión fundamental es la de retención del material restaurador, y de una ***corona de cobertura.*** Esta reconstrucción se llama ***muñón artificial*** (ver Fig. 3.1). Es muy importante que la corona que recubra al diente se extienda un mínimo de 1,5 mm. a 2 mm. más apicalmente que la interfase diente/material restaurador, de forma que los márgenes se alojen en dentina sana. Este collarete alrededor de la superficie de la corona (también llamado ***"ferrule"*** en la literatura anglosajona) es el que realmente protege al resto de estructura del diente, de las fracturas,

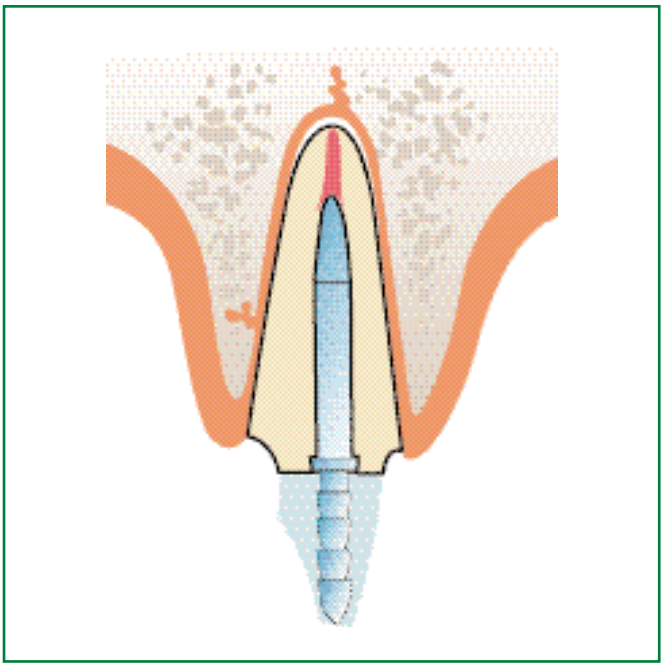

Figura 3.1. *Espiga (o poste) intrarradicular y muñón artificial.*

aumentando su resistencia tal como han demostrado diversos autores (Sorensen JA y Engelman MJ., 1990; Flemming I y cols., 1999; Pierrisnard L y cols., 2002; Lu Zhi-Yue y Zhang Yu-Xing, 2003). Aunque otros autores han sugerido preparar un ***contrabisel*** alrededor de la superficie oclusal de la preparación, no se ha demostrado que sea realmente efectivo.

Nunca emplearemos ***pins parapulpares*** puesto que debilitan enormemente al diente; los pins pueden producir microfisuras en el diente y facilitar la fractura (ver Fig. 3.2).

La necesidad de colocar una espiga intrarradicular y una corona debe estudiarse en cada caso clínico concreto. Algunos de los **criterios más importantes** a seguir son los siguientes:

Un criterio es el que tiene en cuenta la estructura coronal restante: cuando queda menos de la mitad de la corona, estará indicada la colocación de una espiga.

Por otra parte hay diferencias entre los dientes anteriores y posteriores. Mientras que los dientes anteriores están sometidos a cargas oclusales de flexión, los dientes posteriores están sometidos preferentemente a cargas de compresión. Así pues las diferencias en cuanto al tratamiento de los dientes anteriores y posteriores son las siguientes:

— ***Dientes anteriores*** (ver Tabla 3.1): podemos encontrarnos con distintas situaciones. La mayor parte de dientes anteriores con paredes intactas y en los que la única destrucción es la perforación que se ha efectuado por lingual para acceder a la cámara pulpar durante el tratamiento endodóncico (ver Fig. 3.3), no precisaran de corona, poste y muñón artificial. Bastará realizar una obturación de composite. También en aquellos casos de dientes que no han sufrido restauraciones previas o éstas son mínimas, podrán restaurarse simplemente con

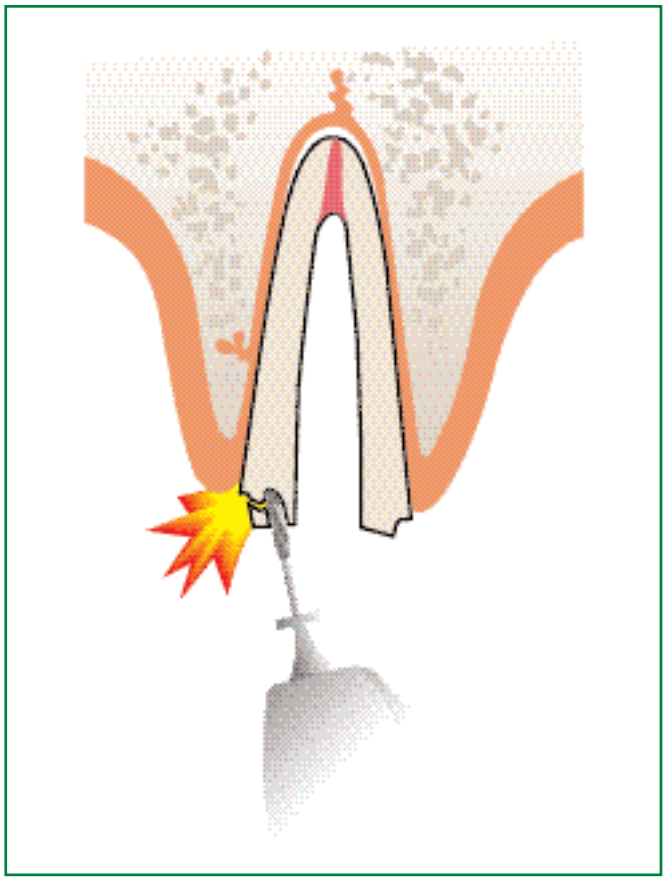

Figura 3.2. *Los pins en los dientes endodonciados provocan microfisuras que pueden facilitar la fractura de sus paredes.*

composite, por ej. cuando sólo exista una pequeña obturación en una pared proximal (ver Fig. 3.4).

Sin embargo, existen otras situaciones más complejas, por ej. en el caso de que exista una afectación del ángulo incisal, o cuando faltan 2 paredes proximales (Fig. 3.5), en las que es mejor confeccionar un muñón artificial retenido por una espiga intrarradicular y una corona de recubrimiento. También se deberá rea-

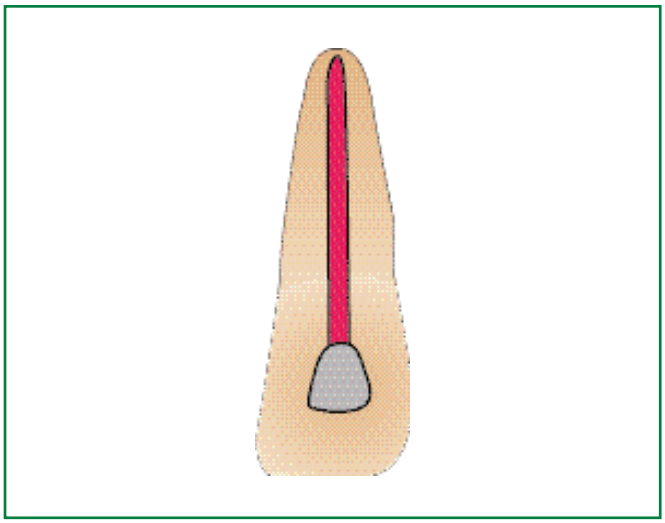

Figura 3.3. *Diente anterior endodonciado con paredes intactas, que sólo precisa de una obturación de composite, por lingual.*

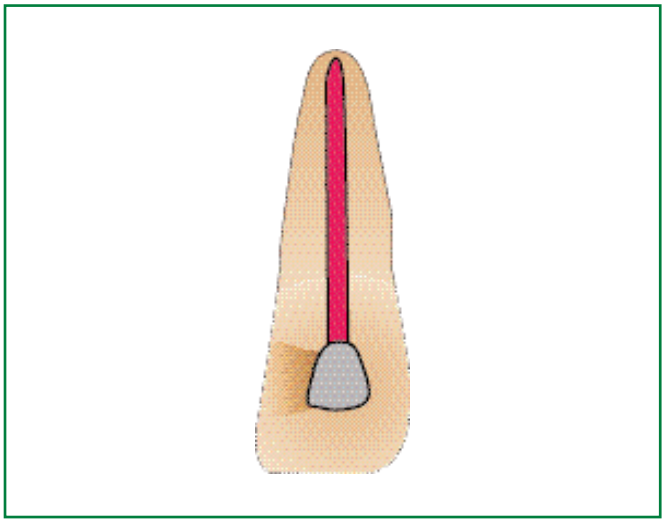

Figura 3.4. *Diente anterior endodonciado con una destrucción pequeña que sólo afecta a una cara proximal. Puede restaurarse con composite.*

Características del diente endodonciado	Tipo de reconstrucción
— Paredes intactas, sólo orificio de acceso endodóncico. — No restauraciones previas o mínimas. — No desempeña la función de pilar de puente. — Destrucción de 1 pared proximal (sin afectación del ángulo incisal	— Obturación de composite.
— Destrucción de 2 paredes proximales. — Destrucción del ángulo incisal. — Destrucción de más de la mitad de la corona. — Multitud de restauraciones. — Desempeña la función de pilar de puente.	— Muñón artificial con espiga intrarradicular. + — Corona de cobertura.

Tabla 3.1. *Principios de la restauración del diente endodonciado en dientes anteriores.*

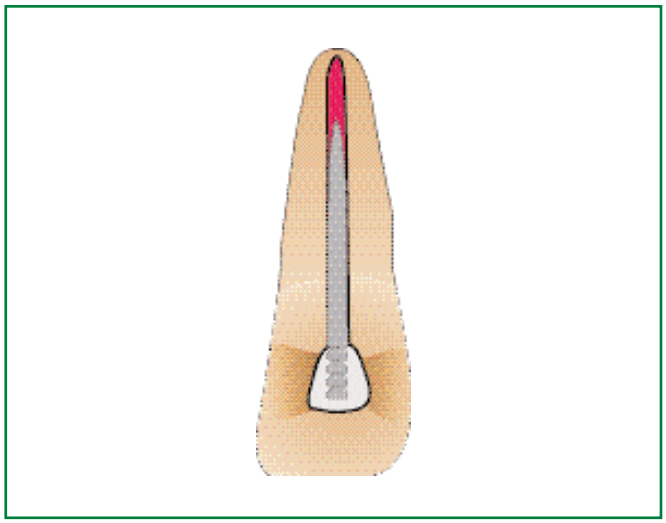

Figura 3.5. *Diente anterior endodonciado con afectación de 2 caras proximales. Se requerirá un muñón artificial (con poste intrarradicular y corona de cobertura).*

lizar lo mismo en los dientes en los que falte más de la 1/2 de la estructura coronaria, o sean dientes con multitud de restauraciones. Finalmente también se deberá realizar un muñón artificial con un poste, en los casos de dientes que deban retener un puente (pilares de puente).

Estas normas son orientativas. También hay que tener en cuenta otras circunstancias, como son el tipo de oclusión, la falta de dientes adyacentes, etc. Si faltan los dientes del grupo posterior, la sobrecarga sobre los dientes anteriores hará que estas precauciones sean todavía más necesarias.

— ***Dientes posteriores*** (ver Tabla 3.2): los dientes posteriores endodonciados están sometidos en general a mayor carga que los dientes anteriores, lo que los hace más susceptibles a la fractura. El diente endodonciado está debilitado porque el acceso a los conductos ha obligado a la eliminación de la dentina que cubría la cámara pulpar; esta dentina es la que hace de puente de unión entre las cúspides. Ello es bien patente, por ejemplo, en los premolares superiores donde las fracturas son muy frecuentes. La mayoría de estudios efectuados hasta la fecha sugieren que la **restauración tipo onlay** (ver Figs. 3.6 y 3.7) de oro, o de composite o de amalgama, es la que ofrece mayor resistencia a la fractura frente a las fuerzas de compresión (Shillingburg y cols., 1976; Burke y cols., 1993; Costa y cols., 1997).

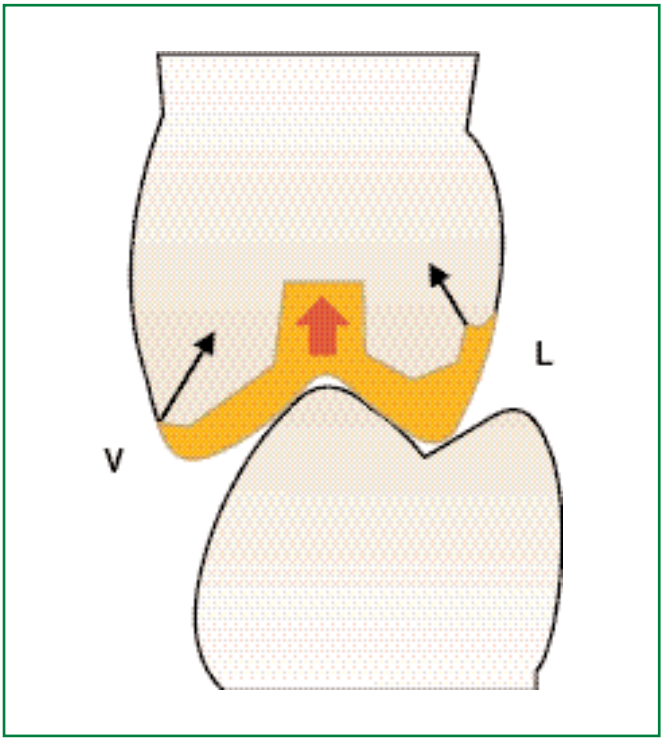

Figura 3.6. *Restauración tipo onlay en maxilar superior.*

Características del diente endodonciado	Tipo de reconstrucción
— Paredes intactas, sólo orificio de acceso endodóncico. — No restauraciones previas o mínimas. — No desempeña la función de pilar de puente.	— Obturación de composite o amalgama.
— Caries MO o DO con más de 2 mm de reborde marginal. — Paredes con buen soporte dentario. — No desempeña la función de pilar de puente.	— Obturación de composite o amalgama.
— Caries MO o DO con menos de 2 mm de reborde marginal. — Caries MOD. — Falta 1, 2, 3 ó 4 cúspides. — Destrucción de más de la mitad de la corona. — Desempeña la función de pilar de puente.	— Recubrimiento cuspídeo con reconstrucción de composite o amalgama. — Onlay de oro. — Muñón artificial con espiga intrarradicular. + — Corona de cobertura.

Tabla 3.2. *Principios de la restauración del diente endodonciado en dientes posteriores.*

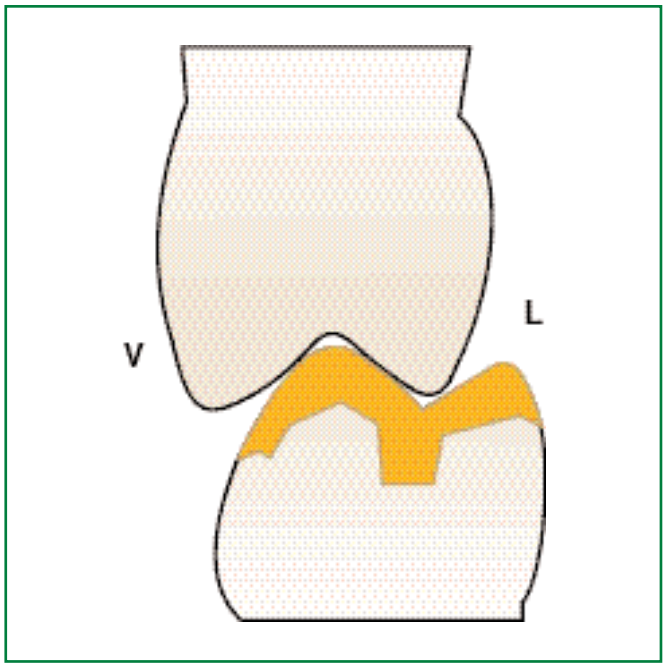

Figura 3.7. *Restauración tipo onlay en maxilar inferior.*

Al contrario las restauraciones del tipo inlay (ver Fig. 3.8) ejercen una fuerza del tipo cuña; esta fuerza, en un diente endodonciado, puede provocar fácilmente la fractura de las paredes, ya de por sí debilitadas.

Assif y colaboradores (Assif y cols., 2003) realizaron un estudio in vitro con molares endodonciados que tenían diferentes grados de destrucción coronal. Los diferentes grupos de dientes fueron reconstruidos con amalgama, siguiendo el contorno oclusal original. En todos los grupos aplicaron la misma fuerza de compresión. La fuerza fue aplicada mediante una angulación de 30 grados con respecto al eje axial y en la fosa central de los molares. A partir de los resultados concluyeron lo siguiente: los grupos de molares más resistentes a la fractura fueron los que se había realizado el acceso oclusal más conservador y los que se habían restaurado con un recubrimiento cuspídeo completo (en forma de onlay). De los resultados de dicho estudio también se puede concluir que el grupo que mostraba menos resistencia era el reconstruido con una cavidad de amalgama en forma de MOD (cavidad mesio-ocluso-distal). Estos resultados son lógicos teniendo en cuenta que la restauración tipo onlay (cavidad con recubrimiento de cúspides) es la más resistente a la fractura, mientras que la tipo inlay (cavidad tipo MOD) es la más débil.

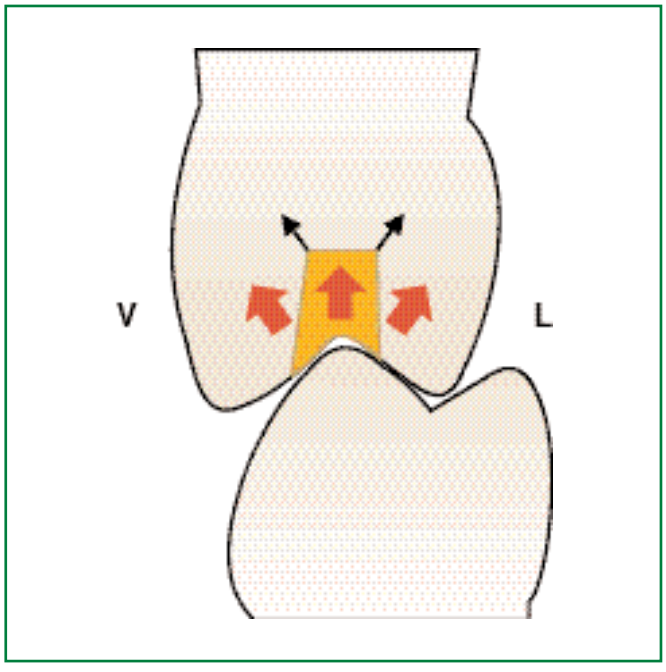

Figura 3.8. *Restauración tipo inlay.*

En los dientes posteriores, por tanto, nos podremos encontrar con distintas situaciones:

- Dientes con paredes intactas y en los que la única destrucción es la perforación efectuada por oclusal para acceder a la cámara pulpar.
- Dientes que no han sufrido restauraciones previas o éstas son mínimas.
- Dientes que no ejercen la función de pilar de puente.

En todos estos casos los dientes no precisarán de restauraciones tipo onlay, ni de reconstrucciones con recubrimiento cuspídeo, ni de espigas, ni de coronas de recubrimiento. Podrán restaurarse, generalmente, con una obturación de composite o amalgama (ej. cavidad clase I de Black).

En los casos de un diente endodonciado con caries MO o DO en la que la pared mesial no afectada por caries tenga un reborde marginal de más de 2 mm de grosor con esmalte dentinosoportado, podremos restaurarlo con una obturación de composite o amalgama sin peligro evidente de fractura (ver Fig. 3.9). Sin embargo, sin existe una caries MO o DO importante que debilita el reborde marginal de forma que quedan menos de 2 mm sin esmalte soportado por dentina lo trataremos como una caries MOD, es decir lo restauraremos con un onlay (sea de oro, sea una restauración de composite o amalgama con recubrimiento de cúspides).

Si la destrucción es del tipo MOD (ver Fig. 3.10) cualquier obturación de amalgama o composite actuaría como un inlay, lo que provocaría, tarde o temprano, la fractura de las paredes. Por tanto en estos casos estará indicada una restauración tipo onlay de oro o porcelana; sin embargo también podrá realizarse un recubrimiento cuspídeo con composite o amalgama. Aunque para un onlay de oro sólo precisaríamos recortar las cúspides 0,5-1 mm., si el recubrimiento cuspídeo lo hacemos con porcelana, composite o amalgama deberemos recortar las cúspides al menos 2 mm. (ver Fig. 3.11). Por otra parte, sólo en el caso de que un diente posterior sea pilar de puente, se colocará un poste intrarradicular.

Teniendo en cuenta todo lo expuesto hasta ahora se recomienda en los dientes posteriores con paredes y cúspides debi-

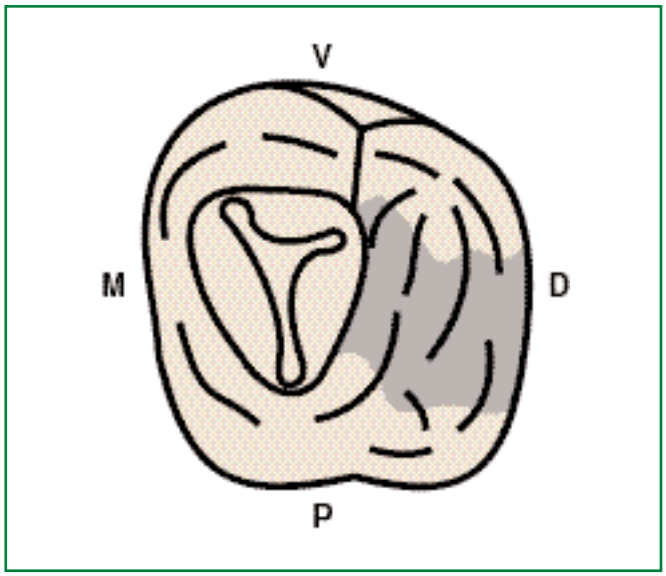

Figura 3.9. *Destrucción tipo MO o DO: si el reborde marginal y el tejido subyacente miden más de 2 mm de grosor, y hay esmalte dentinosoportado, podremos restaurar el molar con una obturación de composite o amalgama.*

litadas realizar un **recubrimiento cuspídeo en forma de onlay**. Este recubrimiento cuspídeo puede hacerse con una restauración tipo onlay (de oro, resina o porcelana), o con una restauración de composite o amalgama. Sin embargo el onlay está contraindicado cuando las caras vestibular o lingual están afectadas por caries. Tampoco debe utilizarse la restauración tipo onlay cuando el diente es pilar de puente. En todos estos últimos casos está mucho más indicado confeccionar una corona completa, pero entonces además se deberá colocar, como mínimo, un poste para retener el material de reconstrucción y proteger al diente de una posible fractura.

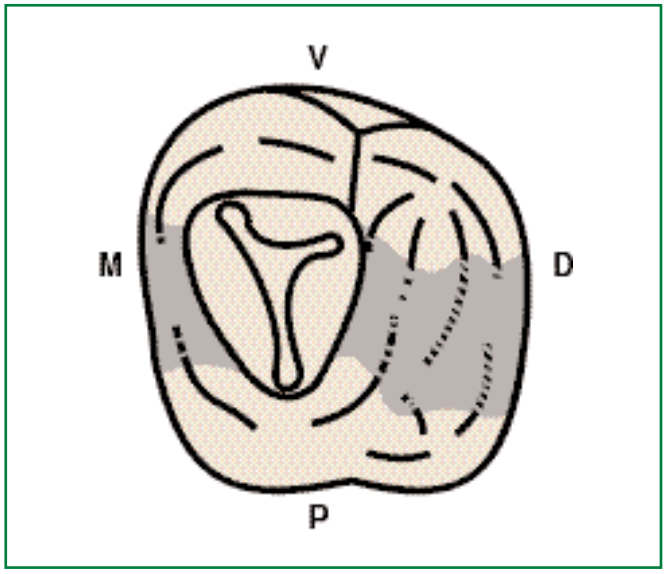

Figura 3.10. *Destrucción tipo MOD: debe restaurarse con una reconstrucción de recubrimiento cuspídeo (tipo onlay).*

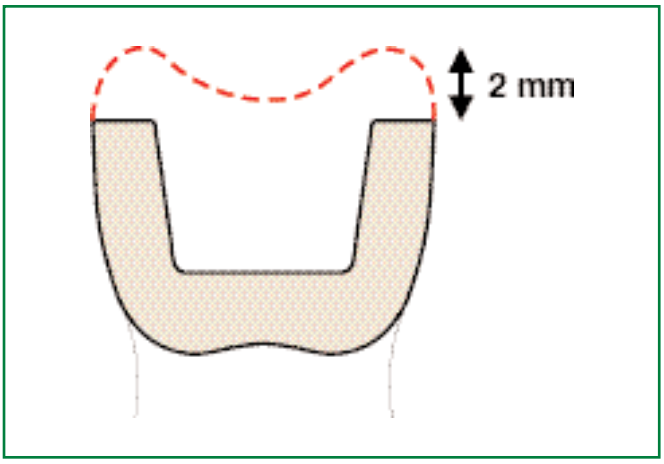

Figura 3.11. *Recubrimiento cuspídeo con porcelana, composite o amalgama en un molar: recortar las cúspides 2 mm.*

El onlay tiene muchas ventajas. El onlay de oro es un tipo de restauración en la que toda la superficie oclusal queda protegida. El onlay es más conservador que la corona completa y evita accidentes imprevistos (ej. fracturas verticales) que pueden provocar la pérdida del diente. En cambio el inlay MOD provoca frecuentemente fracturas de cúspides y paredes, al ejercer un efecto tipo cuña; este accidente se observa frecuentemente en dientes posteriores endodonciados y restaurados de forma inadecuada con amalgama o composite.

El onlay está indicado en dientes destruidos por caries que conserven parte de las paredes vestibular y palatina con esmalte soportado por dentina.

Cuando falta alguna de las cúspides, en los dientes posteriores, se podrá confeccionar una reconstrucción directa de composite o amalgama sin recubrimiento de una corona; sin embargo la ausencia de alguna cúspide se trata de forma más segura y cómoda con un muñón artificial de amalgama, composite u otro material tipo "core", y una corona de recubrimiento. Siempre que falte alguna cúspide colocaremos al menos una espiga tal como a continuación se detalla:

- En el caso de faltar una sola cúspide deberá colocarse un poste en el conducto más próximo a ésta (ver Fig. 3.12). Si la cúspide ausente es una cúspide no activa, y las paredes de las cúspides activas están en buen estado, recortaremos la cúspide no activa restante. Sin embargo si las cúspides activas están muy debilitadas, sin soporte dentinario, será preferible hacer una restauración del tipo onlay.
- Si faltan dos cúspides del mismo lado, y éstas son las vestibulares, en los molares superiores se colocará un poste en cada uno de los conductos vestibulares; si se trata de la falta de las cúspides vestibulares de los molares inferiores se colocará un poste en el conducto mesio-vestibular y un poste en el conducto distal (o disto-vestibular). Si las dos cúspides ausentes son las linguales, en los molares superiores se colocará un

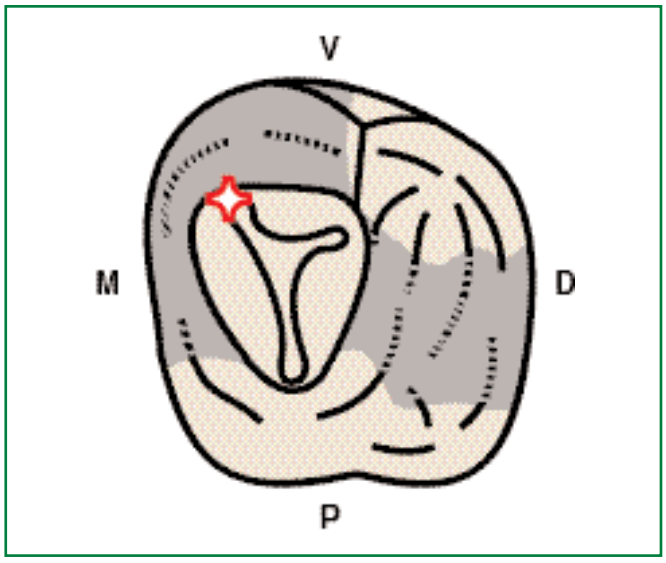

Figura 3.12. *Ausencia de una cúspide no activa (molar superior): se colocará un poste en el conducto M-V, se recortará y recubrirá la única cúspide no activa presente.*

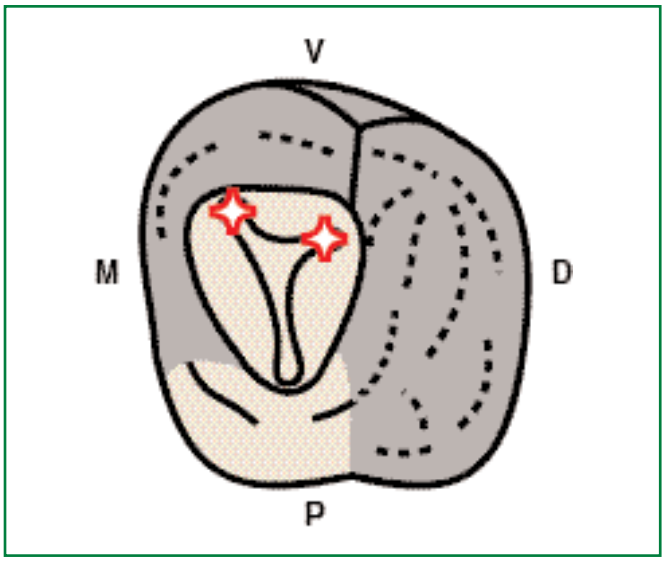

Figura 3.14. *Sólo resta una cúspide (molar superior): colocar dos postes, recortar y recubrir la única cúspide presente, y colocar una corona.*

poste en el conducto palatino; si se trata de la falta de las cúspides linguales de los molares inferiores se colocará un poste en el conducto mesio-lingual y otro en el conducto distal (o disto-lingual).

— Si faltan dos cúspides de lados distintos (vestibular y lingual) a poder ser también colocaremos dos postes, uno en un conducto vestibular y otro en uno de los conductos palatinos o linguales. Además recortaremos y recubriremos las dos cúspides restantes, al menos dos mm. Podremos restaurar el diente con un onlay, o mejor con una corona completa (ver Fig. 3.13).

— Si faltan tres cúspides también colocaremos dos postes debajo las cúspides ausentes, y la única cúspide presente del molar deberá recortarse, pues será muy susceptible a sufrir una fractura. Se confeccionará una corona completa (ver Fig. 3.14).

— Finalmente en el caso de que toda la mayor parte de la corona del molar esté ausente y no quede ninguna cúspide, colocaremos al menos dos postes o incluso tres, si es posible. Restauraremos el diente con un muñón artificial de composite, amalgama o muñón colado, y una corona completa de recubrimiento (ver Fig. 3.15).

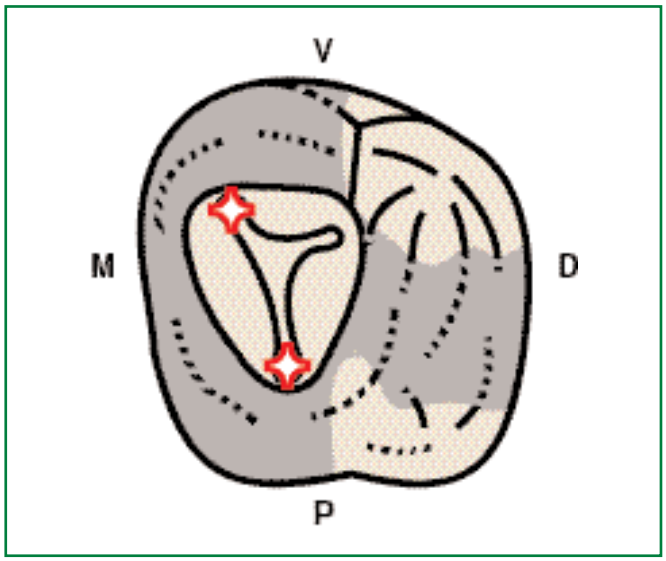

Figura 3.13. *Ausencia de dos cúspides de lados distintos (molar superior): colocar dos postes, recortar y recubrir las dos cúspides restantes, y restaurar con un onlay, o mejor con una corona completa.*

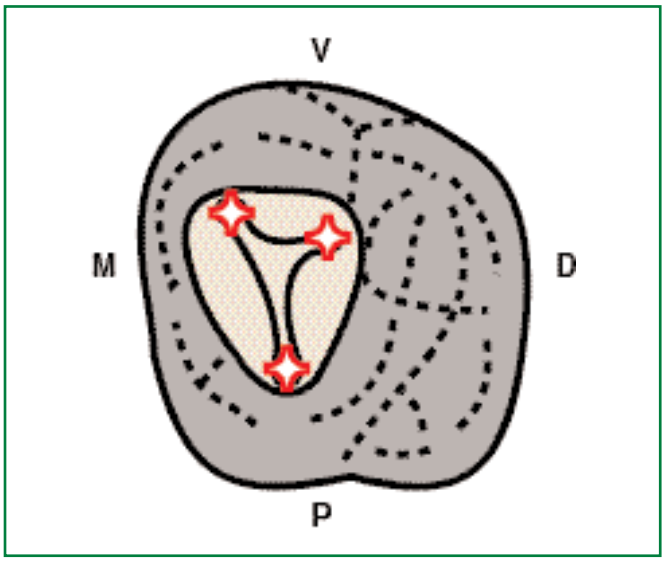

Figura 3.15. *Destrucción de toda la corona (molar superior): colocar dos o tres postes, y reconstruir con un muñón de amalgama, composite, o muñón colado.*

— Cuando las cúspides de trabajo (o céntrica) quedan incluidas en la restauración o bien han quedado muy debilitadas, se debe colocar una corona de cobertura. Por el contrario, si las cúspides de trabajo están bien conservadas, con soporte dentinario, se podrá rehabilitar el diente, reconstruyendo las cúspides ausentes con amalgama o composite (ver Fig. 3.16).

Los márgenes de la corona de cobertura deberán extenderse un mínimo de 1,5-2 mm más apicalmente que la interfase diente/material restaurador.

En último lugar, también es muy importante tener en cuenta el tipo de oclusión que tiene cada paciente.

- Por ejemplo, en casos de bruxismo o de grandes sobremordidas los dientes estarán sometidos a mayores fuerzas.
- Por otra parte respecto a la arcada antagonista, no es lo mismo que el diente endodonciado ocluya con un diente natural, que ocluya con una prótesis completa, o que no ocluya con ningún diente.

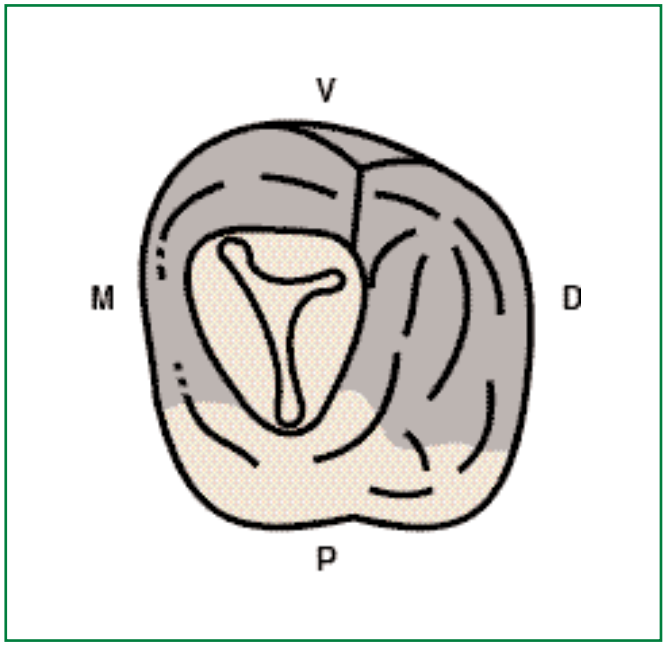

Figura 3.16. *Si las cúspides de trabajo están bien conservadas, con soporte dentinario, se podrá rehabilitar el diente con una reconstrucción de amalgama o composite.*

3.4. DIRECTRICES A SEGUIR PARA EVITAR LAS FRACTURAS RADICULARES EN DIENTES ENDODONCIADOS

✓ Como elemento de anclaje, nunca usar pins parapulpares, que debilitan enormemente al diente, sino postes intrarradiculares.
✓ Deben seguirse las normas adecuadas de colocación de espigas, en cuanto a longitud, forma y diámetro.
✓ Con respecto a la superficie de los postes, los que son lisos o estriados provocan menos fracturas radiculares que los roscados. Por tanto deberán evitarse las espigas roscadas, siempre que sea posible.
✓ Con respecto a la forma de los postes, los cilíndricos o paralelos son más susceptibles de debilitar la raíz que los cónicos o cilindro-cónicos.
✓ Nunca dejar paredes débiles sin soporte dentinario o cúspides debilitadas, que son muy susceptibles a fracturarse.
✓ En los dientes posteriores (molares y premolares) evitar la restauración tipo inlay u obturación MOD (mesial-oclusal-distal), que favorece la fractura del diente al ejercer un efecto tipo cuña sobre sus paredes.
✓ En caso de utilizar amalgama para reconstruir un diente posterior, el utilizar un agente adhesivo (amalgama adherida) es muy útil puesto que dificulta la rotura de sus cúspides y paredes.
✓ Lo ideal es recubrir las cúspides debilitadas con una restauración tipo onlay (de oro) o mejor recubrir el diente con una corona completa.
✓ La corona debe extenderse 1,5-2 mm más apicalmente que la interfase diente/material restaurador, de forma que sus márgenes asienten sobre diente sano.
✓ El diente endodonciado recubierto por una corona, deberá ser reforzado al menos con un poste intrarradicular.
✓ Cuando el diente endodonciado desempeña la función de pilar de prótesis fija (puente o corona) o pilar de prótesis parcial removible, debe ferulizarse como mínimo a otro diente natural adyacente o mejor a dos dientes adyacentes, para evitar su fractura por sobrecarga.
✓ Valorar la posibilidad de utilizar espigas no metálicas: las espigas metálicas, al ser rígidas, pueden facilitar la fractura de la raíz. Para evitar este peligro, recientemente se han comercializado los postes de fibras, con un módulo de elasticidad muy semejante a la dentina.

3.5. BIBLIOGRAFÍA

Assif D, Nissan J, Gafni Y, Gordon M. Assessment of the resistance to fracture of endodontically treated molars restored with amalgam. J Prosthet Dent 2003; 89:462-465.

Baraban DJ. A simplified method for making post and cores. J Prosthet Dent 1970; 24:287-297.

Baraban DJ. The restoration of endodontically treated teeth: An Update. J Prosthet Dent 1988; 59:553-558.

Bergman B, Lundquist P, Sjogren U, Sundquist G. Restorative and endodontic results after treatment with cast post and cores. J Prosthet Dent 1989; 61:10-15.

Bourgeuis RS; Lemon RR. Dowel space preparation and apical leakage. J Endod 1981; 7:66-69.

Brandal JL, Nicholls JI, Harrington GW. A comparison of three restorative techniques for endodontically treated anterior teeth. J Prosthet Dent 1987; 58:161-165.

Brau E. El anclaje radicular para la reconstrucción coronaria de dientes desvitalizados. Rev Esp Estomatol 1986; 34:197-208.

Burke FJT, Wilson NHF, Watts DC. The effect of cuspal coverage on the fracture resistance of the teeth restored with indirect composite resin restorations. Quintessence Int 1993; 24:875-880.

Caputo AA, Standlee JP. Biomecahanics in clinical dentistry. Chicago: Quintessence Publishing Co, Inc, 1987; 185-203.

Clinical Research Associates (CRA). Espigas y muñones. Estado actual de la técnica. CRA Newsletter 1990; 4(4).

Clinical Research Associates (CRA). Reconstrucciones coronales: Estado actual. CRA Newsletter 1991; 5(9).

Clinical Research Associates (CRA). Postes y muñones. Actualidad 92. CRA Newsletter 1993; 7(1).

Costa LCS, Pegoraro LF, Bonfante G. Influence of different metal restorations bonded with resin on fracture resistance of endodontically treated maxillary premolars. J Prosthet Dent 1997; 77:365-369.

Dickey DJ, Harris GZ, Lemon RR, Luebke RG. Effect of post space preparation on apical seal using sowent techniques and peeso reamers. J Endod 1982; 8:351.

Flemming I, Brondum K, Ravnholt G. The influence of Post Length on the Resistance to Cylic Loading of Bovine Teeth with Prefabricated Titanium Posts. Int J Prosthodont 1999; 12:78-82.

Gil J, San Martín J A, Arellano A. Procedimientos restaurativos en dientes previamente tratados con endodoncia. Quintessence (Ed. Esp.) 1993; 6:642-650.

Harster P, Casanellas JM, Rincón C. Tratamientos previos. En: Echeverría Cuenca. El Manual de Odontología. Barcelona: Masson-Salvat Odontología, 1995; 8:867-885.

Helfer A R, Melnick S, Shilder H. Determination of the moisture content of vital and pulpless teeth. Oral Surg Oral Med Oral Pathol 1972; 34:661-670.

Huang TG, Schilder H, Nathanson D. Effects of moisture content and endodontic treatment on some mechanical properties of human dentin. J Endod 1992; 18:209-215.

Hudis SI, Goldstein GR. Restoration of endodontically treated teeth: a review of the literature. J Prosthet Dent 1986; 55:33-42.

Lovdahl PE, Nicholls JI. Pin retained amalgam cores vs. cast gold cores. J Prosthet Dent 1977; 38:507-514.

Lu Zhi-Yue, Zhang Yu-Xing. Effects of post-core design and ferrule on fracture resistance of endodontically treated maxillary central incisors. J Prosthet Dent 2003, 89:368-373.

Morgano SM. Restoration of pulpless teeth: Application of traditional principles in present and future contexts. J Prosthet Dent 1996; 75:375-380.

Perel ML, Muroff FI. Clinical criteria for posts and cores. J Prosthet Dent 1972; 28:405-411.

Pierrisnard L, Bohin F, Renault P, Barquins M. Corono-radicular reconstruction of pulpless teeth: A mechanical study using finite element analysis. J Prosthet Dent 2002; 88:442-448.

Reeh ES, Messer HH, Douglas WH. Reduction in tooth stiffness as a result of endodontic and restorative procedures. J. Endod 1989; 15:512-516.

Robbins JW. Guidelines for the restoration of endodontically treated teeth. J Am Dent Assoc 1990; 120:558-566.

Rosen H. Operative procedures on multilated endodontically treated teeth. J Prosthet Dent 1961; 11:973-986.

Sapone J, Lorencki SF. An endodontic-prosthodontic approach to internal tooth reinforcement. J Prosthet Dent 1981; 45:164-174.

Shillingburg HT, Hobo S, Fisher DW. Atlas de tallados para coronas. Chicago: Quintessence, 1976; 93-124.

Schillinburg HT, Hobo S, Whitsett LD. Fundamentos de prostodóncia fija. Chicago: Quintessence, 1981; 127-142.

Schillinburg HT, Kessler JC. Restoration of the endodontically treated tooth. Chicago: Quintessence, 1982; 13-44.

Smith ChT, Schumann N. Restauración de dientes endodonciados: guía para el dentista restaurador. Quintessence (Ed. Esp.) 1998; 11:415-420.

Sorensen JA, Engelman MJ. Ferrule design and fracture resistance of endodontically treated teeth. J Prosthet Dent 1990; 63: 529-536.

Stewart GG. The detection and treatment of vertical root fractures. J Endod 1988; 14:47-53.

Weine FS. Terapéutica en Endodoncia.Barcelona: Salvat Editores, 1991; 685-730.

CAPÍTULO 4

FRACTURAS RADICULARES

X. MARTÍ

4.1. PRESENTACIÓN. PARTICULARIDADES DE LOS DIENTES ENDODONCIADOS

Las piezas dentarias son estructuras de elevada dureza y resistencia, capaces de soportar todo tipo de esfuerzos razonables que actúen sobre las mismas. El diente actúa mecánicamente como un **cuerpo pretensado,** con una **rigidez** considerable y una **elasticidad** que le permite soportar importantes deformaciones sin fracturarse. Por otro lado, el aparato periodontal de sostén permite **amortiguar** los esfuerzos que recaen sobre los dientes, ya sea directamente, descomponiendo los puntos de aplicación de las fuerzas a lo largo del espacio periodontal, o indirectamente, percibiendo la magnitud de los esfuerzos que actúan sobre las mismas (percepción propioreceptores) y desencadenando arcos neurales de atenuación de dichos esfuerzos.

En suma, los dientes son estructuras perfectamente dotadas para hacer frente a su función sin problemas, en condiciones razonables.

Sin embargo, la **fisura** y la **fractura** dentarias son eventualidades que se muestran con cierta frecuencia en la práctica profesional. Y la patogenia de estos cuadros hay que buscarla, ya sea en un **sobreesfuerzo funcional** o bien en un **defecto en la capacidad** del diente de hacer frente a la función, o aún a una suma de las dos circunstancias.

Una situación en que se muestra alterada la capacidad dentaria de soportar los sobreesfuerzos es la desvitalización. El diente **endodonciado,** a pesar de ser una estructura perfectamente capacitada para seguir ejerciendo su misión, presenta unas características que lo hacen más proclive a presentar **fracturas.**

De acuerdo con las consideraciones anatómicas y biológicas de James L. Gutmann, los dientes endodonciados presentan:

a) Considerable reducción del grado de **humedad** del tejido calcificado.
b) Posibles defectos **arquitectónicos** por lesiones cariosas o por el acceso a los conductos radiculares.
c) Pérdida del **comportamiento de cuerpo pretensado** de los dientes íntegros. Los dientes endodonciados pueden ser deformados en mayor grado que los dientes íntegros bajo esfuerzos similares y, consecuentemente, fracturarse con mayor facilidad.
d) Una **dentina** con una **dureza** significativamente **reducida** con respecto a la de los dientes vitales. Alteraciones bioquímicas, estructurales o en magnitud de la dentina de los dientes endodonciados la hacen más frágil.
e) Cambios estructurales en los enlaces de las fibrillas del **colágeno** de la dentina que pueden explicar una reducción de su resistencia a la fractura.

Por tanto, los dientes endodonciados están sujetos a unas particularidades anatómicas, bioquímicas, biomecánicas y estructurales que los hacen especialmente susceptibles de sufrir **fracturas.**

4.2. CAUSAS DE LAS FRACTURAS

Se pueden citar numerosas causas de fractura dentaria.

Los **traumatismos accidentales,** directos o indirectos, son recordados frecuentemente por los pacientes como responsables del incidente. Unas veces por la aparición inesperada de elementos duros en el bolo alimentario, otras veces por

contusiones con elementos exteriores a la cavidad oral. No acostumbran a ser reconocidos por el paciente como causa de fractura otros traumatismos sobre los dientes como son las **interferencias oclusales** o los sobreesfuerzos relacionados con los **hábitos parafuncionales** (bruxismo).

La **morfología** de la pieza dentaria es determinante en algunos casos: así, los primeros premolares superiores, con cúspides muy prominentes, presentan fisuras o fracturas verticales con mayor frecuencia que los premolares inferiores (ver Fig. 4.1).

Los **esfuerzos** soportados en la **preparación biomecánica** de los conductos o en la **condensación** endodóncica suponen otra de las causas habitualmente señaladas como responsable de fracturas verticales.

La **restauración** de los dientes endodonciados puede influir en dicho proceso patológico; tanto la preparación como la colocación de pernos o pins, así como la presión del material de cementación pueden rebasar los límites de tolerancia de la pieza dentaria a la fractura.

Posiblemente en la mayoría de casos la patogenia de la fractura se sirve de más de uno de los mecanismos etiológicos citados y sólo con el efecto sumatorio se llega a dicha situación.

Figura 4.1. *Fractura vertical en bicúspide maxilar.*

4.3. CLÍNICA

El **dolor** es un síntoma que se presenta sobre todo en casos de fracturas de dientes vitales, habitualmente desencadenado por la masticación. En dientes vitales el dolor suele tener carácter pulpar, ya sea de tipo lesión pulpar aguda o subaguda. En dientes endodonciados, el dolor acostumbra a ser menos notable, más localizado en la pieza responsable y con características típicas de su relación con una afectación del espacio periodontal.

La **incomodidad** y la **impotencia funcional** son citadas a menudo como síntoma principal. En ocasiones se presentan síntomas secundarios a dicha impotencia funcional, como los relacionados con una agudización de disfunciones temporomandibulares explicable por una dinámica masticatoria tendente a evitar el contacto con la pieza fracturada.

La presencia, en fin, de signos relacionados con un proceso infeccioso **periodontal** (absceso periodontal, fístula periodontal,...) es otra de las situaciones más habituales.

4.4. DIAGNÓSTICO

El **diagnóstico** de fractura dentaria puede ser sencillo en casos claros en que se observan fragmentos independientes pero a menudo resulta laborioso y sólo se llega al mismo tras el fracaso de tratamientos previos.

Se sospechará fractura dentaria ante cuadros de **patología pulpar** sin explicación aparente, especialmente en pacientes que han sufrido traumatismos directos o indirectos, en pacientes bruxistas y sobre todo ante las piezas dentarias más susceptibles. También se sospechará ante cuadros patológicos **periodontales** puntuales (abscesos y fístulas periodontales en pacientes con situación periodontal controlada).

La **exploración** clínica deberá incluir la **palpación** minuciosa y el sometimiento a **esfuerzo oclusal** selectivo, si es posible con pieza de goma, de las piezas sospechosas.

En ocasiones la exploración minuciosa de la pieza, especialmente después de **tinción** con un colorante o mediante **transiluminación,** permite observar el crack. El **sondaje periodontal** característico de la fractura vertical consiste en el hallazgo de una bolsa puntual en la periferia de una pieza que presenta el resto del sondaje normal (ver Fig. 4.2).

Las Figuras 4.3 y 4.4 corresponden a un caso clínico en que el único signo de fractura era un sondaje periodontal típico puntual, con el resto de exploración periodontal normal. Después de la exodoncia se pudo observar la línea de fisura sobre la raíz que coincidía en dirección y profundidad con el sondaje periodontal.

La **radiografía** permite sospechar la fractura por la presencia de signos indirectos como espacio periodontal ampliamente ensanchado o lesión radiolúcida no apical (ver Figs. 4.5 y 4.6). Si hay fractura abierta y es visible radiográficamente, el diagnóstico puede hacerse evidente.

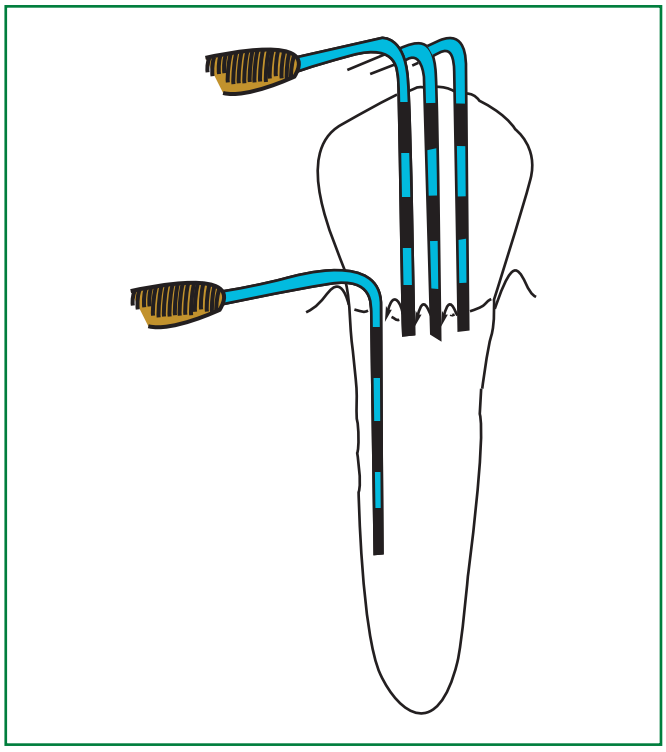

Figura 4.2. *Exploración periodontal típica de fractura radicular vertical: bolsa periodontal "puntual" con el resto del sondaje normal.*

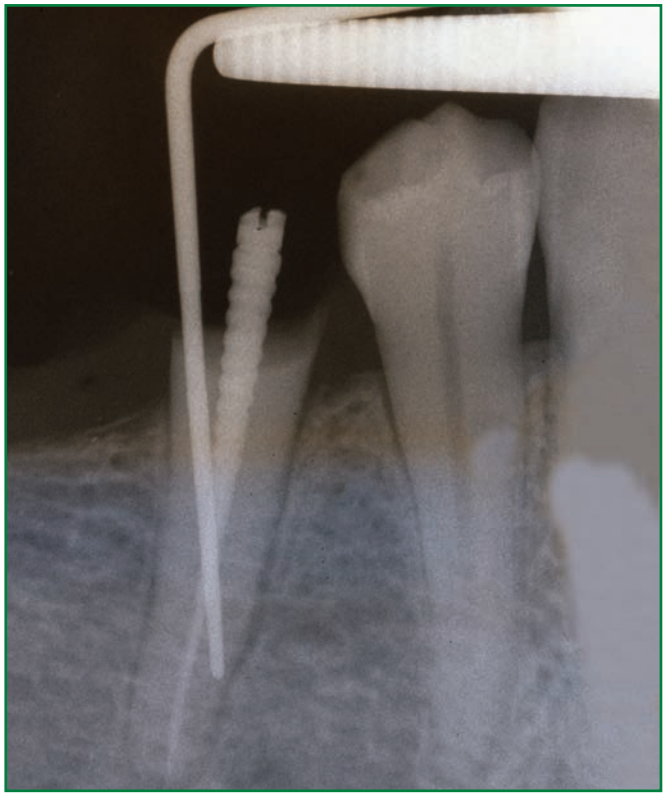

Figura 4.3. *Radiografía en que se observa un sondaje periodontal "puntual" en una raíz fisurada.*

Figura 4.4. *Una vez exodonciada la raíz de la figura anterior, podemos observar la fisura radicular que permitía el sondaje periodontal típico.*

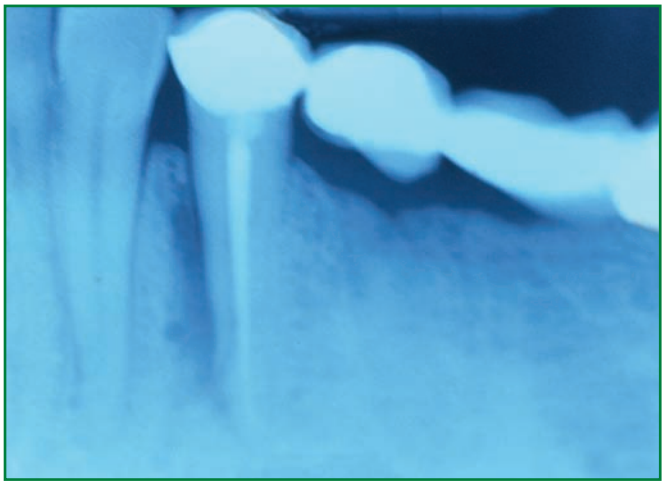

Figura 4.5. *Imagen radiográfica típica de fractura radicular vertical.*

Figura 4.6. *Espécimen correspondiente al caso clínico de la figura n.º 5, tras exodoncia.*

El diagnóstico de seguridad muchas veces no es posible más que después de **exploración quirúrgica diagnóstica,** observando la fisura de la raíz tras levantar un colgajo.

4.5. TRATAMIENTO

Desgraciadamente, los tratamientos propuestos para las fracturas radiculares no son posibles más que en un bajo porcentaje de casos. Ante fracturas incompletas se han aconsejado actitudes como recubrimiento cuspídeo, recubrimiento coronal completo, apertura y sellado de la fisura con materiales adhesivos, cerclado de la corona con alambre, etc.

Cuando la pieza es multiradicular y la fractura afecta a una sola raíz puede solucionarse con una amputación radicular.

Pero en la mayoría de ocasiones no hay alternativas a la **exodoncia.** Por ello es especialmente valiosa la actitud preventiva.

4.6. PREVENCIÓN

La protección cuspídea en piezas susceptibles o frágiles, el ajuste oclusal en situaciones comprometidas, la planificación protésica que evite sobrecargas sobre pilares poco sólidos, así como la manipulación delicada en los tratamientos odontológicos y la reconstrucción con elementos de diseño lo menos mutilante y que provoquen esfuerzos de la estructura dentaria remanente lo menores posible, son actitudes que pueden evitar un problema de difícil resolución.

4.7. BIBLIOGRAFÍA

Assif D, Gorfil C. Biomechanical considerations in restoring endodontically treated teeth. J. Prosthet. Dent. 1994; 71:565-7.

Gutmann JL The dentin-root complex: Anatomic and biologic considerations in restoring endodontically treated teeth. J. Prosthet. Dent. 1992; 67:458-67.

Martinez-Insua A et al. Comparison of the fracture resistances of pulpless teeth restored with a cast post and core or carbon-fiber post with a composite core. J. Prosthet. Dent. 1998; 80:527-32.

Meier B, Peschke A. Infracciones. Sintomatología, diagnóstico y posibilidades terapéuticas. Quintessence (ed. esp.). 1999; 12:84-92.

Morfis AS. Vertical root fractures. O. Surg. O. Med. O. Pathol. 1990; 69:631.

Selden HS. Repair of incomplete vertical root fractures in endodontically treated teeth- in vivo trials. J. Endod. 1996; 22:426-9.

Stockton L et al. Are posts mandatory for the restoration of endodontically treated teeth? Endod. Dent. Traumatol. 1998; 14:59-63.

Yokoyama K et al. Treatment of maxillary mollares with vertical fractures. Endod. Dental Traumatol. 1998; 14:287-9.

CAPÍTULO 5

POSTES INTRARRADICULARES

J. M. CASANELLAS

5.1. FUNCIONES DE LOS POSTES INTRARRADICULARES

Los ***postes intrarradiculares*** (E o EI) pueden llamarse también ***espigas o pernos***.

Las funciones de los postes se pueden resumir en las **"3 R"** (Radke y cols., 1988):

- — ***Retención*** (del material restaurador).
- — ***Refuerzo*** (del diente reconstruido).
- — ***Restauración*** (puesto que las espigas intrarradiculares nos permiten rehabilitar el diente endodonciado).

La función de retención ha sido la mejor estudiada y sobre la que la mayoría de los autores se han puesto de acuerdo, mientras que la función de refuerzo está bastante cuestionada.

Básicamente un perno se coloca con la misión de retener el material de reconstrucción coronal.

La cabeza de la espiga es la que se encarga de retener el material de reconstrucción, mientras que su porción radicular tiene la finalidad de adherirse al diente (al anclarse al interior del conducto radicular).

5.2. RETENCIÓN DEL POSTE

La retención del poste dentro del conducto radicular depende de varios factores:

- — ***Factores relacionados con el mismo poste.*** Son los siguientes:
  1. Longitud.
  2. Forma y superficie.
  3. Diámetro.
- — ***Factores relacionados con el cemento y sistema adhesivo usados.***

1. Longitud del poste

La longitud es el factor más importante en la retención del poste.

Dentro del factor longitud hay que considerar lo siguiente:

- — A mayor longitud mayor retención del mismo poste, según muestran diferentes estudios (Kurer y cols., 1977; Standlee y cols., 1978; Krupp y cols., 1979; Cooney y cols., 1986).

  Postes demasiado cortos son muy poco retentivas y son una de las causas principales de fracaso en dientes endodonciados reconstruidos (ver Fig. 5.1).
- — En algunos estudios (Colley y cols., 1968) se comprobó que cuando la longitud del poste aumentaba de 5,5 mm a 8 mm, la retención aumentaba más del doble (es decir que aproximadamente se duplicaba).
- — Para determinar qué longitud debe tener el poste existen dos criterios:
  - La longitud del poste (b) debe ser como mínimo igual a la longitud de la corona (a); es decir a=b (ver Fig. 5.2). (Rosen, 1961; Sapone y Lorencki, 1981; Schillinburg y cols., 1970).

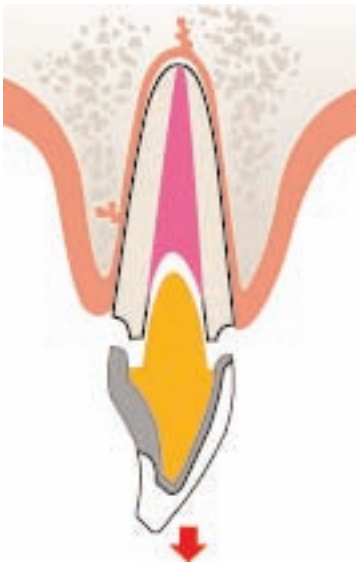

Figura 5.1. *Postes demasiado cortos son muy poco retentivas.*

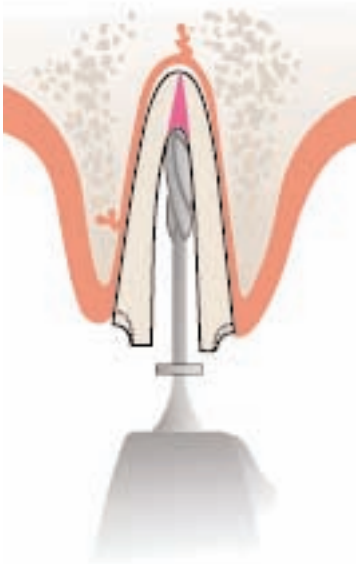

Figura 5.3. *Preservar 3-4 mm de gutapercha apical para evitar filtraciones.*

- Otro criterio válido igualmente es que la longitud del poste (b) debe ser 2/3 de la longitud de la raíz (d); es decir b=(2/3)d (ver Fig. 5.2). (Dewhirst y cols., 1969; Lovdahl y Dumont, 1972; Miller, 1978; Sapone y Lorencki, 1981). Este criterio es válido para dientes anteriores, en dónde se necesita mayor retención, pero en los dientes posteriores es suficiente que el poste alcance la 1/2 de la longitud de la raíz.

— La mínima longitud de la gutapercha apical (c) debe tener un mínimo de 3 mm para algunos autores (o 4 mm según otros autores) (ver Figs. 5.2 y 5.3) (Gutmann, 1977; Sapone, 1973; Shillinburg y cols., 1970; Weine y cols., 1973).
— Un poste demasiado corto puede producir la fractura de la raíz (Pickard, 1964) (ver Fig. 5.4).

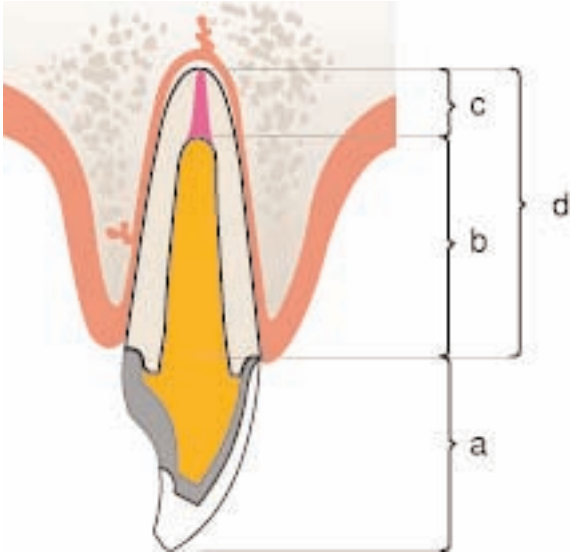

Figura 5.2. *Longitud del poste (a=b; b=(2/3)d; c=3-4mm).*

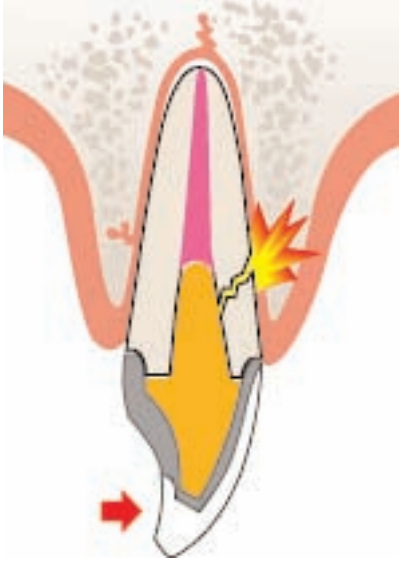

Figura 5.4. *Un poste demasiado corto puede producir la fractura de la raíz.*

Para evitar la rotura de la raíz, algunos autores han propuesto que la longitud del poste, desde la cresta alveolar hasta su extremo apical, debería ser menos de la mitad de la longitud de la raíz alojada en el hueso (ver Fig. 5.5).

En resumen, **¿qué longitud deberá tener el poste?:** deberá ser tan largo como sea posible (Miller, 1978).

2. Forma y superficie del poste

Los postes tienen dos porciones:

— ***Porción coronaria o cabeza:*** sirve para retener el material de restauración y puede tener diversas formas.

— ***Porción radicular:*** sirve para retener la espiga dentro del conducto radicular. Según su porción radicular los postes pueden clasificarse (ver Fig. 5.6) atendiendo a las siguientes características (Schillinburg y Kessler, 1982):

- ***forma:***
  - cilíndricos (o paralelos).
  - cónicos.
  - cilíndrico-cónicos.
- ***superficie:***
  - estriados.
  - lisos.
  - roscados.

Las espigas más retentivas son las de forma cilíndrica y superficie roscada, según muestran los ensayos de tracción (Kurer, 1977; Standlee y cols., 1978). Así pues, los postes cónicos son menos retentivos que los paralelos (ver Fig. 5.7).

Por otra parte, los postes demasiado cónicos generan mucha tensión y son capaces de romper la raíz al ejercer un efecto tipo cuña (Caputo y Standlee, 1976) (ver Fig. 5.8).



Figura 5.6. *Clasificación de los postes. Forma: paralelos (superior); cónicos (inferior). Superficie: (a) estriados, (b) lisos y (c) roscados.*

Durante la cementación las espigas cónicas pueden producir demasiada tensión en la porción externa del conducto radicular, mientras que las paralelas lo pueden efectuar en la porción apical (Standlee y col., 1972). Por todo ello los postes que mejor se adaptan al conducto radicular respetando su anatomía son, según nuestros criterios (Harster y cols., 1995), los de forma cilíndrico-cónica (ver Fig. 5.6).

Para minimizar el efecto tipo cuña de las espigas cónicas, algunos autores proponen labrar una pequeña caja oclusal (tipo

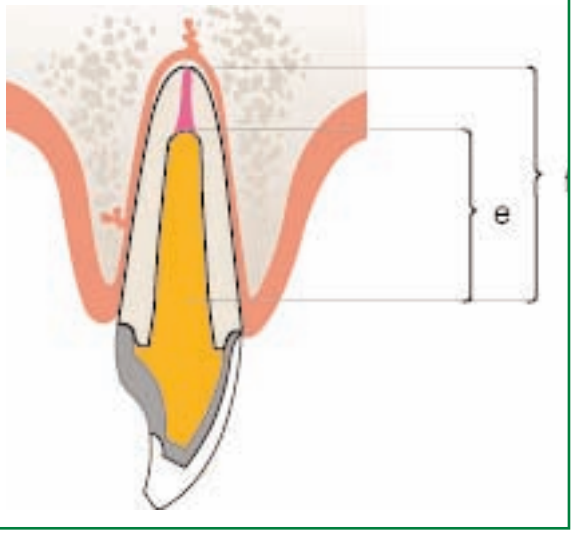

Figura 5.5. *Para evitar la rotura de la raíz, la longitud del poste, desde la cresta alveolar hasta su extremo apical, debe ser menos de la mitad de la longitud de la raíz alojada en el hueso (e=1/2f).*

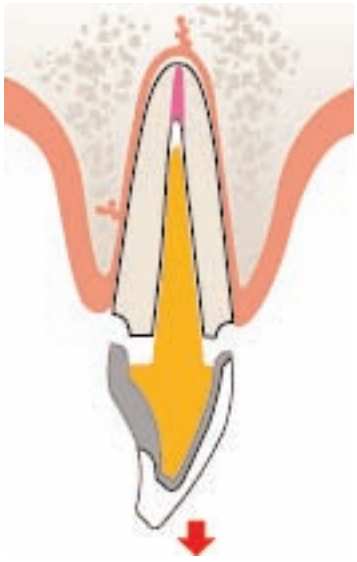

Figura 5.7. *Los postes cónicos son menos retentivos que los paralelos.*

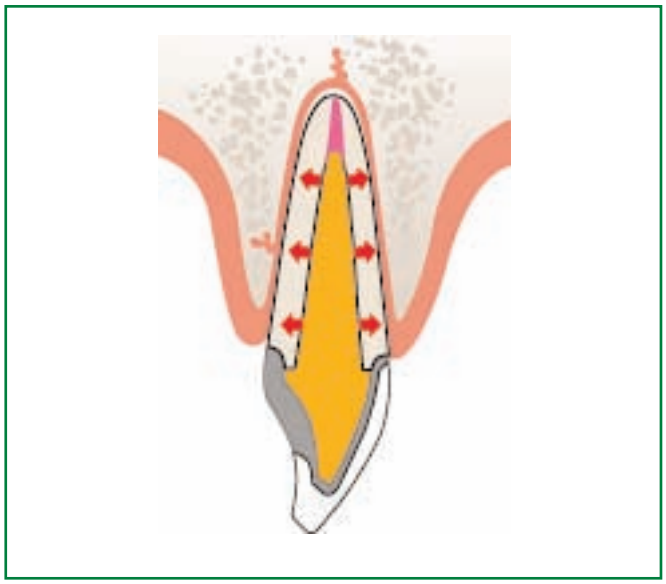

Figura 5.8. *Los postes demasiado cónicos generan mucha tensión y son capaces de romper la raíz al ejercer un efecto tipo cuña.*

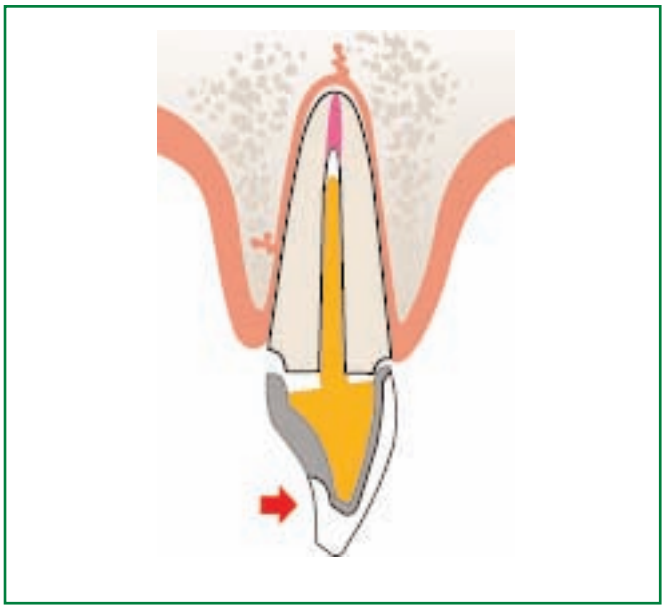

Figura 5.9. *Postes muy delgados son menos retentivos y más fácilmente distorsionables por las fuerzas oclusales.*

inlay) en la entrada del conducto radicular (Hirschfeld y Stern, 1972; Perel y Muroff, 1972; Gutmann, 1977).

En cuanto a la superficie, los postes roscados están muy desprestigiadas por producir excesiva presión en las paredes del conducto lo que puede facilitar la rotura de la raíz (Standlee y cols., 1972); por ello las más aconsejables, según nuestros criterios (Harster y cols., 1995), son las de superficie estriada para las espigas prefabricadas o de superficie lisa para las espigas coladas.

3. Diámetro del poste

Dentro del factor diámetro hay que considerar distintos factores:

- A mayor diámetro mayor retención, como muestran algunos estudios (Krupp y cols., 1979).
- Postes muy delgados son menos retentivos y más fácilmente distorsionables por las fuerzas oclusales (ver Fig. 5.9).
- Postes demasiado anchos pueden debilitar la raíz y provocar su fractura, lo que fue demostrado en pruebas experimentales (Caputo y Standlee, 1976; Trabert y cols., 1978) (ver Fig. 5.10).
- Colocando espigas muy anchas no se contribuye a reforzar la raíz (Trabert y cols., 1978).
- Según algunos autores (Stern y Hirschfeld, 1973), lo ideal es que el diámetro de la espiga sea 1/3 del diámetro de la raíz.
- También se ha recomendado que alrededor del poste debe existir un mínimo de grosor de dentina de 1 mm. (Caputo y Standlee, 1976) o 2 mm. (Eissmann y Radke, 1976).

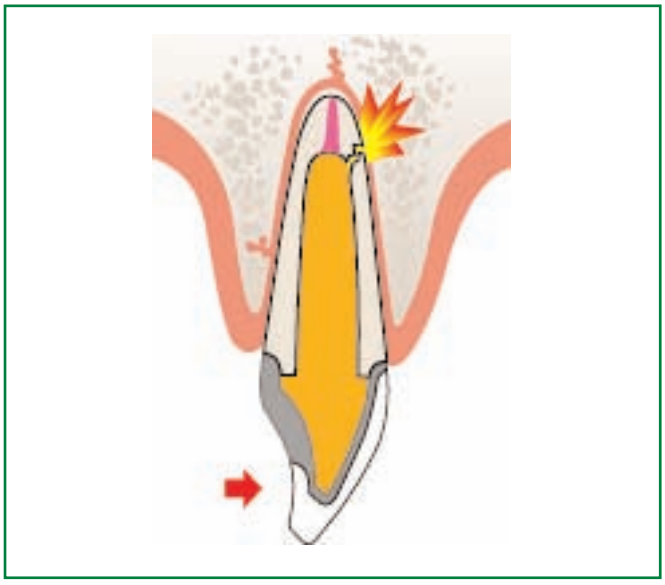

Figura 5.10. *Postes demasiado anchos pueden debilitar la raíz y provocar su fractura.*

Algunos autores (Shillinburg y Kessler, 1982) aconsejan un diámetro determinado del poste, para cada diente tratado (ver Tablas 5.1 y 5.2).

5.3. REFUERZO DEL POSTE

Esta función está muy discutida actualmente. Existen estudios de dos tipos diferentes:

Diente superior	Raíz	Diámetro poste (en mm)
Incisivo central		1,7
Incisivo lateral		1,3
Canino		1,5
Primer Premolar	V P	0,9 0,9
Segundo Premolar		1,1
Primer Molar	MV DV P	1,1 1,1 1,3
Segundo Molar	MV DV P	1,1 0,9 1,3

Fuente: (tomado de Schillinburg y Kessler, 1982).

Tabla 5.1. *Relación entre el diente tratado y el diámetro adecuado del poste en dientes superiores.*

Diente inferior	Raíz	Diámetro poste (en mm)
Incisivo central		0,7
Incisivo lateral		0,7
Canino		1,5
Primer Premolar		1,3
Segundo Premolar		1,3
Primer Molar	MV ML D	1,1 0,9 1,1
Segundo Molar	MV ML D	0,9 0,9 1,1

Fuente: (tomado de Schillinburg y Kessler, 1982).

Tabla 5.2. *Relación entre el diente tratado y el diámetro adecuado del poste en dientes inferiores.*

1. Algunos estudios abonan la tesis de que los postes no refuerzan los dientes endodonciados:

— Se determinó (Lovdahl y Nicholls, 1977), que los dientes endodonciados con coronas naturales intactas y no restaurados, sin espigas, eran más resistentes a la fractura que reconstrucciones de amalgama con pins y que los mismos muñones colados.

— En otros estudios estadísticos "in vitro" (Guzy y Nicholls, 1979), llevados a término con dientes endodonciados anterosuperiores, a los que se les aplicaban fuerzas con un ángulo de 1301 con el eje axial del diente, no se encontraron ventajas significativas en los dientes reforzados con postes comparándolos con los que no lo estaban.

— Otros autores coinciden con la misma tesis (Sorensen y Martinoff, 1984; Trope y cols., 1985).

2. Otros estudios parecen contradecir los anteriores y abonan la idea de que los postes pueden reforzar los dientes endodonciados (Baraban, 1988; Johnson y cols., 1976; Kantor y Pines, 1977; Perel y Muroff, 1972; Sapone y Lorencki, 1981; Trabert y cols., 1978; Walizzewski y Sabala, 1978).

Por todo ello, cabe afirmar que los resultados globales de todos los estudios efectuados hasta la fecha son bastante ambiguos y en muchas ocasiones contradictorios. Parece ser, como sugirieron Eissmann y Radke (1976), que es la fuerza de la dentina residual que rodea al poste la que proporciona resistencia evitando las fracturas y reforzando al diente, más que el propio poste. Estos autores afirmaron que debería haber un mínimo de 2 mm de anchura de dentina alrededor del poste para evitar la fractura del diente.

De todas formas, es evidente que cuando un diente endodonciado está muy debilitado, fácilmente podrá fracturarse ante cualquier traumatismo. Sin embargo, si se restaura este diente con un poste intrarradicular y un muñón artificial, se puede evitar la fractura del diente (ver Fig. 5.11). El poste es capaz de transformar las fuerzas transversales (de oclusión y de traumatismos) peligrosas para el diente, en fuerzas axiales, que son mucho mejor soportadas.

Así pues, en muchas situaciones clínicas, un poste intrarradicular puede ser de gran ayuda para evitar la fractura del diente. Si al reconstruir el diente con un muñón artificial, el poste se ha colocado correctamente dentro del conducto, preparando éste de forma cuidadosa para evitar tensiones o stress en la raíz, y si además se han respetado los criterios adecuados en cuanto a su geometría (longitud, forma, superficie y diámetro), será mucho menos probable que se fracture.

Figura 5.11. *Esquema (inspirado en un dibujo de Perel y Muroff, 1972) de un diente antero-inferior endodonciado (incisivo), reconstruido y reforzado con un poste-muñón artificial.*

A) Corona del diente muy debilitada:
- *Fractura coronaria (FR)*
- *Cámara pulpar (CP) y conducto radicular con tratamiento endodóncico*
- *Restauración (R) tipo 3.*

B) Reconstrucción y refuerzo del diente con un poste-muñón artificial que constituirá el núcleo sobre el cual se confeccionará la corona de cobertura.

5.4. POSTES ACTIVOS Y POSTES PASIVOS

Rovatti y cols. (1999) proponen la siguiente clasificación de pernos:

1. **Pernos metálicos con retención activa (intrínseca) o pernos de primera generación.**

   En el primer grupo estarían los postes que tienen un contacto íntimo con la pared de la preparación. Por ejemplo:

   — Los perno-muñón metálicos (muñones colados) cementados con oxifosfato.
   — La gran mayoría de pernos roscados.

   Los clásicos pernos colados se consideraban, hasta hace pocos años, la mejor solución en dientes desvitalizados muy destruidos. Sin embargo el peligro de fracturar raíces, el mayor coste económico y el mayor número de visitas requeridas, hace que se empleen cada vez menos.

2. **Pernos metálicos con retención pasiva o pernos de segunda generación.**

   Entre los segundos se incluyen los siguientes:

   — Pernos de retención metálicos (pernos lisos o estriados, no los roscados).
   — Perno-muñón cementados con técnicas adhesivas (cementos de resina).

3. **Pernos no metálicos con retención pasiva o pernos de tercera generación.**

   En el tercer grupo se encuentran todos los pernos no metálicos, por ejemplo:

   — Pernos de cerámica.
   — Pernos de composite reforzado con fibras.

   Actualmente las técnicas más aconsejables, a fin de evitar la fractura radicular son las siguientes:

   — Perno-muñón metálicos (colados o no) cementados pasivamente: pueden ser muñones colados o ser pernos prefabricados de retención pasiva
   — Pernos (no metálicos) de composite reforzado con fibras

5.5. MATERIAL DE LOS POSTES INTRARRADICULARES

Los postes intrarradiculares pueden ser de varios materiales

A. Aleaciones metálicas:
   — Latón
   — Acero inoxidable
   — Cromo níquel
   — Cromo-cobalto-níquel
   — Oro platinado
   — Platino-iridio
   — Titanio y aleaciones de titanio
B. Plásticos:
   — Calcinables
   — No calcinables
C. Plásticos reforzados con fibras:
   — Postes no estéticos (oscuros): Carbono
   — Postes estéticos:
      a) Según el color y transmisión de luz:
         • Blancos (opacos)
         • Translúcidos (transmisores de luz)
      b) Según el tipo de fibras que contienen (en mayor proporción):
         • Sílice o cuarzo
         • Vidrio
   — Postes y muñones de composites laminados (fibras de polietileno)
D. Postes y muñones de materiales cerámicos:
   — Muñones cerámicos prefabricados
   — Postes de Zirconia
   — Muñones de cerámica indirectos (de laboratorio)
   — Reconstrucciones directas (de clínica) con la técnica CAD-CAM

Tabla 5.3. *Material de los postes. Clasificación.*

(ver Tabla. 5.3):

A. ***Aleaciones metálicas:*** por ejemplo de latón, acero inoxidable, cromo-níquel, cromo-cobalto-níquel, oro platinado, platino-iridio, titanio y aleaciones de titanio, etc.

Para confeccionar muñones artificiales de composite o amalgama las espigas más usadas actualmente son las de titanio o de aleaciones de titanio. La mayoría son postes de aleaciones de titanio (Ti-6Al-4V). La composición de esta aleación corresponde al siguiente porcentaje de elementos químicos metálicos:

- Aluminio (Al): 6,1%
- Vanadio (V): 4,0%
- Hierro (Fe): 0,11%
- Carbono (C): 0,04%
- Oxígeno (O2): 0,09%
- Nitrógeno (N2): 0,010%
- Hidrógeno (H2): 0,003%
- Titanio (Ti): 89,647%

La aleación de Ti-6Al-4V se emplea mucho en Odontología y es la más utilizada de las aleaciones de titanio. Esta aleación posee una serie de excelentes características como son su resistencia a la corrosión, su buen comportamiento a temperaturas elevadas y sus buenas características mecánicas. Además es una aleación que se puede mecanizar fácilmente y modificar sus propiedades mediante tratamientos térmicos.

Ejemplo de postes metálicos son los siguientes:

- Pirec® (Metalor) (ver Figs. 5.12 a 5.14): tienen forma cilíndrico-cónica, superficie estriada y vienen micrograbadas de fábrica (chorreadas). Son de aleación de titanio.

  Algunos autores (Casanellas, 1996; Casanellas y cols., 2004)) han estudiado la retención de este poste comparando diversos cementos entre sí. Los resultados de dichos estudios han mostrado la buena adherencia de algunos de ellos, concretamente los de ionómero de vidrio y los de resina, a la superficie del metal, gracias a su superficie micrograbada. También han observado el aspecto



Figura 5.12. *Caja de postes Pirec® (Metalor).*

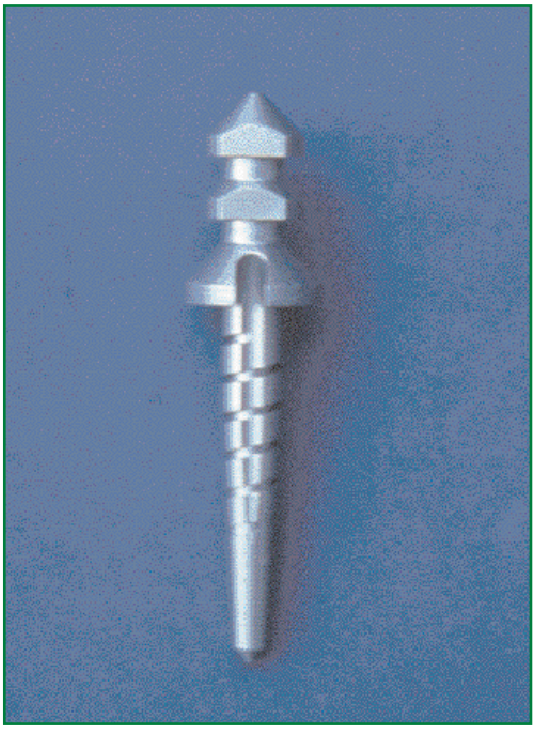

Figura 5.13. *Poste Pirec® (Metalor).*

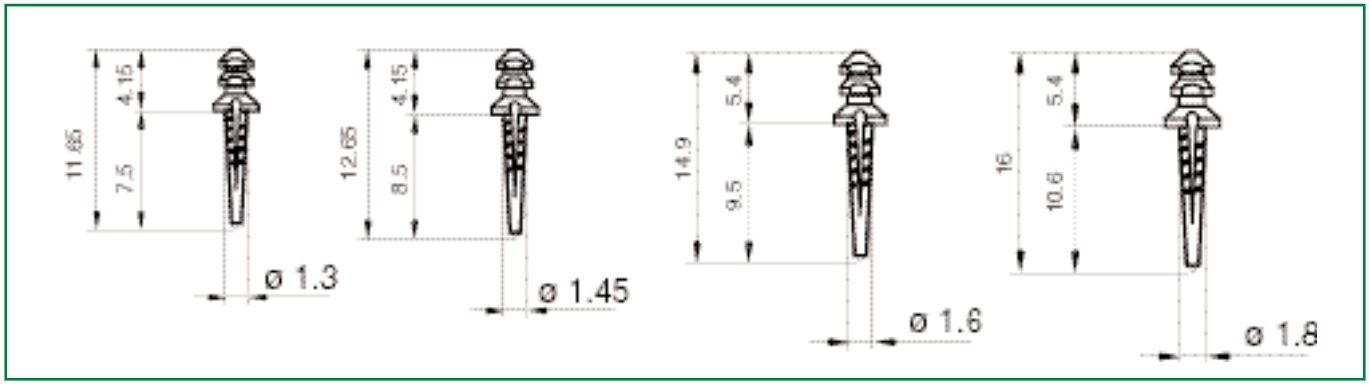

Figura 5.14. *Espigas Pirec® (esquema a escala 2:1).*

de este poste al microscopio electrónico de barrido (MEB), lo que se ilustra en las Figs. 5.15 a 5.17.

En la caja de presentación existen 4 diámetros con sus 4 longitudes correspondientes. Incorpora una plantilla transparente para superponer sobre la radiografía del diente a tratar, a fin de escoger el tamaño del poste más idóneo (ver Figs.5.18 a 5.24).



Figura 5.15. *Espiga Pirec® observada al microscopio electrónicode barrido (MEB), a 10 aumentos.*

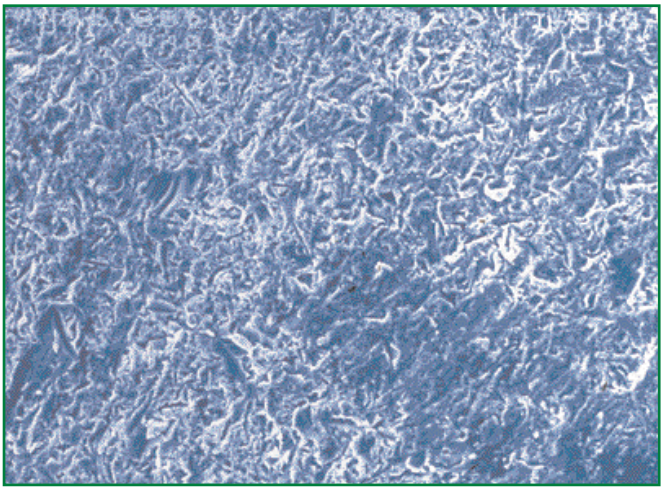

Figura 5.17. *Espiga Pirec® observada al MEB, a 400 aumentos. Se puede observar como la superficie de titanio está micrograbada (chorreada).*



Figura 5.16. *Espiga Pirec® observada al MEB, a 14 aumentos.*

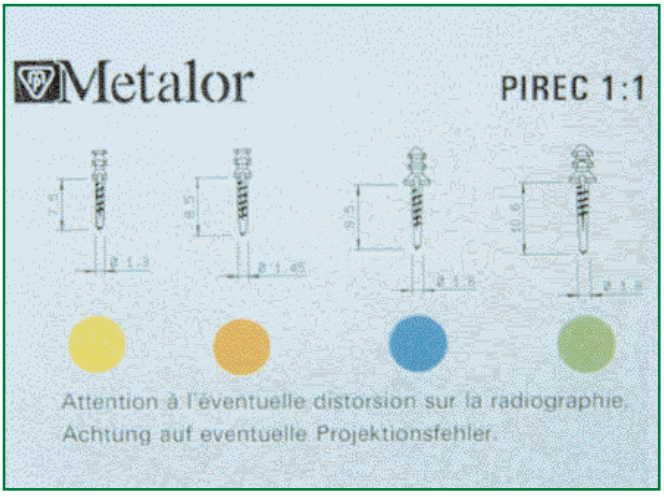

Figura 5.19. *Plantilla transparente a tamaño natural, de la espiga Pirec® (Metalor).*

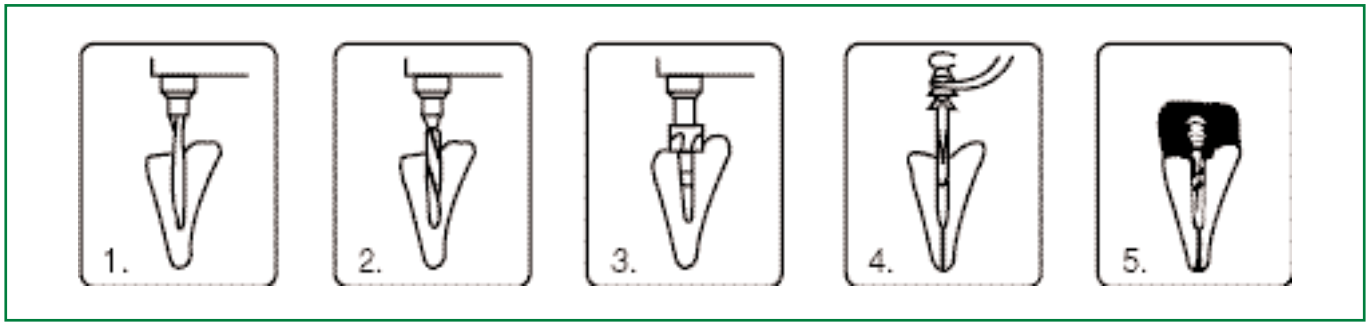

Figura 5.18. *Modo de empleo de la espiga Pirec® (Metalor).*

Figura 5.20. *Caso clínico n.º 1: Radiografía de un premolar inferior recién endodonciado.*

Figura 5.21. *Caso clínico n.º 1: Radiografía de un premolar inferior, endodonciado sobre el que se superpone la plantilla transparente de los postes Pirec® (Metalor).*

Figura 5.22. *Caso clínico n.º 2: Canino superior (diente 13) muy destruido por caries, antes de ser reconstruido.*

Figura 5.23. *Caso clínico n.º 2: Canino superior (diente 13): se reconstruye con un poste Pirec® (Metalor) y amalgama adherida. Antes se ha realizado una pequeña gingivectomía con bisturí eléctrico.*

Figura 5.24. *Caso clínico n.º 2: Canino superior (diente 13) reconstruido con poste Pirec® (Metalor) y amalgama adherida.*

— Postes RVS® (Anthogyr) (ver Fig. 5.25): son de aleación de titanio. La forma es cilíndrico-cónica y la superficie es roscada. Se suministran en 4 diámetros con sus 4 longitudes correspondientes.
— Sistema Flexipost® (EDS) (ver Figs. 5.26 a 5.31): son de titanio Tienen forma cilíndrico-cónica y superficie roscada. Se suministran en 5 tamaños. Es un sistema muy novedoso. La parte apical consta de unas láminas que en el momento de cementar el poste se flexionan y evitan que se produzca excesivo stress sobre las paredes del conducto. Se suministran en 5 diámetros con sus 5 longitudes correspondientes.
— Postes Unimetric® (Dentsply/Maillefer) (ver Fig. 5.32): son postes de acero o de aleación de titanio. La forma es cónica y la superficie roscada. Existen 2 diámetros (0,8 y 1 mm). Cada diámetro se suministra también con 4 longitudes. El fabricante recomienda cementarlos como si fueran estriados, no roscados.

Figura 5.25. *Estuche de postes RVS® (Anthogyr).*

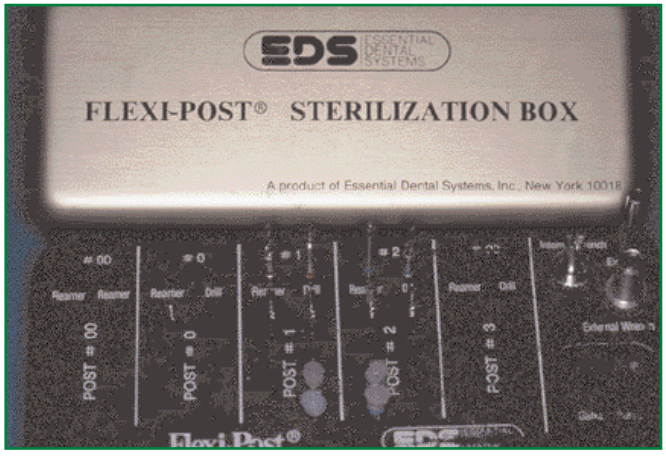

Figura 5.26. *Estuche de introducción de los postes Flexipost® (EDS).*



Figura 5.27. *Poste Flexipost® (diapositiva cedida por la empresa EDS).*

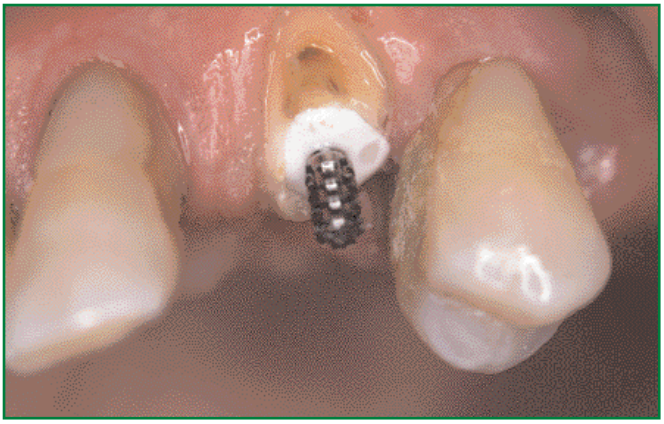

Figura 5.28. *Caso clínico n.º3: Cementación de un poste Flexipost® (EDS) en un canino superior (diente 23).*

Figura 5.29. *Caso clínico n.º 3: Radiografía de un canino superior (diente 23) endodonciado y reconstruido con un poste Flexipost® (EDS).*

Figura 5.30. *Caso clínico n.º 3: Reconstrucción de composite tipo core y poste Flexipost® (EDS) en un canino superior (diente 23).*

Figura 5.31. *Caso clínico n.º 3: Corona jacket de cerámica sobre una reconstrucción de composite y un poste Flexipost® EDS) en diente 23.*

Figura 5.32. *Estuche de postes Unimetric® (Maillefer) del diámetro 0,8.*

- Postes Parapost XT® (Whaledent Int.): son de acero o titanio. Forma cilíndrica y superficie roscada-estriada. Se suministran en 6 tamaños.
- Dentatus® (Dentatus): son cónicos y roscados. Pueden ser de latón, acero o titanio. Tienen 6 diámetros y 4 longitudes.
- Radix Anker® (Maillefer): son de acero o titanio. La forma es cilíndrica y superficie roscada. Constan de 3 diámetros.
- Espigas radiculares CM® (Cendres&Métaux Ibérica S.A.): Son de forma cilíndrico-cónica. Pueden ser de aleaciones nobles o de titanio puro. Se suministran en 6 tamaños.

B. ***Plástico.*** Existen dos tipos de postes de plástico (ej. Sistema Endocore® de Metalor):

- De plástico calcinable: sirven para fabricar muñones colados mediante el sistema directo (ver Figs. 5.33 y 5.34).
- De plástico no calcinable: se usan para tomar impresiones del conducto radicular y poder confeccionar muñones colados con el sistema indirecto (ver Figs. 5.35 y 5.36). Tienen una cabeza retentiva para el material de impresión.



Figura 5.33. *Estuche de postes de plástico calcinables (Sistema Endocore® de Metalor).*

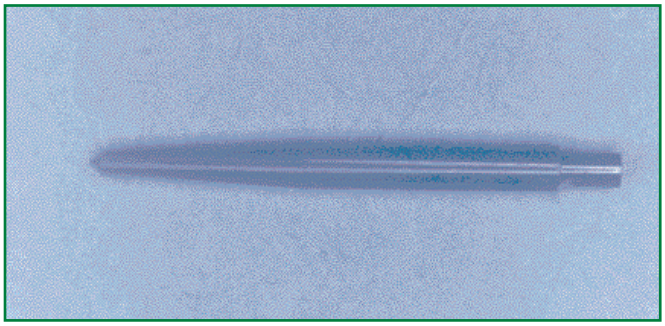

Figura 5.34. *Poste de plástico calcinable (Sistema Endocore® de Metalor).*

Figura 5.35. *Estuche de postes de plástico para tomar impresiones (Sistema Endocore® de Metalor).*



Figura 5.36. *Poste de plástico para tomar impresiones (Sistema Endocore® de Metalor).*

Para confeccionar muñones colados podemos usar las espigas de plástico, o bien las espigas prefabricadas de oro-platinado o de platino-iridio (sobrecolados).

En el mercado existen **kits de combinación** que contienen diversas espigas de diferentes materiales con sus taladros estandarizados por tamaños (ej. sistema Endocore®, Colorama® o MP® de Metalor, sistema Parapost® de Whaledent, etc.) lo que facilita la labor de reconstrucción del diente. El sistema de la casa Metalor (EndoCore®, Sistema MP® o Colorama®) es un kit muy completo que contiene diferentes tipos de postes: postes de aleaciones de titanio llamados Pirec® (para reconstrucciones de amalgama o composite), postes de acero (para fabricar muñones provisionales), postes de plástico (calcinables para confeccionar muñones colados y no calcinables para tomar impresiones del conducto radicular), postes prefabricados de metales nobles (Novostil®), postes de fibras de vidrio (StylePost®) y postes para confeccionar sobredentaduras.

Podemos ver distintas marcas de postes muy usados en España, con sus características principales, en las Tablas 5.4, 5.5 y 5.6.

POSTE	MATERIAL	FORMA	SUPERFICIE	TAMAÑOS – Diámetros (en mm) Longitudes	VÍA DE ESCAPE (para el cemento)	COMENTARIOS
Sistema EndoCore® (Metalor)	Aleación de titanio Plástico Acero Aleaciones nobles Fibras de vidrio	Cilíndrico-cónica	Lisa	5 diámetros (1,3-1,45-1,6-1,8-2,0)	No/Sí	Sistema muy completo
Pirec® (Metalor)	Aleación de titanio	Cilíndrico-cónica	Estriada Chorreada	4 diámetros (1,3-1,45-1,6-1,8) 4 longitudes	Sí	Se adapta muy bien al conducto
Dentatus® (Dentatus)	Latón (RRA) Titanio(TRB) Acero (SRB)	Cónica	Roscada	6 diámetros (1-1,2-1,3-1,5-1,6-1,8) 4 longitudes	No	Peligro de fractura de la raíz (usar con precaución al cementar)
Unimetric® (Dentsply/ Maillefer)	Acero Aleación de titanio	Cónica	Roscada	2 diámetros (0,8-1) 4 longitudes	No	El fabricante recomienda cementarlos como si fueran estriados, no roscados
Radix® (Dentsply/ Maillefer)	Acero Aleación de titanio	Cilíndrica	Roscada	3 diámetros (1,15-1,35-1,60)	Sí	Cabeza demasiado grande

Tabla 5.4. *Características de distintas marcas comerciales de postes.*

POSTE	MATERIAL	FORMA	SUPERFICIE	TAMAÑOS – Diámetros (en mm) – Longitudes	VÍA DE ESCAPE (para el cemento)	COMENTARIOS
Flexipost® (EDS)	Aleación de titanio	Cilíndrico-cónica	Roscada	5 diámetros, con rosca (0,95-1,07-1.40-1.65-1.90) 5 longitudes	Sí	Poste muy retentivo Sistema de láminas flexibles (evitan el stress excesivo sobre las paredes del conducto)
Parapost Plus® (Coltène/ Whaledent)	Plástico Acero Titanio	Cilíndrica	No roscada	5 diámetros en pulgadas (.036-.040-.050-.060-.070)	No	Cabeza poco retentiva
Parapost XT® (Coltène/ Whaledent)	Plástico Acero Titanio	Cilíndrica	Roscado-Estriado	6 diámetros (0.9-1-1,14-1,25-1,40-1,50)	No	Cabeza poco retentiva 3 surcos antirotatorios Tope de asentamiento

Tabla 5.5. *Características de distintas marcas comerciales de postes.*

POSTE	MATERIAL	FORMA	SUPERFICIE	TAMAÑOS – Diámetros (en mm) Longitudes	VÍA DE ESCAPE (para el cemento)	COMENTARIOS
RVS® (Anthogyr)	Aleación de titanio	Cilíndrico-cónica	Roscada	4 diámetros, (0,9-1,10-1,30-1,5) 4 longitudes	Sí/No	Adecuados para situaciones con poco espacio
Composipost® (RTD)	Fibras de carbono-Resina epoxi	Cilíndrico-cónica	Micro-estriada	3 diámetros: 1 a 1,14 1,2 a 1,8 1,4 a 2,1	No	Recortable No cabeza Módulo de elasticidad similar a dentina Se pueden recanalizar

Tabla 5.6. *Características de distintas marcas comerciales de postes.*

C. *Plásticos reforzados con fibras (PRF):*

Los materiales compuestos con matriz de resina se llaman resinas compuestas o composites. Dentro de las resinas compuestas o composites podemos distinguir dos grandes grupos:

- *Composites de partículas:* se usan en odontología. Son los composites que se usan para las obturaciones de dientes.
- *Composites de fibras:* se usan mucho en industria y también en odontología, para la fabricación de postes intrarradiculares. Son los composites o plásticos reforzados con fibras.

Hoy día sería difícil imaginar un mundo sin plásticos. Así pues, los plásticos pueden combinarse con fibras de varios tipos y constituir lo que, en industria, se denomina **composites o plásticos reforzados con fibras (PRF).**

Así por ejemplo, los composites reforzados con fibras de carbono poseen interesantes características mecánicas y térmicas, lo cual, añadido a su baja densidad, les hacen especialmente útiles para distintas aplicaciones industriales. Los composites reforzados con fibra de carbono se han utilizado en la industria aeronáutica (en la construcción de aspas y hélices de helicópteros, en la construcción de fuselajes de aviones, etc.) y en la industria espacial; también se han usado en la industria automovilística (tanto en vehículos de turismo como en deportivos), en la fabricación de artículos deportivos (palos de golf, raquetas de tenis, bicicletas, etc.) y en la construcción de maquinaria. En el ámbito de la medicina, se han aplicado en la cirugía ortopédica para la fabricación de tendones y prótesis de cadera. En odontoestomatología, la utilización de las fibras de carbono es relativamente reciente. Se ha intentado, sin mucho éxito, utilizar fibras de carbono para fabricar implantes dentales por su gran biocompatibilidad. También se han empleado para confeccionar prótesis dentales (coronas y puentes fijos). Recientemente, los composites reforzados con fibras de carbono se han aplicado para confeccionar **postes intrarradiculares.**

Para los plásticos reforzados se utilizan fibras naturales, como las de carbono o de vidrio, o fibras sintéticas como las de aramida o las de polietileno (PE), de alta resistencia y rigidez.

La adición de fibras de carbono (FC), por ejemplo, mejora ciertas propiedades mecánicas del plástico, principalmente, su resistencia y su rigidez.

Para vehiculizar las fibras entre sí, se elige una **matriz** adecuada; de esta forma, se obtiene un material con cualidades nuevas y mejoradas de las que carecerían cada uno de los materiales componentes por separado. La ordenación acertada de estas fibras, de modo tal que puedan responder a la dirección de las solicitaciones esenciales (por ejemplo, ordenadas a lo largo de las líneas de flujo de fuerzas), hace que dichas características iniciales sean aún susceptibles de mejora. Los elementos de plástico reforzado con fibras están constituidos por capas de **fibras o filamentos,** que permanecen unidos por medio de un material **matriz (elemento de unión).** De esta forma la dirección de las fibras en cada capa y su posición volumétrica (o en espesor) quedan prefijadas; todo ello confiere un grado determinado de anisotropía al material resultante.

Dentro de las fibras empleadas en los plásticos reforzados, se pueden distinguir las siguientes:

1. ***Fibras naturales:***

— ***Fibras de vidrio.*** Las fibras de vidrio fueron las primeras que gozaron de una amplia aplicación como fibras de refuerzo. Están constituidas principalmente por óxidos de silicio (aproximadamente entre el 50-60%), pero también contienen otros óxidos (calcio, boro, sodio aluminio, hierro, etc.). En odontoestomatología, las fibras de vidrio se utilizan en forma de bandas ultrafinas, adheridas a los dientes por medio de resina composite, con la finalidad de ferulizar los dientes móviles. Las fibras de vidrio típicas contienen los siguientes óxidos: óxido de silicio (54%), óxido de aluminio (alúmina) (14%), óxido de calcio (cal) (16%), óxido de boro (10%) y óxido de magnesio (4%).

— ***Fibras de carbono (FC).*** Cuando se requiere una rigidez superior a la de las fibras de vidrio, se utilizan las fibras de carbono. El carbono puede presentarse en dos estados alotrópicos: grafito y diamante.

2. ***Fibras sintéticas:***

— ***Fibras de aramida (Kevlar).*** Para el refuerzo, se usan fibras sintéticas de polímeros con alta tenacidad y módulo elástico, como las fibras de aramida. La aramida está constituida por grupos amida (COHN) y anillos aromáticos, que confieren a la fibra una elevada estabilidad térmica.

Las características singulares de estas fibras son su buena resistencia al impacto y su alta capacidad de absorción de energía. Industrialmente, se aplican en blindajes contra impactos de proyectiles (chalecos antibala) y en el ámbito de la odontoestomatología, las fibras de aramida se emplean para reforzar puentes de resina.

— ***Fibras de polietileno (PE).*** El polietileno, de alta tenacidad, es un termoplástico y se usa en blindajes, combinado con otras fibras, y en la industria naval, por su densidad inferior a la del agua y su buena resistencia química.

3. ***Materiales híbridos de refuerzo.***

Los plásticos reforzados con fibras que contienen dos o más fibras como material de refuerzo constituyen los composites híbridos. La combinación de distintas fibras tiene el propósito de mejorar las propiedades físicas y mecánicas del material resultante.

Clasificación de los postes de plásticos reforzados con fibras (PRF):

— ***Postes no estéticos (oscuros).*** Son los **postes de plástico reforzado con fibras de carbono** (ej. Composipost® de RTD): son nuevos materiales de composite (tipo carbono/epoxi) y que constan de **fibras de carbono** de alto rendimiento, equitensas y orientadas longitudinalmente en disposición unidireccional en el eje del poste y estructuradas dentro de una **matriz de resina epóxido** (ver Fig. 5.37). Este material ya se introdujo en Medicina y en Odontoestomatología para distintos usos (Moyen y Comtet, 1980; Hobkirk, 1982; Lovell, 1983; Malquarti y cols., 1990). De las diversas ventajas del empleo de este material como espiga radicular, destaca, según diversos autores (Duret y cols., 1990; King y Setchell, 1990; Mc Donald y cols., 1990; Dallari y cols., 1992; Rovatti y cols., 1992; Rovatti y cols., 1993; Casanellas y Gil, 1995 a; Casanellas y Gil, 1995 b; Padrós y cols., 1996; Gil y cols., 1998)

Comportamiento físico de los materiales con refuerzo de fibras. Definiciones terminológicas:

Para entender mejor la función de los materiales de refuerzo, cuando están inmersos en polímeros dentales, es necesario conocer algunas definiciones de términos empleados habitualmente al hablar de ciertas estructuras y materiales.

- ***Materiales frágiles de matriz de resina.*** Son, por ejemplo, las resinas dentales y resinas composite.
- ***Materiales homogéneos.*** Materiales en los cuales las propiedades uniformes existen en todo el cuerpo del material y por los que estas propiedades no son funcionalmente dependientes de la posición dentro de su cuerpo. Ejemplos son los metales y las resinas.
- ***Composites.*** Materiales construidos de distintos componentes que se pueden identificar de forma individual. Sus propiedades funcionales o estructurales no están presentes en ninguna componente individual. " Normalmente el **composite** consiste en un material de refuerzo soportado por un elemento de unión que es un material matriz. El material de refuerzo es normalmente el medio de soporte dentro del material, y la matriz sirve como sostén, de forma que la carga queda repartida alrededor del refuerzo" .
- ***Composites particulados.*** Materiales fabricados con relleno de partículas y resinas. Los composites estándars empleados en las restauraciones y obturaciones dentales son composites particulados. Tiene poca resistencia a la tracción y a la fractura.
- ***Composites laminados.*** Materiales de composite formados por láminas (es decir, capas conteniendo fibra y matriz) de forma que están dispuestas unas encima de las otras. Son materiales más resistentes a las grietas y a las fracturas. Ejemplo de composite laminado, en odontología, es el material llamado popularmente Ribbond" (fibras de polietileno).
- ***Materiales isotrópicos.*** Materiales que tienen las mismas propiedades en cualquier dirección y en cualquier punto dentro del mismo medio. Estos materiales tienen idénticas propiedades mecánicas, físicas, térmicas y elásticas en cualquier dirección. Dentro de los materiales isotrópicos pueden incluirse, por ejemplo, los metales y algunos polímeros puros.
- ***Materiales anisotrópicos.*** Materiales que muestran características direccionales. Las orientaciones de las fibras pueden ser especialmente adaptadas para una geometría dada, una carga aplicada y un sistema ambiental. Dentro de los materiales anisotrópicos pueden incluirse los **plásticos reforzados con fibras** (en odontología por ejemplo todos los **postes de fibras**) y los **composites laminados** (en odontología por ejemplo el material llamado popularmente Ribbond®).
- ***Fractura.*** Es la separación de un cuerpo. El término **fractura** puede ser definido como la rotura de la superficie del laminado, sin separación completa, o como la separación completa de un cuerpo, a causa de fuerzas internas o externas.
- ***Proporción de volumen de fibra.*** Proporción o " ratio" de fibra con relación a la resina, dentro de un material (suponiendo que no existen espacios vacíos):

$$Vf = \text{Volumen de fibra} / \text{Volumen total}$$

$$Vm = \text{Volumen de resina} / \text{Volumen total}$$

$$Vf + Vm = 1$$



Figura 5.37. *Poste de fibra de carbono (Composipost" de RTD).*

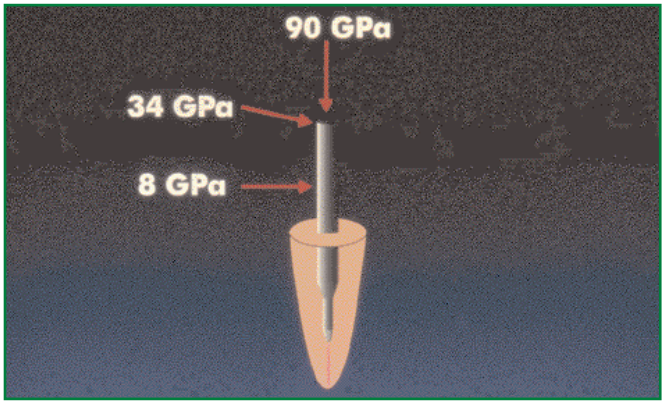

Figura 5.38. *Módulo de elasticidad del Composipost®: módulo de elasticidad variable en función del ángulo de aplicación de fuerzas.*



Figura 5.39. *Concepto Composipost (reconstrucción coronorradicular).*

sobre todo su **módulo de elasticidad,** que es muy semejante a la dentina, cuando las fuerzas inciden en sentido transversal a la dirección de las fibras (ver Fig. 5.38). Otras propiedades mecánicas, como la resistencia a la tracción, son también superiores a las espigas metálicas. Por su bajo módulo de elasticidad, **evitan el peligro de rotura de raíces,** que es el principal inconveniente de los postes metálicos.

Duret y cols. (Duret y cols, 1990) introdujeron los postes Composipost para ser utilizados con materiales que, unidos entre sí, formasen una unidad lo más homogénea posible, lo que se denomina el **concepto Composipost.** El **concepto Composipost** (ver Fig. 5.39) consta de un poste de fibras de carbono, de un composite de reconstrucción (de autopolimerización o polimerización dual) y de un sistema adhesivo (adhesivo dentinario; cemento de resina Bis-GMA). El concepto Composipost se creó a partir del criterio según el cual, la reconstrucción coronorradicular ideal sería aquella en la que la resistencia biomecánica entre la dentina radicular y la reconstrucción fuera similar. El objetivo del concepto Composipost es la restauración del diente endodonciado de modo tal que la reconstrucción y la estructura dental formen una unidad homogénea lo más parecida al diente original. Hoy día sigue vigente este concepto en los más modernos postes estéticos de fibras.

Así pues, la reconstrucción del diente debe hacerse con composite, y la cementación con cementos de resina, grabando y colocando previamente el primer del adhesivo en el conducto radicular. De esta forma el objetivo final de la reconstrucción será restaurar el diente de forma que reconstrucción y raíz formen una unidad homogénea lo más parecida al diente sano.

Los postes Composipost" tienen 3 diámetros (ver Fig. 5.40). Su forma externa es cilíndrica en su porción más larga, pero cerca del extremo apical se estrecha al poseer dos conicidades (ver Fig. 5.41)

Los postes deben cortarse a medida con un disco de diamante (ver Fig. 5.42), lo que los hace enormemente útiles en situaciones donde existe poco espacio. Otras ventajas de estos postes son que se pueden recanalizar en caso de necesidad, y que no sufren el fenómeno de la corrosión como algunos postes metálicos.

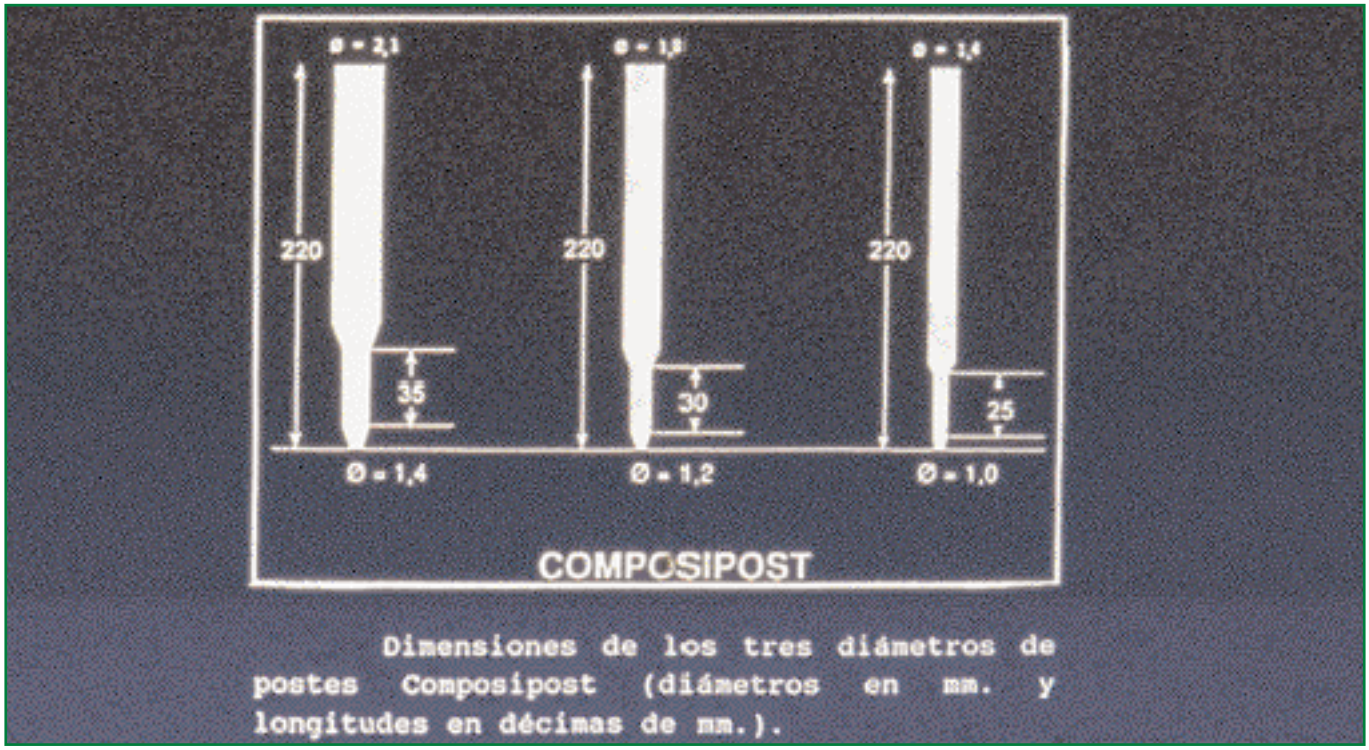

Figura 5.40. *Dimensiones de los tres diámetros de los postes Composipost (diámetros en mm y longitudes en décimas de mm).*



Figura 5.41. *Poste Composipost® observado al MEB (x15). Porción del poste en la que se aprecian los dos niveles cónicos de estabilización.*

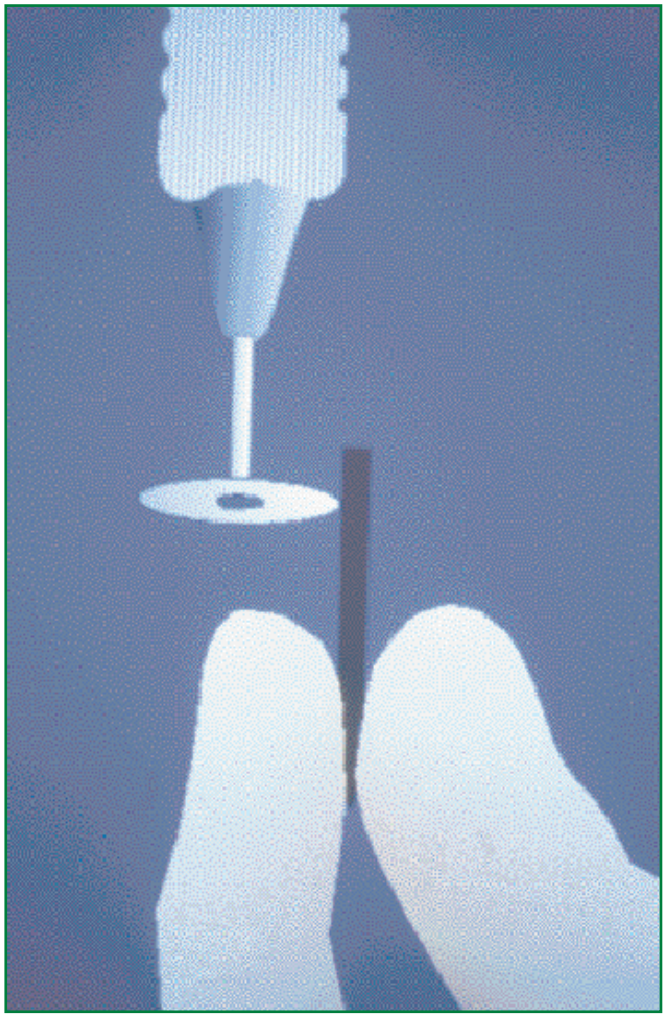

Figura 5.42. *Corte del poste Composipost® con un disco de diamante.*

El estudio del poste Composipost® al microscopio electrónico de barrido (MEB) realizado por Casanellas y Gil (Casanellas y Gil, 1995 a; Casanellas y Gil, 1995 b) mostró lo siguiente: la observación del poste sin romper (Figs. 5.41, 5.43 y 5.44) demostró la estructura interna del poste Composipost, basada en la disposición longitudinal de las fibras, orientadas en una sola dirección y paralelas entre sí. La observación del poste al MEB después de provocar la rotura del mismo (Figs. 5.45 y 5.46) mediante la aplicación de fuerzas de tracción, demostró un promedio de dos fibras o filamentos por 10 μm^2, así como la presencia de poros entre las fibras cuyo diámetro medio aproximado fue de 5 μm^2. También se confirmó la solidez de la unión entre el cemento, el diente y el poste (Figs. 5.47, 5.48 y 5.49).

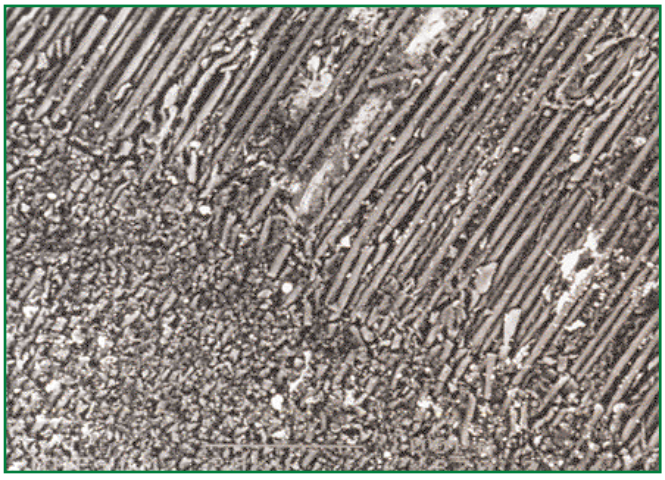

Figura 5.43. *Poste Composipost® observado al MEB (x270). Se observa la disposición longitudinal de las fibras (arriba, derecha); corte transversal de las fibras (abajo, izquierda).*



Figura 5.44. *Poste Composipost® observado al MEB (x370). Se observa la disposición longitudinal de las fibras, inmersas en la resina epóxido.*



Figura 5.45. *Poste Composipost® observado al MEB (x1.300), después de provocar la rotura del poste. Entre las fibras se observan algunos poros cuyo tamaño aproximado es de 5 µm.*



Figura 5.48. *Microfotografía de un poste Composipost® cementado en el interior de un coducto radicular (x130). Se observa el poste(A), el cemento (B) y la dentina (C).*



Figura 5.46. *Poste Composipost® observado al MEB (x1.600), después de provocar la rotura del poste. Aspecto de las fibras de carbono; algunas fibras se han roto.*



Figura 5.49. *Microfotografía de un poste Composipost® cementado en el interior de un coducto radicular (x650). Se observa la perfecta unión del cemento de resina (abajo) a la dentina (arriba).*



Figura 5.47. *Microfotografía de un poste Composipost® cementado en el interior de un coducto radicular (corte transversal) (x45). Se observa el poste (A), el cemento (B) y la dentina (C). Artefacto (hilo) en la parte superior izquierda.*

Podemos ver un caso clínico en el que se usó un poste Composipost® en las Figs. 5.50. 5.51 y 5.52.

Otras marcas de postes de fibras de carbono (ej. Carbopost®, de Carbotech; Mirafit Carbon®, de Hager Werken) tienen la composición muy similar a los Composipost®.

— ***Postes estéticos.*** A fin de conseguir una mejor estética, principalmente en los dientes anteriores, se han popularizado cada vez más los postes de plástico reforzado con fibras de color blanco o translúcido. Una de sus mayores ventajas es que no se produce la clásica transparencia oscura de los postes de fibras de carbono y de los postes metálicos. Su composición es también similar a los postes de fibras de carbono. Son postes de plástico reforzado con fibras estructuradas dentro de una matriz de resina. En la mayoría de casos, las fibras son de vidrio, aunque también pueden ser de otros materiales distintos (cuarzo o sílice, zirconia, etc.). La matriz de resina puede variar también según la marca del poste (resina epoxi, resina poliéster, etc.).

Figura 5.50. *Caso clínico n.º 4: Reconstrucción del diente 12 con un poste de fibra de carbono (Composipost®):el poste ha sido cortado a medida.*

Figura 5.51. *Caso clínico n.º 4: Reconstrucción del diente 12 con composite tipo core y poste de fibra de carbono (Composipost®).*

Figura 5.52. *Caso clínico n.º 4: Corona jacket de cerámica (Empress®) en diente 12, sobre reconstrucción de composite y poste de fibra de carbono (Composipost®).*

Todos los postes de fibras estéticos, sean blancos o translúcidos, tienen propiedades mecánicas muy parecidas a los postes de fibras de carbono y clínicamente se manejan igual. Así pues deberán cortarse a medida con un disco de diamante y cementarse con resina. Las superficies de los postes de fibras se puedes grabar con ácido y tratar, antes de cementarlos, con agentes de acoplamiento (silano o adhesivo), aunque algunas marcas de postes los suministran ya silanizados. En los translúcidos puede usarse un adhesivo fotopolimerizable y cementarse con un composite flow. En este proceso de cementación hay que seguir muy bien las instrucciones de cada fabricante. Al igual que los postes de carbono, la reconstrucción deberá hacerse con composite. De esta forma todavía sigue vigente aquí el concepto Composipost, ideado por Duret.

Las ventajas de usar postes estéticos de fibras son indudables y por ello su uso va a aumentar en el futuro próximo. Los postes estéticos de fibras no sólo tienen las ventajas de los postes de carbono (módulo de elasticidad, que también es muy semejante a la dentina, resistencia a la tracción, menor peligro de fracturar las raíces, facilidad de retratamiento de conductos, ausencia de corrosión, etc.), sino que además superan a éstos en cuanto a estética.

Los postes estéticos de fibras se pueden clasificar en:

a) Según el color y la transmisión de luz:

- Blancos (opacos). Ej. Aestheti-plus® (RTD) (ver Fig. 5.53), Snow post® (Carbotech), Parapost Fiber white® (Whaledent).
- Translúcidos (transmisores de luz). Ej. Dentatus Luscent Anchor® (Dentatus) (ver Fig. 5.54), Light-Post® (RTD) (ver Fig. 5.55), DT-Light-Post® (RTD), Snow light® (Carbotech), Style Post® (Metalor), FRC Postec® (Ivoclar Vivadent), Enapost® (Micerium).



Figura 5.53. *Postes Aestheti-plus® (RTD).*

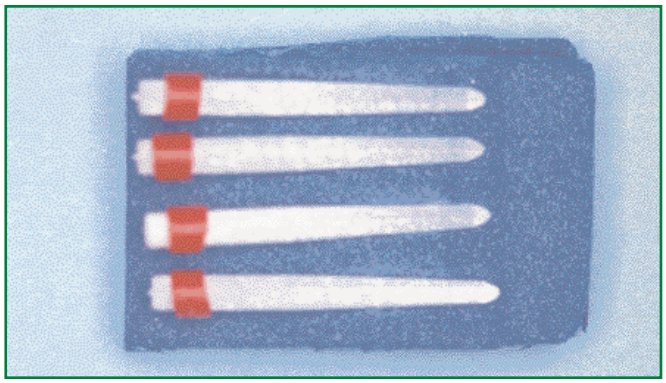

Figura 5.54. *Postes Dentatus Luscent Anchor® (Dentatus).*

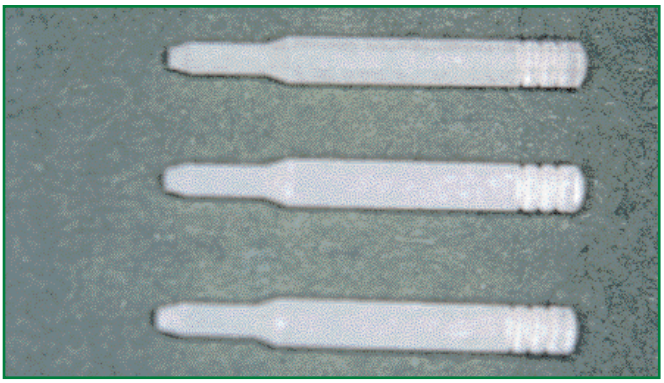

Figura 5.55. *Postes Light-post® (RTD).*

b) Según el tipo de fibras que contienen (en mayor proporción):

— Sílice o cuarzo. Ej. Snow post® (Carbotech), Snow light® (Carbotech), Aestheti-plus® (RTD) (ver Fig. 5.53), Light.Post® (RTD) (ver Fig. 5.55), DT-Light-Post® (RTD). Snow Light® contiene también zirconia (en menor proporción). La sílice es una combinación del silicio con el oxígeno (dióxido de silicio o SiO_2). El cuarzo es un mineral formado por la sílice, en forma anhidra.

— Vidrio. Ej. Dentatus Luscent Anchor® (Dentatus) (ver Fig. 5.54), Style Post® (Metalor), FRC Postec® (Ivoclar Vivadent), Parapost Fiber white® (Whaledent), Mirafit white® (HagerWerken), Enapost® (Micerium).

Al describir la composición de los postes de fibras, en algunos catálogos de fabricantes e incluso en algunas publicaciones, se advierte cierta confusión. En realidad todos los postes constituidos por fibras de sílice o cuarzo son **postes de fibras de vidrio.** Así pues, cuando nos referimos a postes de fibras los términos sílice, cuarzo o vidrio pueden considerarse prácticamente como sinónimos. Aquí sin embargo, hemos respetado la nomenclatura de cada fabricante. Podemos ver distintas marcas de postes de fibras muy usadas en España, con sus características principales, en las Tablas 5.7, 5.8 y 5.9.

POSTE	FABRICANTE	COMPOSICIÓN	CARACTERÍSTICAS	DIÁMETROS (en mm)	FORMA	MÓDULO DE YOUNG (GPa)
Composipost®	RTD	Fibras de carbono-64% Resina epoxi-36%	Negro Radiopaco	1-1,4 1,2-1,8 1,4-2,1	Cilíndrica con 2 conicidades	11 (45°) 17,8 (30°)
Aesthetiplus®	RTD	Fibras de cuarzo-64% Resina epoxi-36%	Blanco Radiopaco	1-1,4 1,2-1,8 1,4-2,1	Cilíndrica con 2 conicidades	10,6 (45°) 15,5 (30°)
Light-Post®	RTD	Fibras de cuarzo-64% Resina epoxi-36%	Blanco translúcido No radiopaco	1-1,4 1,2-1,8 1,4-2,1	Cilíndrica con 2 conicidades	14,2 (30°)
DT-Light Post®	RTD	Fibras de cuarzo translúcidas-64% Resina epoxi-36%	Translúcido Radiopaco	0,9-1,5 1-1,8 1,2-2,2	Cilindroduocónica Cabeza retentiva	14 (30°)
Enapost®	MICERIUM	Fibras de vidrio translúcidas-72% Resina (Bis-GMA, UDMA, DDMA)-21% Radiopacidad-7%	Translúcido Radiopaco Fluorescente Color dentina	Conicidad 2%: 0,8-1,25 1,0-1,45 1,2-1,65 1,4-1,88 Conicidad 10% 0,5-1,6 0,7-1,8 0,9-2,0 1,1-2,2	Cónica 2 conicidades (2% y 10%)	22,5 (Enapost de conicidad 10%)

Tabla 5.7. *Postes de fibras.*

POSTE	FABRICANTE	COMPOSICIÓN	CARACTERÍSTICAS	DIÁMETROS (en mm)	FORMA	MÓDULO DE YOUNG (GPa)
Carbopost® (Carbonopost)	Carbotech	Fibras de carbono-60% Resina epoxi-40%	Gris oscuro Radiopaco	1 1,2 1,4 1,6	Cilíndrico-cónica	42 (30°)
Snow Post®	Carbotech	Fibras de sílice-60% Resina epoxi-40%	Blanco Radiopaco Silanizado	1 1,2 1,4 1,6	Cilíndrico-cónica	16,5 (30°)
Snow Light®	Carbotech	Fibras de sílice- y zirconia-65% Resina poliéster-35%	Blanco translúcido Transmisor de luz Radiopaco Silanizado	1 1,2 1,4 1,6	Cilíndrico-cónica	49 (90°)
Stylepost®	Metalor	Fibras de vidrio Resina poliéster	Transmisor de luz Radiopaco	1,30 1,45 1,60 1,80	Cilíndrico-cónica	

Tabla 5.8. *Postes de fibras.*

POSTE	FABRICANTE	COMPOSICIÓN	CARACTERÍSTICAS	DIÁMETROS (en mm)	FORMA	MÓDULO DE YOUNG (GPa)
Dentatus Luscent Anchor®	Dentatus	Fibras de vidrio Resina poliéster	Transmisor de luz No radiopaco	1,4 1,6 1,8	Cónica	40,5
Parapost Fiber White®	Coltène/ Whaledent	Fibras de vidrio-42% Resina-29% Relleno-29%	Blanco Radiopaco	1,14 1,25 1,40 1,50	Cilíndrica con retenciones y cabeza redondeada	29,2
FRC Postec®	Ivoclar Vivadent	Fibras de vidrio Matriz de polímero	Transmisor de luz Blanco translúcido	2 diámetros	Cilíndrico-cónica	
Mirafit Carbon®	Hager Werken	Fibras de carbono	Negro No radiopaco	1,20 1,35 1,50	Cilíndrica con punta redondeada	
Mirafit White®	Hager Werken	Fibras de vidrio	Blanco No radiopaco	1,20 1,35 1,50	Cilíndrica con punta redondeada	

Tabla 5.9. *Postes de fibras.*

En la revista CRA publicada en lengua española, en Julio del 2004 (CRA Newsletter, 2004), se hizo un estudio comparativo con postes de distintos materiales. Se compararon postes estéticos de fibras de vidrio con postes de fibras de carbono, con postes de metal y con postes de materiales cerámicos (zirconia). Las características valoradas fueron la estética, el coste económico, la fuerza (fuerza requerida para romper el perno y muñón cementados en el diente), la transmisión de luz, la radiopacidad, la facilidad de eliminación y la disponibilidad de tamaños distintos.

De los resultados de dichos estudios cabe destacar lo siguiente: los postes más estéticos eran los de fibra de vidrio. En cuanto a la transmisión de luz, el poste más translúcido era el DT-Light Post® (RTD). Por otra parte, en cuanto a facilidad de eliminación de los postes, los más fáciles de extraer eran los de fibra de vidrio y los de carbono, y los más difíciles los de metal y zirconia. Finalmente en las conclusiones de dichos estudios los postes mejor valorados, en conjunto, fueron los postes de fibras de vidrio, y de entre ellos los postes con mejor combinación de características fueron Snowlight® (Carbotech) y DT-Light Post® (RTD).

Se pueden ver casos clínicos de postes estéticos en las Figs. 5.55 a 5.63, y Figs. 5.64 a 5.72.

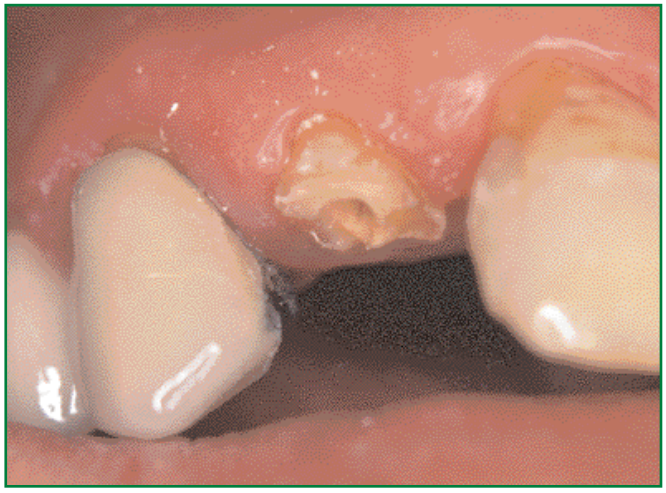

Figura 5.56. *Caso clínico n.º 5: Lateral superior (12) muy destruido, antes de la reconstrucción.*

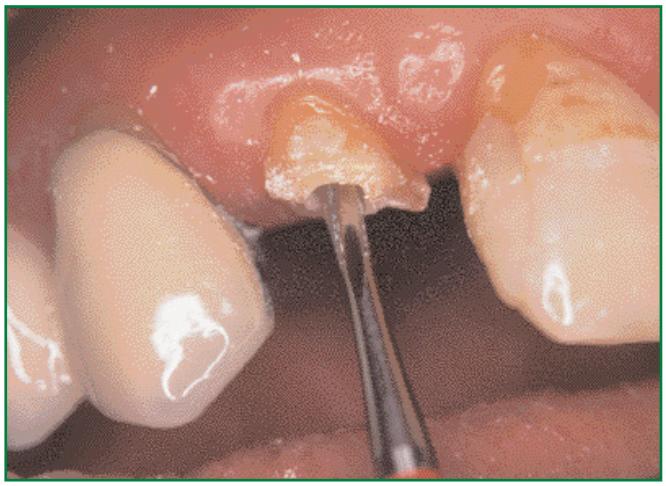

Figura 5.57. *Caso clínico n.º 5: Diente 12: primero se prepararon los márgenes para la corona de cobertura, se extrajo parte de la gutapercha del conducto, y luego se instrumentó éste con las fresas de Gates y con los taladros del kit comercial (Light-post®, de RTD).*

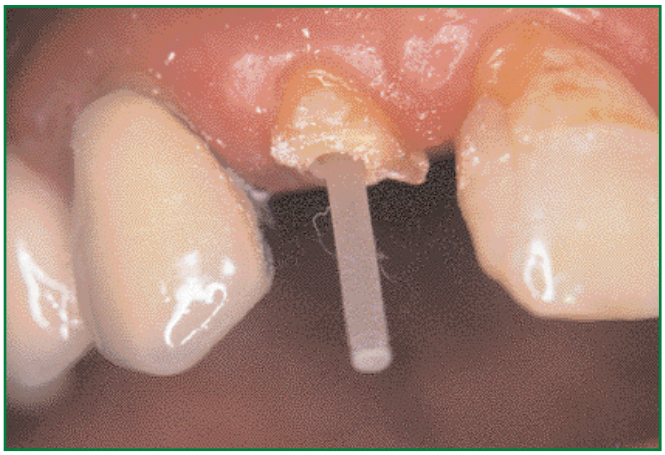

Figura 5.58. *Caso clínico n.º 5: Se probó el poste translúcido (Light-post®, de RTD) antes de recortarlo a medida.*

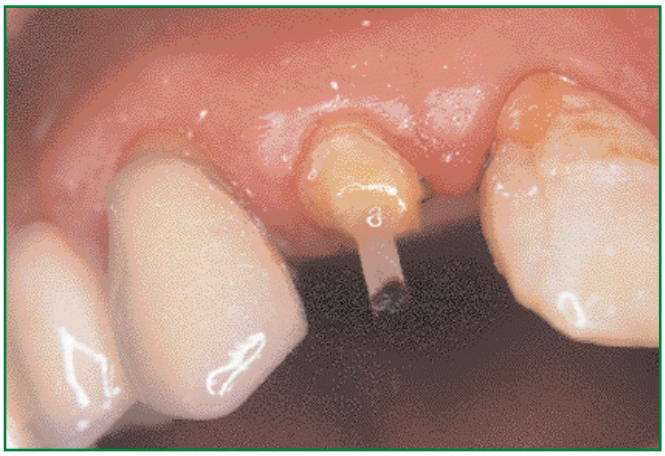

Figura 5.59. *Caso clínico n.º 5: Después de cortar el poste a la medida deseada, se usó el adhesivo adecuado y finalmente se cementó con un composite flow.*

Figura 5.60. *Caso clínico n.º 5: Se usó un composite autopolimerizable tipo core (Clearfil core®, de Kuraray) y como matriz una corona provisional de policarbonato.*

Figura 5.61. *Caso clínico n.º 5: Reconstrucción de composite después de extraer la corona provisional.*

Figura 5.62. *Caso clínico n.º 5: Se terminó de preparar la reconstrucción antes de tomar impresiones para la corona definitiva (jacket de cerámica).*

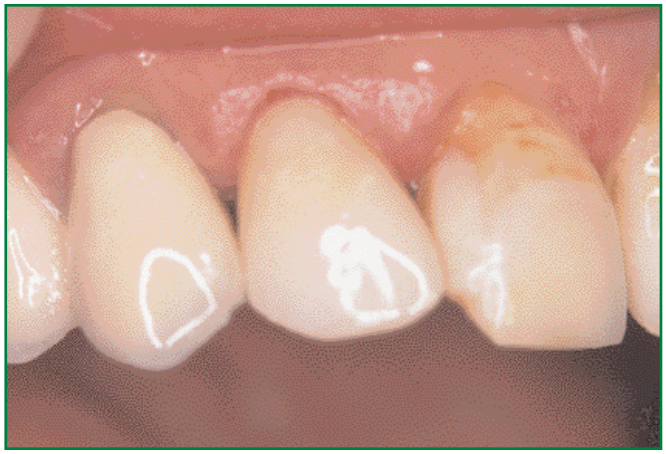

Figura 5.63. *Caso clínico n.º 5: Corona jacket de cerámica (Empress®) en diente 12, cementada sobre la reconstrucción.*

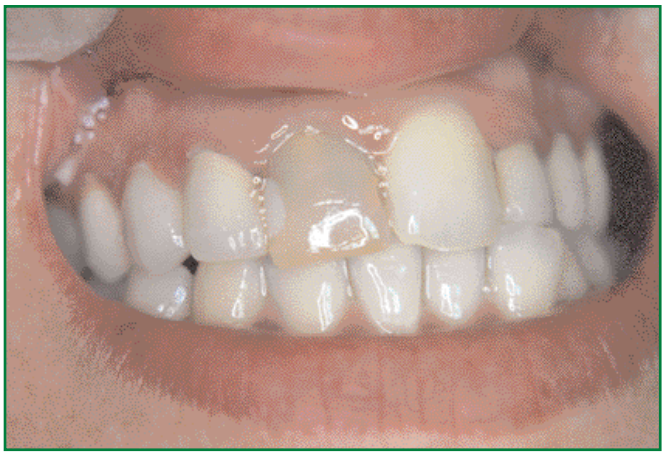

Figura 5.64. *Caso clínico n.º 6: Incisivo central superior derecho (diente 11): el diente presentaba un aspecto muy oscuro.*

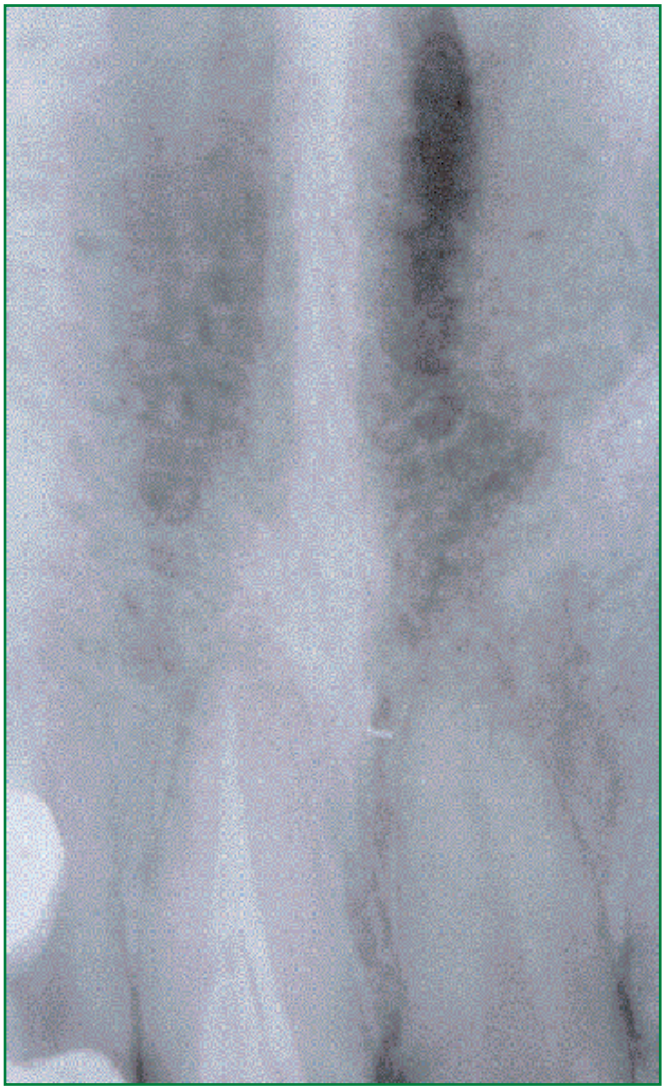

Figura 5.65. *Caso clínico n.º 6: Radiografía de diagnóstico del diente 11.*

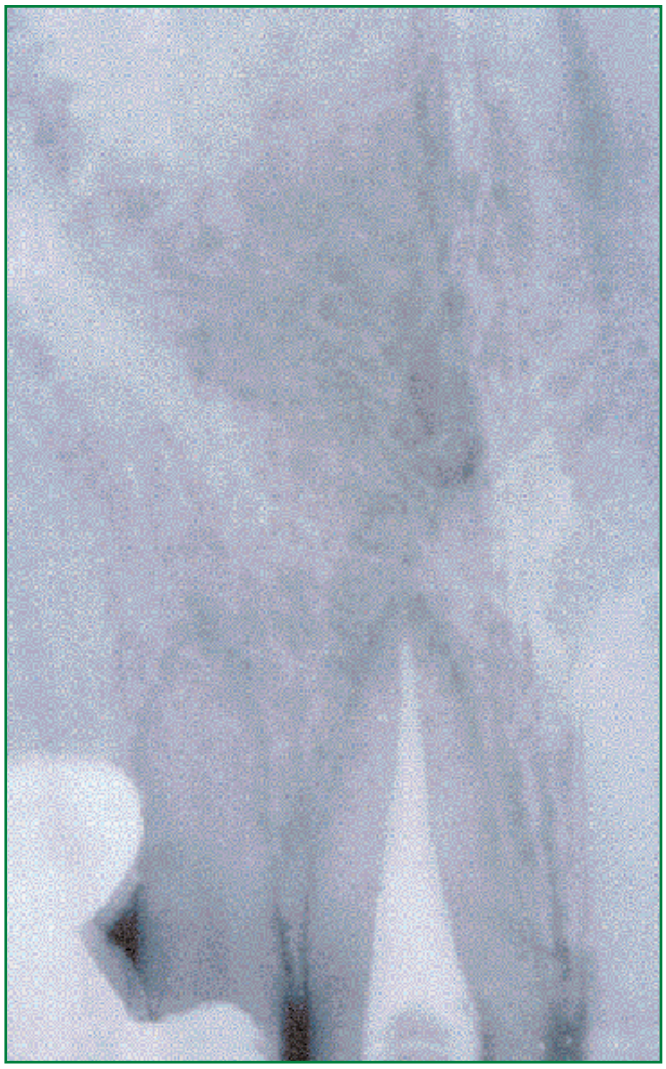

Figura 5.66. *Caso clínico n.º 6: Radiografía del diente 11 después de rehacer el tratamiento endodóncico.*

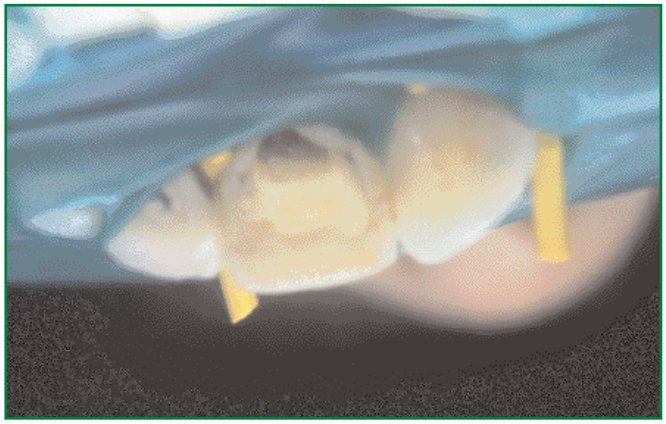

Figura 5.67. *Caso clínico n.º 6: Aspecto lingual del diente 11 después de sacar los restos de dentina careada y proceder a un blanqueamiento interno. Prácticamente sólo quedaba íntegro el esmalte de la cara vestibular.*



Figura 5.68. *Caso clínico n.º 6: Se escogió para este caso un poste translúcido (Light-post®, de RTD).*

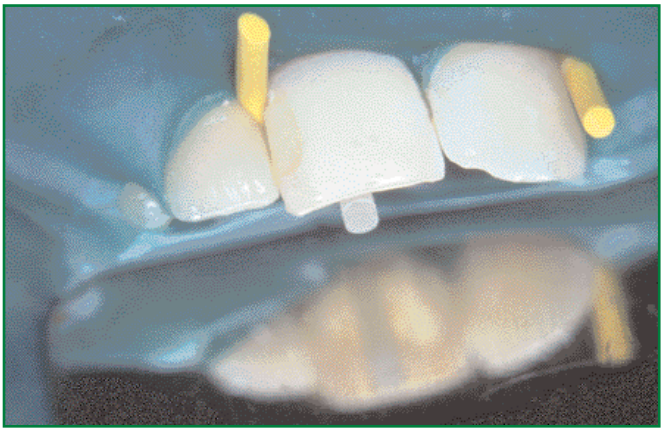

Figura 5.69. *Caso clínico n.º 6: Se probó el poste translúcido (Light-post®, de RTD) en el conducto, antes de recortarlo.*

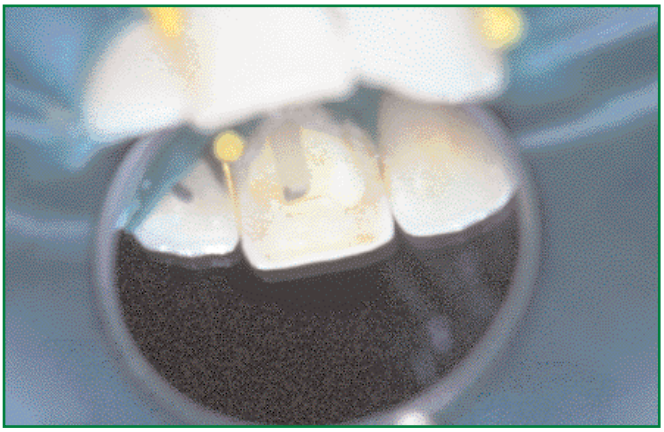

Figura 5.70. *Caso clínico n.º 6: Aspecto lingual del diente 11 con el poste ya recortado a medida.*



Figura 5.71. *Caso clínico n.º 6: Se usó el adhesivo adecuado y se cementó con un composite flow.*

Figura 5.72. *Caso clínico n.º 6: Trabajo terminado en el incisivo central superior derecho (diente 11): se reconstruyó el diente por la cara palatina, con un composite micro-híbrido convencional. El aspecto estético final del diente es normal y no se aprecia la diferencia con el otro central.*

— ***Postes y muñones de composites laminados (fibras de polietileno):*** Dentro de las reconstrucciones con plásticos reforzado con fibras, algunos autores (Rudo y Karbhari, 1999) preconizan el uso en odontología de los **Composites laminados,** como por ejemplo los materiales Ribbond® (Ribbond Inc.) o Connect® (Kerr). Son materiales a base de fibras de polietileno entrelazadas de una forma tan especial que los hace muy resistentes a las grietas. La propagación de las grietas se detiene por la gran frecuencia de entrecruzamientos. Es una fibra muy resistente y de alta durabilidad. Las fibras de polietileno son de ultra alto peso molecular. Son materiales sin memoria, que se adhieren a los composites dentales. Son biocompatibles, inertes, incoloros y translúcidos. Entre las indicaciones de estos materiales destacan las siguientes: se emplean para confeccionar férulas periodontales, construcción de postes y muñones adhesivos directos, retenedores ortodóncicos adhesivos, puentes adhesivos directos, refuerzo de puentes provisionales, etc. Para reconstruir dientes endodonciados se grabará primero el conducto radicular con ácido, y se tratará éste con el primer del adhesivo (auto). El material de fibras se humedecerá e impregnará con un cemento de resina (ej. Panavia 21®) o bien con un composite (mejor auto) y se colocará dentro del conducto con un instrumento especial suministrado por el fabricante. También se puede usar una jeringa centrix. Las fibras de polietileno son embebidas y cubiertas por el composite dando la forma deseada al muñón. Como ventajas de este sistema podemos destacar que se trata de un sistema innovador que se adapta a las irregularidades y retenciones del conducto radicular. Además al ser un material translúcido es muy estético. Sin embargo, las desventajas de este material son que exige cierta experiencia y tiempo para manejarlo con facilidad. Por otra parte la rigidez y resistencia a la fractura alcanzada depende mucho de la habilidad del operador. Es muy importante obtener, como resultado final, una gran densidad de fibras dentro del conducto y en el muñón.

D. ***Postes y muñones de materiales cerámicos:***

— **Muñones cerámicos prefabricados (ej.Ceracap®, de Komet):** son muñones prefabricados de cerámica de vidrio que se suministran para ser acoplados a los postes PCR® de Komet (Rivas, 1997). Los postes PDR son de titanio puro biocompatible y superficie chorreada; se suministran con dos formas: cilíndrica y cónica. La cabeza redondeada de los postes va recubierta de una cofia de cerámica con las siguientes capas (del interior al exterior): capa interna de Si Ox-C, capa intermedia de un agente silano adhesivo, y capa externa de material opaco.

— **Postes de zirconia (ej. CosmoPost®, de Ivoclar Vivadent):** recientemente se ha sugerido el empleo de postes de cerámica sin metal (Luethy, 1993). Son postes de zirconia (dióxido de circonio), cuya efectividad a largo plazo todavía no ha sido muy bien demostrada. Aunque son postes estéticos, al ser de un material muy rígido, pueden facilitar la fractura del diente. Otro inconveniente es que en caso de ser necesario un retratamiento endodóncico, son prácticamente imposibles de sacar del conducto.

— **Muñones de cerámica indirectos confeccionados en laboratorio:** es posible tomar impresiones del conducto radicular y confeccionar, en el laboratorio, un perno-muñón cerámico hecho a medida.

— **Reconstrucciones directas fabricadas en clínica con la técnica CAD-CAM:** consiste en una técnica de diseño y construcción de restauraciones de cerámica mediante la ayuda del ordenador. Se trata de una técnica moderna creada en el año 1985, cuando fue colocada la primera incrustación de cerámica confeccionada directamente en la clínica con el sistema CAD-CAM de la empresa Siemens A.G. (Cerec®). Con este sistema se realiza una impresión óptica de la cavidad tallada en boca. Los datos del diseño son procesados por un ordenador y luego la misma máquina realiza el tallado de la incrustación (inlay, onlay, etc.) de cerámica.

Esta cerámica usada con esta técnica tiene propiedades muy buenas y superiores a muchas restauraciones de cerámica realizadas en laboratorio; es la llamada cerámica mecanizada o preformada. Puede verse más información en el capítulo correspondiente.

5.6. ELIMINACIÓN DE LA GUTAPERCHA. INSTRUMENTACIÓN Y PREPARACIÓN DEL CONDUCTO RADICULAR PARA LA COLOCACIÓN DE UN POSTE INTRARRADICULAR

Para retirar la gutapercha se pueden usar múltiples instrumentos. Podemos usar un condensador endodóncico caliente *("plugger")* o instrumentos rotatorios (fresas de Gates, taladros de Peeso, fresa Torpan de Maillefer) a baja velocidad en conjunción o no con un agente químico como el cloroformo. Algunos estudios (Bourgeuis y Lemon, 1981; Dickey y cols. 1982) afirman que cuando se extrae la gutapercha con un instrumento caliente es mejor hacerlo inmediatamente después del tratamiento endodóncico, mientras que cuando se realiza con un instrumento rotatorio hay que posponer la intervención unos días después, a fin de no alterar el sellado apical (al poderse movilizar la gutapercha remanente).

Normalmente usaremos las fresas de Gates y los taladros de Peeso, n.º 2, 3 y 4, para la instrumentación del conducto radicular, especialmente en su tercio externo. Tanto las fresas de Gates como los taladros de Peeso poseen una punta afilada pero no cortante, con lo que consiguen eliminar la gutapercha sin peligro de perforación. Terminaremos con los taladros del kit comercial que estemos usando, hasta llegar a la longitud adecuada. Podemos observar los diámetros de las fresas de Gates-Glidden y de los taladros de Peeso en las dos Tablas siguientes (Tablas 5.10 y 5.11).

Hay que llegar hasta **los dos tercios del conducto radicular en los dientes anteriores** (Dewhirst y cols., 1969; Lovdahl y Dumont, 1972; Miller, 1978; Sapone y Lorencki, 1981), mientras que **en los dientes posteriores es suficiente llegar hasta la 1/2 del conducto.** La longitud mínima de gutapercha apical que **hay que preservar es de 3-4 mm para evitar filtraciones** (ver Figs. 5.2 y 5.3) (Shillinburg y cols., 1970; Sapone, 1973; Weine y cols., 1973; Gutmann, 1977).

N.º de Gates	Diámetro (mm)
1	0,5
2	0,7
3	0,9
4	1,1
5	1,3
6	1,5

Tabla 5.10. *Fresas de Gates-Glidden.*

N.º Peeso	Diámetro (mm)	Diente en que está indicado
1	0,7	Incisivos inferiores
2	0,9	Primer Premolar superior Segundo Molar superior Primer Molar inferior Segundo Molar inferior
3	1,1	Segundo Premolar superior Primer Molar superior (raíces MV y DV) Segundo Molar superior (raíz MV) Primer Molar inferior (raíces MV y D) Segundo Molar inferior (raíz D)
4	1,3	Incisivo lateral superior Premolares inferiores Molares superiores (raíz P)
5	1,5	Caninos
6	1,7	Incisivo central superior

Tabla 5.11. *Ensanchadores de Peeso.*

Ya se ha comentado que algunos autores proponen labrar una pequeña caja oclusal (tipo inlay) en la entrada del conducto radicular (Hirschfeld y Stern, 1972; Perel y Muroff, 1972; Gutmann, 1977), para evitar el temido efecto cuña del poste sobre la raíz.

5.7. EXTRACCIÓN DE POSTES INTRARRADICULARES

En la clínica diaria, un problema que el dentista se encuentra bastante a menudo, es la necesidad de extraer un poste antiguo de un diente. Las causas pueden ser diversas:

— Fracaso de una endodoncia previa: en ocasiones una endodoncia, aunque esté aparentemente bien realizada, puede ocasionar problemas. En estos casos, antes de realizar cirugía periapical, conviene intentar primero un retratamiento endodóncico.

— Rotura del poste dentro del conducto.

— Desprendimiento de la reconstrucción coronaria (sea de composite o amalgama), causado en ocasiones porque la cabeza del poste no ha proporcionado suficiente retención mecánica.

— Poste de geometría inadecuada: puede ser que el diente que queramos restaurar, tenga en su interior un poste de geometría no adecuada (poste demasiado ancho, poste corto, etc.).

Para la extracción de postes podemos disponer de diferentes mecanismos y técnicas:

— Unidad de unltrasonidos (ver Fig. 5.73): para los postes de superficie lisa y cuya cabeza es visible, puede ser suficiente el uso de los ultrasonidos. Existen puntas especiales, para extraer puntas de plata y postes, que se adaptan al aparato de ultrasonidos. Los ultrasonidos facilitan la disolución del cemento.

— Pinza acanalada (ver Fig. 5.74): es una pinza especial cuya punta es muy fina y sirve para extraer puntas de plata y postes. Si no se dispone de esta pinza especial, se puede intentar con una pinza mosquito.

— En muchas ocasiones, con los ultrasonidos y las pinzas acanaladas, es suficiente para extraer la mayoría de postes.

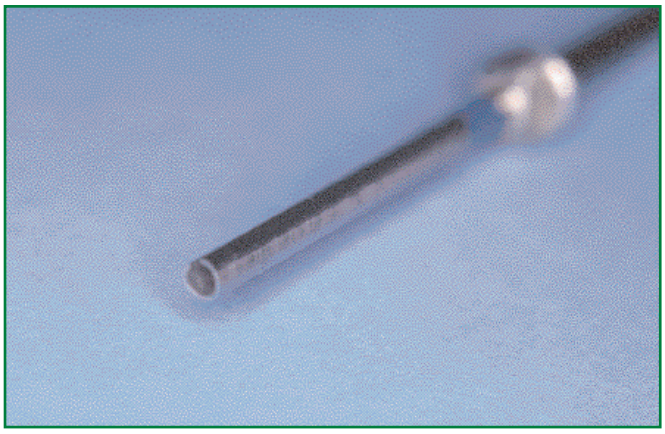

Figura 5.75. *Fresa de trepanación.*

— Fresa de trepanación (ver Fig. 5.75): es una fresa hueca por dentro que sirve para eliminar dentina de alrededor del poste. Existen de varios diámetros. Deben emplearse con sumo cuidado para eliminar la menor cantidad

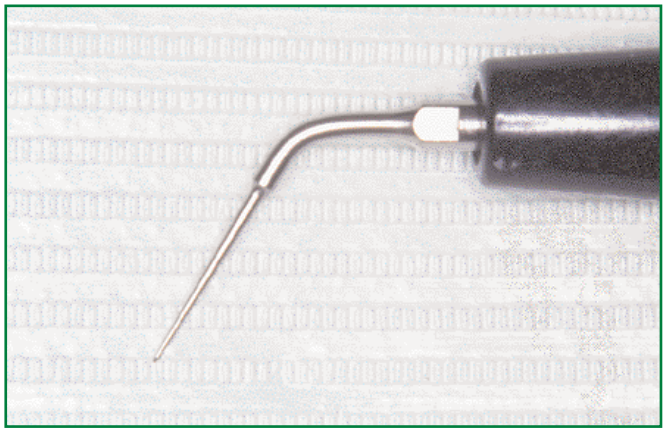

Figura 5.73. *Punta especial de ultrasonidos para extraer puntas de plata y postes intrarradiculares.*

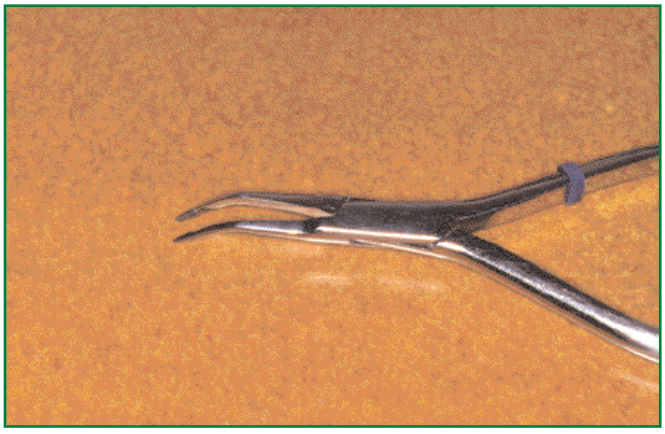

Figura 5.74. *Pinzas acanaladas para extraer puntas de plata y postes intrarradiculares.*

Figura 5.76. *Extractor de Gonon/Thomas®.*



Figura 5.77. *Extractor de Masserann®.*

de dentina posible pues sino podría debilitarse la raíz. Para ello es necesario que se emplea la fresa del diámetro más ajustado al grosor del poste, y no demasiada ancha.

— Extractores de postes. Existen en el mercado varios extractores especiales de postes. Entre los más conocidos se encuentran los siguientes:

Extractor de Eggler. Es eficaz para los postes lisos largos.

- Extractor de Gonon / Thomas (ver Fig. 5.76). Es uno de los más conocidos. Es útil para postes con cabeza visible.
- Extractor de Masserann (ver Fig. 5.77): se puede usar en casos difíciles, como por ejemplo cuando existen postes roscados o lisos sin cabeza visible, que estén rotos en el interior del conducto. Hay de varios diámetros. En primer lugar se utilizaran los ultrasonidos, después la fresa de trepanación y finalmente, con el extractor, se intentará sacar el resto del poste que todavía esté alojado en el interior del conducto (ver Fig. 5.78). Es importante que la fresa de trepanación sea de diámetro interno igual al del poste, y el extractor, de diámetro ligeramente inferior. De esta forma será más fácil atrapar el perno.

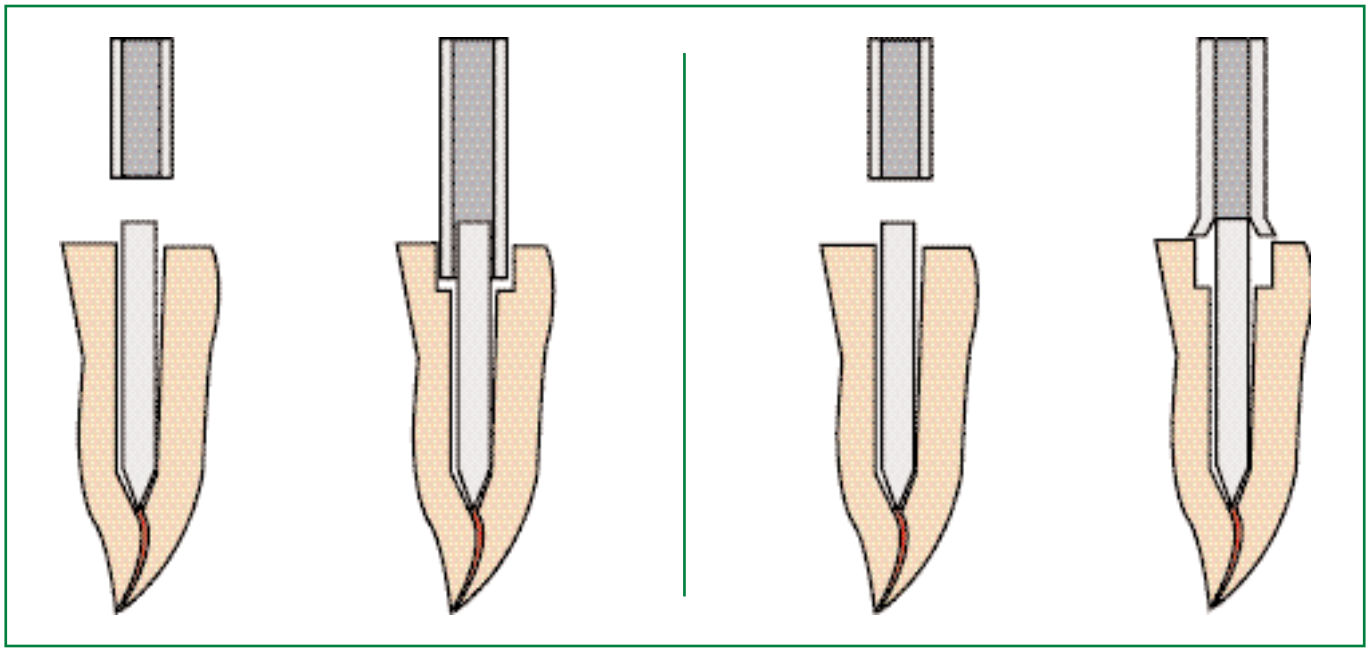

Figura 5.78. *Fresa de trepanación y extractor de Masserann®.*

5.8. BIBLIOGRAFÍA

Baraban DJ. The restoration of endodontically treated teeth: An Update. J Prosthet Dent 1988; 59:553-558.

Baraban DJ. A simplified method for making post and cores. J Prosthet Dent 1970; 24:287-297.

Bergman B, Lundquist P, Sjogren U, Sundquist G. Restorative and endodontic results after treatment with cast post and cores. J Prosthet Dent 1989; 61:10-15.

Bourgeuis RS; Lemon RR. Dowel space preparation and apical leakage. J Endod 1981; 7:66-69.

Brandal JL, Nicholls JI, Harrington GW. A comparison of three restorative techniques

Brau E. El anclaje radicular para la reconstrucción coronaria de dientes desvitalizados. Rev Esp Estomatol 1986; 34:197-208.

Casanellas JM, Gil FX. Reconstrucción de dientes endodonciados mediante postes de fibras de carbono con matriz epóxido (Composipost7). Arch Odontoestomatol 1995 a; 11:487-501.

Casanellas JM, Gil FX. Aplicación de los plásticos reforzados con fibras para la reconstrucción de dientes endodonciados. Rev Odontoestomatol Esp 1995 b; 55:37-54.

Casanellas JM. Estudio sobre la retención de una espiga cilindrocónica comparando varios cementos y sistemas adhesivos entre sí (Tesis doctoral). Barcelona: Universidad de Barcelona, 1996.

Casanellas JM. Postes intrarradiculares. Funciones. Rev Eur Odontoestomatol 1997; 9:357-362.

Casanellas JM. Diente anterior endodonciado reconstruido con un poste intrarradicular, composite y corona jaquet de cerámica. Oper Dent Endod 1997; 3.

Casanellas JM, Navarro JL, Sánchez LA, Espías ÁF. Retención de un poste cilindrocónico. Estudio comparativo de seis cementos y dos formas de cementación distintas. Dentum 2004; 4(3):82-87.

Christensen GJ. Posts:necessary or unnecessary? J Am Dent Assoc 1996; 127:1522-1526.

Christensen GJ. When to use fillers, build-ups or posts and cores. J Am Dent Assoc 1996; 127:1397-1398.

Clinical Research Associates (CRA). Espigas y muñones. Estado actual de la técnica. CRA Newsletter 1990; 4(4).

Clinical Research Associates (CRA). Reconstrucciones coronales: Estado actual. CRA Newsletter 1991; 5(9).

Clinical Research Associates (CRA). Postes y muñones. Actualidad 92. CRA Newsletter 1993; 7(1).

Clinical Research Associates (CRA). Postes y muñones. Actualidad. CRA Newsletter 1999; 13(1).

Clinical Research Associates (CRA). Pernos.)Un alejamiento del metal? CRA Newsletter 2004; 18(7).

Dallari A, Mason P N, Rovatti L. Sistema Composipost (II) A D 1992;15(6).

Dewhirst RB, Fisher DW, Schillingburg HT. Dowel-core fabrication. J South Calif Dent Assoc 1969; 37:444-449.

Dickey DJ, Harris GZ, Lemon RR, Luebke RG. Effect of post space preparation on apical seal using sowent techniques and peeso reamers. J Endod 1982; 8:351.

Duret B, Reynaud M, Duret F. Un nouveau concept de reconstitution corono-radiculaire: Le Composipost (1). Le Chir-Dent de France 1990; 540:131-41.

Duret B, Reynaud M, Duret F. Un nouveau concept de reconstitution corono-radiculaire: Le Composipost (2). Le Chir-Dent de France 1990; 542:69-77.

Gil J, San Martín J A, Arellano A. Procedimientos restaurativos en dientes previamente tratados con endodoncia. Quintessence (Ed. Esp.) 1993; 6:642-650.

Gil FJ, Lerouge V, Casanellas JM, Planell JA. Comportamiento mecánico de los postes de fibras de carbono usados en la reconstrucción de dientes endodonciados. Arch Odontoestomatol 1998; 14:676-686.

Gutmann JL. Preparation of endodontically treated teeth to receive a post-core restoration. J Prosthet Dent 1977; 38:413-419.

Harster P, Casanellas JM, Rincón C. Tratamientos previos. En: Echeverria Cuenca. El manual de odontología. Barcelona: Masson-Salvat Odontología, 1995; 8:867-885.

Hirschfeld Z, Stern N. Post and core-the biomechanical aspect. Aust Dent J 1972; 17:467-468.

Hobkirk JA. The response of bone to carbon fibre reinforced carbon implants. En: Clinical applications of biomaterials. Chichester: Wiley J & Sons Ltd.; 1982; 109.

Hudis SI, Goldstein GR. Restoration of endodontically treated teeth: a review of the literature. J Prosthet Dent 1986; 55:33-42.

King PA, Setchell DJ. An in vitro evaluation of prototype CFRC prefabricated post developed for the restoration of pulpless teeth. J Oral Rehab 1990; 17:599-609.

Lovdahl PE, Dumont TD. A dowel-core tecnique for multi-rooted teeth. J Prosthet Dent 1972; 27:44-47.

Lovdahl PE, Nicholls JI. Pin retained amalgam cores vs. cast gold cores. J Prosthet Dent 1977; 38:507-514.

Lovell MJ. The bond between CFRC and restorative materials. M. Sc. Tesis. University of London; 1983.

Luethy H, Scherer P, Gaukler L. New materials in dentistry: Zirconia posts. The 1993 Monte Verita Conference on Biocompatible Material Systems (BMS), Oct 11-14. Ascona, Switzerland. 1993. Abstract n.º IV-2.

Malquarti G, Berruet RG, Bois D. Prosthetic use of carbon fiber-reinforced epoxy resin for esthetic crowns and fixed partial dentures. J Prosthet Dent 1990; 63:251-7.

Mc Donald AV, King PA, Setchell J. An in vitro study to compare impact fracture resistance of intact root-treated teeth. International Endodontic Journal 1990; 23:304-12.

Mc Cullock AJ. Extracción de obturaciones y cuerpos extraños de los conductos radiculares. Quintessence (Ed. Esp) 1995; 8:451-455.

Miller AW. Direct pattern technique for posts and cores. J Prosthet Dent 1978; 40:392-397.

Moyen B, Comtet JJ. Le point sur les materiaux carbones en chirurgie orthopedique. Lyon, France: Cong G.O.C.; 1980.

Padrós E y cols. Las principales ventajas de los postes de fibras de carbono. Rev. Act. Odontoestomat. Esp. 1996; 56:55-58.

Perel ML, Muroff FI. Clinical criteria for posts and cores. J Prosthet Dent 1972; 28:405-411.

Rivas P. Estudio sobre utilización y empleo del "Ceracap". Tiempo de Kalma 1997; (6):1-2.

Robbins JW. Guidelines for the restoration of endodontically treated teeth. J Am Dent Assoc 1990; 120:558-566.

Rosen H. Operative procedures on multilated endodontically treated teeth. J Pros

thet Dent 1961; 11:973-986.

Rovatti L, Mason PN, Dallari A. Valoración experimental del sistema Composipost. El Dentista Moderno 1993; 6.

Rovatti L, Mason PN, Dallari A. Sistema composipost. Técnica de utilización clínica. A D 1992; 15.

Rovatti L, Mason PN, Dallari A. Sistema Composipost (I). A D 1992;14(6).

Rovatti L, Mason PN, Dallari A. Il sistema Composipost. Perni endocanalari di terza generazione. Milano: Hippocrates Edizioni medico-Scientifiche S.r.l., 1999.

Rudo DN, Karbhari VM. Physical behaviors of fiber reinforcement as applied to tooth stabilization. Dental Clinics of North America 1999; 43:7-35.

Sapone J. Endodontic abutment prosthesis. J Prosthet Dent 1973; 29:210-216.

Sapone J, Lorencki SF. An endodontic prostodontic approach to internal tooth reinforcement. J Prosthet Dent 1981; 45:164-174.

Scotti R, Ferrari M. Pernos de Fibra. Bases teóricas y aplicaciones clínicas. Barcelona: Masson, SA, 2004.

Schillinburg HT, Fisher DW, Dewhirst RB. Restoration of endodontically treated posterior teeth. J Prosthet Dent 1970; 24:401-409.

Schillinburg HT, Hobo S, Whitsett LD. Fundamentos de prostodóncia fija. Chicago: Quintessence, 1981; 127-142.

Schillinburg HT, Kessler JC. Restoration of the endodontically treated tooth. Chicago: Quintessence, 1982.

Weine FS, Kahn H, Wax AH, Taylor GN. The use of standardized tapered plastic pins in post and core fabrication. J Prosthet Dent 1973; 29:542-548.

Weine, F.Terapéutica en Endodóncia.Barcelona: Salvat Editores, 1991; 685-730.

CAPÍTULO 6

CEMENTOS

J. M. CASANELLAS

Los **cementos dentales** (C) son materiales de resistencia relativamente baja; se usan en Odontología cuando esta propiedad no es un requisito fundamental. Muchos no se adhieren al esmalte y la dentina, otros sí. La mayoría se disuelven y erosionan en los líquidos bucales, lo que hace que se conviertan en materiales no permanentes.

Los cementos dentales tienen diversas indicaciones o utilidades (Phillips, 1976); se usan para cementar restauraciones coladas fijas y postes intrarradiculares, para cementar bandas ortodóncicas, también se usan como aislantes térmicos debajo de ciertas restauraciones, y para protección pulpar.

Es importante destacar que, para una gran mayoría de cementos, sus propiedades físicas dejan mucho que desear; por otra parte es imprescindible un buen manejo clínico, siguiendo escrupulosamente las instrucciones del fabricante.

El **agente cementante** tiene como misión aumentar la superficie de fricción entre el diente preparado y la restauración, aumentando así la retención de la misma, pero además debe evitar la penetración de elementos nocivos existentes en la cavidad bucal, que pueden ser el origen de alteraciones patológicas en las estructuras de soporte y en el diente pilar (Suárez y cols., 1994). Para cumplir con este último objetivo, el cemento debe rellenar perfectamente el espacio comprendido entre la línea de terminación de la preparación y el borde de la restauración, siendo, a su vez, este espacio mínimo para que el espesor de la película de cemento sea reducida y resista mejor la acción de los fluidos orales.

6.1. CLASIFICACIÓN Y REVISIÓN DE LOS CEMENTOS

Los cementos dentales se clasifican según su composición.

Los cementos dentales se pueden clasificar en 6 grupos (Suárez y cols., 1994):

- Cemento de fosfato de cinc.
- Cemento de silicofosfato de cinc.
- Cemento de óxido de cinc-eugenol.
- Cemento de policarboxilato de cinc.
- Cemento de ionómero de vidrio.
- Cemento de resina compuesta.

En la tabla adjunta (Tabla 6.1) se enumeran las principales características comparadas de los cementos dentales más empleados actualmente (CRA Newsletter, 1987; Burdairon, 1991; CRA Newsletter, 1991; CRA Newsletter, 1996).

Vamos a describir de forma más detallada sólo los cementos más importantes en la cementación de espigas; son los cementos de ionómero de vidrio, los cementos de fosfato de cinc y los cementos de resina.

6.2. CEMENTOS DE IONÓMERO DE VIDRIO

6.2.1. Definición e introducción

Los cementos de ionómero de vidrio (CIV) fueron introducidos por Wilson y Kent en 1971 (Wilson y Kent, 1971) y son conocidos habitualmente como **cementos ionómeros**. McLean (McLean, 1972) fue el principal introductor de este material, siendo presentado en el mercado con las siglas ASPA (Aluminio Silicato Poliacrílico).

Se usan principalmente, los del tipo I en prótesis fija (para cementados), y los del tipo II en odontología restauradora (para las lesiones cervicales y las erosiones de clase V).

Propiedad	Ionómetro de vidrio	Policarboxilato	Resina	Óxido de cinc Eugenol-Eba	Fosfato de cinc
Resistencia a la compresión (MPa)	150-215 Buena-excelente	55-127 Aceptable-buena	200 Excelente	70-105 Aceptable-buena	90-130 Buena
Resistencia a la tracción (MPa)	8-14 Buena-excelente	6-14 Buena	40 Excelente	4-5 Buena	5-7 Buena
Módulo de elasticidad (rigidez)	Bueno	Aceptable	Excelente	Aceptable	Bueno-excelente
Espesor de la pelicula (en μm)	25 Bueno	25-48 Bueno	20-30 Pobre	25-35 Bueno	I 25 / II 40 Bueno
Solubilidad (cuando ha fraguado) (en % en peso	0,4	0,04-0,08	0,13	0,04	0,05
Fluidez	Excelente	Aceptable-buena	Pobre aceptable	Buena	Buena
Reacción pulpar	Ninguna	Ninguna	Extrema	Ninguna	Moderada
Tiempo de fraguado	Rápido	Moderado	Variable	Moderado	Lento
Facilidad de uso	Aceptable (critica la mezcla)	Bueno	Bueno	Aceptable (pegajoso)	Bueno
Color	Aceptable	Aceptable	Excelente	Pobre (blanco)	Bueno (múltiples colores)
Frecuencia de uso clínico	Moderado	Moderado	Bajo, pero en aumento	Muy bajo	Moderado
Ventajas	Resistente Cariostático Alta fluidez	Rápido Baja respuesta pulpar	Resistente	Seda la pulpa Puede ser usado en campo húmedo	Resisitente
Inconvenientes	Sensibilidad	Fluidez baja	Irritación pulpar Gran espesor de capa	Solubilidad	Irritación pulpar Lento período de fraguado
Indicaciones	Uso general Grandes espacios edéntulos Personas con caries activas Postes	Uso general Dientes sensibles	Veeners de porcelana y onlays Prótesis retenidas por resinas Postes	Dientes sensibles Campo húmedo	Uso general grandes espacios edéntulos
Marcas comerciales	Fuji I® (GC Int'l) Ketac-Cem® (Espe) Zionomer® (Den Mat)	Durelon® (Premier) Liv Cenera® (GC Int'l)	C & B Metabond® (Parkell) Ultra-Bond® (Den-Mart) Panavia® (Kuraray) All-Bond C & B L Comp® (Bisco)	Opotow Alúmina EBA® (TeledyneGetz) Super EBA® (Bosworth)	Fleck's (Mizzy)

Tabla 6.1. *Comparación entre las propiedades principales de los cementos.*

Químicamente son poliacrilatos complejos o polialquenoatos de vidrio (polímeros iónicos) que resultan de una solución acuosa que contiene homopolímeros o copolímeros del ácido acrílico o de un ácido polialquenoico, sobre un silicato doble de aluminio y de calcio. Por tanto combinan las propiedades de los silicatos (fuerza, dureza, desprendimiento de flúor), con las propiedades del ácido poliacrílico (adhesión y biocompatibilidad).

Los ionómeros de vidrio son materiales de obturación con demostrada capacidad de unión a los tejidos duros dentarios (Hotz y cols., 1977). Esta unión es duradera, pero es poco intensa, del orden de 3-4 MPa para la dentina y de 5-6 MPa para el esmalte. Durante tiempo se ha preconizado el uso de los ionómeros de vidrio como base sobre la dentina expuesta, antes de colocar el composite. Sin embargo, actualmente con el uso creciente de adhesivos dentinarios se emplean menos como bases, pero siguen empleándose como cementos y como materiales de obturación.

6.2.2. Composición química de los cementos de ionómero de vidrio

Los cementos de ionómero de vidrio se desarrollaron a partir de una modificación de la composición del polvo empleada en los silicatos.

Los cementos de ionómero de vidrio son conocidos con el nombre de cementos de poliacrilato de vidrio y su base es agua. Consisten en un vidrio de aluminio y sílice con un alto contenido en fluoruro que interactiva con ácido polialquenoico. La preparación se efectúa por la mezcla de un polvo y de un líquido. La preparación del polvo se realiza fundiendo una mezcla de sílice (SiO_2) y alúmina (Al_2O_3) con un fundente basado en fluoruros, que normalmente es fluorita (CaF_2) y criolita ($Na_3\ AlF_6$). Esta fusión se hace a temperatura elevada (entre 1.200EC a 1.300EC). Después de efectuada la mezcla, ésta se enfría rápidamente. Posteriormente se tritura el material y se convierte en un polvo fino, de partículas del tamaño de 45 μm aproximadamente.

La composición de los cementos de ionómero de vidrio puede resumirse como sigue:

Base (polvo) + Ácido (líquido) = Sal (matriz)

— **Polvo:** es un silicato complejo de aluminio y de calcio. Contiene además fluoruro de calcio. La composición del polvo es la siguiente:

SiO_2 .....29%
Al_2O_3 .....17%
CaF_2.....34%
Na_3AlF_6 .....5%
AlF_3 .....5%
$AlPO_4$ 10%

— **Líquido:** es una solución acuosa de un homopolímero de ácido acrílico. A veces los fabricantes le añaden ácido itacónico, y/o ácido tartárico (que sirve como regulador del tiempo de fraguado). En ocasiones en lugar de ácido poliacrílico, se usa el ácido polimaleico. Otra forma de presentación frecuente consiste en liofilizar el ácido (que se congela y deseca) para incorporarlo al polvo; en estos casos el líquido es agua destilada. La composición del líquido es la siguiente:

Polímero de ácido acrílico – ácido itacónico 47,5%
Agua.....47,5%
Ácido tartárico 5,0%

Al mezclar el líquido con el polvo se produce una masa plástica que se endurece rápidamente, dando lugar al **fenómeno del fraguado**.

En la mezcla los protones hidratados (H^+) de los grupos COOH del líquido, penetran en las capas de la superficie de las partículas del polvo. Los cationes, especialmente Al y Ca, quedan desplazados por los protones; entonces el entramado aluminiosilicatado se degrada en un gel de sílice deshidratado.

Los iones liberados por el vidrio reaccionan con el líquido. El calcio lo hace de forma rápida, formando puentes de sal entre los grupos carboxilo con carga negativa y determina una matriz de policarboxilato de calcio que da al cemento su fraguado inicial.

Los iones de aluminio reaccionan más lentamente que los del calcio, y forman sales en la matriz de la combinación de policarboxilato de aluminio, produciéndose un endurecimiento progresivo hasta alcanzar el fraguado final.

Quedará al final un cemento, con una estructura interna formada por núcleos de vidrio, que en un 70% no han reaccionado más que en su superficie, englobados en una matriz de un gel de poliacrilato que los rodea.

6.2.3. Propiedades de los cementos de ionómero de vidrio

- ✓ Coeficiente de expansión térmica, parecida a la dentina: esta característica es una de las más importantes de los cementos de ionómero de vidrio. Al tener un comportamiento físico muy parecido a la dentina, en cuanto a módulo de elasticidad y coeficiente de expansión térmica, se pueden emplear como sustitutos de ella.
- ✓ Capacidad de liberar flúor (propiedad anticaries): los cementos de ionómero de vidrio tienen capacidad de intercambio iónico en la interfase del diente y producen la liberación de fluoruro como demuestran algunos trabajos clínicos (Maldonado y cols., 1978; Swartz y cols., 1984).
- ✓ Acción bacteriostática, al disminuir la concentración de Streptococcus mutans en los márgenes de la obturación.
- ✓ Ausencia de contracción de polimerización.
- ✓ Adherencia a esmalte y dentina: la adhesión se demostró "in vitro" (McLean y Wilson, 1977); posteriormente se comprobó que esta adhesión no disminuía con el tiempo (McCaghren y cols., 1990).

La capacidad de unión al substrato (esmalte o dentina) depende de la disponibilidad de cationes; así pues la unión a esmalte no plantea dificultades, ya que éste dispone de gran cantidad de iones calcio que promueven la unión. La adhesión a dentina está más comprometida, por la menor disponibilidad de iones calcio. Sin embargo esta unión se produce también gracias a la disponibilidad de iones $–NH_2$ y –COOH existentes en ella, así como a la presencia de cationes procedentes del vidrio por solubilización con el ácido poliacrílico.

Las uniones al esmalte logradas con los cementos de ionómero de vidrio alcanzan valores de unión de 40 Kg/cm^2 (o 3,8 MPa), mientras que a la dentina sólo llegan a valores de 30 Kg/cm^2 (o 2,4 MPa). La adhesión es comparable a la de ciertos adhesivos dentinarios (3–6 MPa).

Debe hacerse constatar que se pueden conseguir doblar los valores de adhesión si previamente se preparan las superficies del esmalte y la dentina mediante una limpieza con una solución del propio ácido poliacrílico a concentraciones que van desde el 25 al 40%.

- ✓ Buena compatibilidad (Tobias, 1978).
- ✓ Poca solubilidad a los fluidos orales después de fraguado.
- ✓ Resistencia a la compresión: al cabo de 24 horas la resistencia a la compresión no debe ser inferior a 65 MPa para los cementos tipo I y de 125 para los cementos tipo II.
- ✓ Resistencia a la tracción diametral al cabo de 24 horas no debe ser inferior a 6 MPa para los cementos de tipo I y de 10 MPa para los de tipo II.

La incorporación de partículas de metal en la estructura de los cementos de ionómero de vidrio ha mejorado varias de las propiedades mecánicas: se ha reforzado el ionómero añadiéndole polvo de metales nobles como la plata (Miracle Mix7, G-C Int.). Otro producto (Ketac Silver7, Espe), introduce el metal, gracias a la fusión de partículas de plata de 3,5 micras de tamaño y en un 40% en peso, con el polvo de vidrio del ionómero y posterior pulverizado de la unión, lo que se ha llamado "**Cermet**" (CERamic-METal) (McLean y Gasser, 1985).

6.2.4. Clasificación de los cementos de ionómero de vidrio

Una de las clasificaciones más aceptadas de los cementos de ionómero de vidrio es la de Wilson y McLean (1988):

TIPO I: CEMENTOS DE FIJACIÓN O SELLADORES:

Son los cementos de ionómero de vidrio usados para la cementación de coronas, puentes, incrustaciones, postes, etc. Ej. Ketac Cem® (Espe). Son cementos de baja viscosidad, fraguado rápido, técnica de dosificación y mezcla sencilla (relación polvo/líquido aproximadamente de 1,5:1), espesor final de película de 2,5 _m o menos y son radiopacos.

TIPO II: MATERIALES RESTAURATIVOS:

II/1 – Estética restauradora: son materiales usados para aplicaciones que requieran una restauración estética pero no deben recibir una carga oclusal excesiva (ej. Ketac-Fil7, Espe). Se usan sobre todo en clases V y erosiones cervicales.

II/2 – Restaurador reforzado (Cermet): son cementos que incorporan partículas de metal, generalmente plata (también en ocasiones se ha probado la incorporación de oro) para aumentar su resistencia, lo que les proporciona mayor resistencia a la compresión y a la tensión (ej. Ketac Silver7 (Espe)). Se ha recomendado su uso en los siguientes casos (McLean y Gasser, 1985): como sustituto de dentina debajo de restauraciones de amalgama, en clases I, en pequeñas clases II, en cavidades en que se usa la técnica de tunelización, en la reconstrucción de muñones debajo coronas, en dientes temporales y en sellados de fisuras.

TIPO III: CEMENTOS PROTECTORES (IONÓMEROS DE RESINA):

Se usan como bases o fondos de cavidades. Son fotopolimerizables (ej. Vitrebond®). La fotopolimerización se consigue añadiendo radicales metacrilato (HEMA) a la estructura del ionómero y un fotoactivador, por ello se han llamado **ionómeros de resina.** Sus principales ventajas son rapidez de fraguado (comparable a las resinas), unión a dentina, desprendimiento de flúor, unión a adhesivos dentinarios y a resinas (gracias a los radicales libres de metacrilato).

6.2.5. Manejo clínico

- — Deben seguirse minuciosamente las instrucciones del fabricante.
- — Debe respetarse la dosificación polvo - líquido (3 g/ml para una restauración; 1,5 g/ml para un cementado).
- — Usar el dique de goma para evitar cualquier contacto precoz o contaminación por saliva o humedad. El aislamiento de humedad se mantendrá durante los 10 a 15 primeros minutos.
- — Para aumentar la adhesión se recomienda previamente grabar con ácido polacrílico (esmalte y dentina) al 40% durante 10 segundos y lavar con agua durante 30 segundos.
- — Proteger la obturación con un barniz después del endurecimiento.
- — El pulido deberá diferirse hasta pasadas 24 horas.

6.2.6. Indicaciones de los cementos de ionómero de vidrio

Los cementos de ionómero de vidrio pueden utilizarse en las siguientes situaciones:

- — Como material de restauración:
  - Cavidades de clase V.
  - Caries de molares temporales.

- Reparación de márgenes defectuosos en restauraciones de clase II.
- Sellado de fisuras.
- Algunos autores (Taleghani y Leinfelder, 1988) describen la efectividad de los Cermets como material restaurador de muñones (con o sin poste), en dientes en que quede suficiente estructura coronal y debajo de restauraciones coladas.

— Como cemento protector, es decir como sustituto de dentina (McLean y Gasser, 1985; Fabra, 1990): se puede usar debajo de las restauraciones de amalgama o composite.
— Para cementar coronas, puentes, incrustaciones y postes intrarradiculares. Para cementar postes, algunos autores (Casanellas, 1996; Casanellas y cols., 2004) comprobaron que los ionómeros de vidrio era superiores a otros tipos de cementos, si se introducían con un léntulo en el interior del conducto.

6.2.7. Contraindicaciones de los cementos de ionómero de vidrio

Los cementos de ionómero de vidrio están contraindicados en las siguientes situaciones:

— En grandes áreas de esmalte vestibular visible, por ser menos estético que las resinas compuestas.
— En zonas sometidas a tensión (o estrés) y a grandes fuerzas oclusales, por ser menos resistentes a la compresión que la amalgama.

6.3. CEMENTOS DE FOSFATO DE CINC

6.3.1. Definición e introducción

Los cementos de fosfato de cinc se llaman frecuentemente cementos de oxifosfato. Probablemente sean uno de los cementos más usados hasta la fecha. Fueron introducidos en 1879 y al aprobarse en 1935 la especificación nº 8 de la A.D.A., se reguló su uso en Odontología.

Su composición está formada básicamente por el óxido de cinc (polvo) y el ácido ortofosfórico (líquido).

6.3.2. Composición química de los cementos de fosfato de cinc

La preparación se realiza mediante la mezcla de un polvo y un líquido.

— **Polvo:** es de color amarillo. Está constituido principalmente (a veces únicamente) por óxido de cinc, previamente calcinado a 1.200ºC.

Su composición exacta es variable, según el fabricante. Como ejemplo presentamos la siguiente fórmula:

Óxido de cinc (ZnO) .....88,0 g
Óxido de magnesio (magnesia: MgO) .....9,4 g
Óxido de silicio (sílice: SiO_2) .....0,8 g
Óxido de bismuto (Bi_2O_3) .....1,8 g

Todas estas sustancias son mezcladas, calentadas a alta temperatura, calcinadas, enfriadas, molidas y, por último, tamizadas antes de constituir el polvo comercial. Esta operación, basada en el principio de la difusión a temperatura elevada, disminuye la reactividad del polvo.

En ocasiones se añade al polvo sales de plata u óxidos de cobre para conferirle propiedades antisépticas. El pH bastante ácido del cemento de oxifosfato, inferior a 5,8, podría dañar la vitalidad de la pulpa.

— **Líquido:** es incoloro. Está constituido principalmente por ácido ortofosfórico.

También su composición exacta es variable, dependiendo de cada fabricante. Un ejemplo de la fórmula del líquido es la siguiente:

Ácido ortofosfórico.....54,7 g
Agua.....30,5 g
Ortofosfato de aluminio.....14,8 g

En esta fórmula el ortofosfato de aluminio retarda el fraguado, y el agua permite la disociación iónica del ácido.

Cuando se añade el polvo al líquido, se produce una masa cremosa que se endurece en poco tiempo dando lugar al **fenómeno del fraguado.**

Se admite que el fraguado se produce debido a la formación de cristales insolubles de hidratos de ortofosfatos primarios, secundarios y terciarios de cinc, como muestran las reacciones:

$$ZnO + 2\ H_3PO_4 \text{ —— } Zn\ (H_2PO_4)_2\ .H_2O \downarrow$$
$$ZnO + H_3PO_4 + 2\ H_2O \text{ —— } Zn\ HPO_4\ .3H_2O \downarrow$$
$$3\ ZnO + 2\ H_3PO_4 + H_2O \text{ —— } Zn_3\ (PO_4)_2\ .4H_2O \downarrow$$

Las reacciones que se desencadenan son altamente exotérmicas (la temperatura puede aumentar de 4 a 10ºC). Sin embargo, la reacción no es total, puesto que el producto final contiene óxido de cinc y ácido fosfórico no combinado.

El tiempo de fraguado varia según el tipo de cemento de fosfato de cinc, y es de:

— Cemento de Tipo I: menor a 2 minutos 30 segundos.
— Cemento de Tipo II: entre 4 minutos 30 segundos y 8 minutos 30 segundos.

Hay diversos **factores que pueden alterar el tiempo de fraguado:**

a) Factores físicos:
— Temperatura: al disminuir la temperatura el tiempo de fraguado aumenta.

- — Tamaño de los granos de polvo: cuando el grosor de los granos aumenta también aumenta el tiempo de fraguado.
- — Proporción de agua en el líquido: cuando la proporción de agua disminuye el tiempo de fraguado aumenta.
- — Relación polvo - líquido: al aumentar el líquido el tiempo de fraguado aumenta. También se ha comprobado que al aumentar el líquido disminuye la capacidad de adhesión (Wacker y Tjan, 1988).
- — Velocidad de incorporación del polvo al líquido: cuando la velocidad disminuye el tiempo de fraguado aumenta.
- — Tiempo de espatulación: aumenta el tiempo de fraguado al aumentar el tiempo de espatulación.

b) Factores químicos retardadores: existen sustancias que aumentan el tiempo de fraguado. Son sustancias ionizables en el líquido que intervienen en las reacciones de fraguado. Pueden ser óxidos metálicos introducidos en el polvo, o bien ortofosfatos introducidos en el líquido.

6.3.3. Propiedades de los cementos de fosfato de cinc

ESTRUCTURA: al producirse la reacción química de fraguado, sólo se transforma en ortofosfato la periferia de ciertos granos del óxido de cinc. Por ello se produce una estructura "compuesta", en la que la "matriz" es una red cristalina (hidratos de ortofosfato), mientras que el "relleno" son partículas de óxido de cinc que han reaccionado de forma incompleta, quedando aprisionadas. Todo esto ocasiona que la estructura de este cemento no sea compacta, sino más bien porosa.

SOLUBILIDAD: según normas de la A.D.A. (Asociación Dental Americana), la solubilidad en agua destilada, estimada por pérdida de peso relativo en 24 horas, debe ser inferior a 2 mg de fosfato por gramo de cemento.

PH: el pH es variable. Tres minutos después de la mezcla es de 3,5. Después del fraguado aumenta y alcanza 5,9 al cabo de una hora. A las 24 horas es de 6,6. A lo largo del tiempo el pH se estabiliza a 6,9.

VARIACIÓN DEL VOLUMEN SIMULTÁNEO Y CONSECUTIVO AL FRAGUADO: durante el fraguado se produce una contracción (de 5 a 7μm).

CONDUCTIVIDADES TÉRMICA Y ELÉCTRICA: la conductividad térmica es baja, lo que hace que estos cementos sean buenos aislantes. En cuanto a la conductividad eléctrica es pequeña en medio seco, pero aumenta en medio húmedo.

DUREZA: antes del fraguado es blanda, pero después se transforma en un cemento duro. La dureza Knoop es de 40 después de 24 horas y de 60 después de 7 días (por tanto ligeramente inferior al de la dentina que es de 65 y muy inferior a la del esmalte que es de 300 aproximadamente).

RESISTENCIA A LA COMPRESIÓN: la resistencia a la compresión (según normas de la A.D.A.) medida sobre cilindros de consistencia estándar, mantenidos a 37ºC durante una hora y a continuación sumergidos en agua destilada a la misma temperatura durante 23 horas, no debe ser inferior a 70 MPa (715 Kgf/cm^2)/24 horas, después de terminar la mezcla.

La resistencia a la compresión aumenta con el tiempo, y con la proporción de polvo. Se considera que el valor de la resistencia a la compresión del cemento de fosfato de cinc es más que suficiente para resistir la presión de condensación de la amalgama.

ESPESOR DE LA CAPA: según las normas de la A.D.A. el espesor de la película de un cemento de consistencia estándar no deberá exceder de 25 _m para los del tipo I y de 40 _m para los del tipo II.

ADHERENCIA: se determina mediante una prueba de resistencia al arrancamiento de una cápsula provista exteriormente de un anillo y rellena en su interior de cemento de consistencia estándar.

Los cementos de fosfato de cinc no tienen una verdadera adherencia (cohesión por interacciones moleculares entre el diente y el cemento), pero sí una seudoadherencia (cohesión por interacciones mecánicas debidas a las irregularidades de la superficie).

ACCIÓN DEL GAS CARBÓNICO: el gas carbónico atmosférico puede interaccionar con el óxido de cinc del polvo produciendo un carbonato de cinc, si el cemento no se ha guardado herméticamente. A consecuencia de ello no se realizará un fraguado homogéneo y el cemento sufrirá una desagregación parcial.

CORROSIÓN: la cantidad de fosfato disuelta en 24 horas en una solución tipo de discos - probeta de cemento de consistencia estándar sumergidos en una solución especial para tal fin, no debe sobrepasar los 2 mg/g.

PROPIEDAD GERMICIDA: el poder antiséptico de este cemento se debe al exceso de ácido inicial (pH = 1,6).

PROPIEDAD IRRITATIVA: como casi todos los biomateriales de obturación puede producir reacciones tisulares una semana después de su colocación. El pH tan bajo del cemento hace que a los tres días se produzca un daño pulpar localizado entre moderado y severo, pero la pulpa tiene la capacidad de reparación al cabo de unas semanas (entre 5 y 8 semanas).

PROPIEDAD NECROSANTE: la acción necrosante es muy rara. Sobre el diente vivo se recomienda colocar un barniz protector bajo el cemento (Brännström y Nyborg, 1977).

6.3.4. Clasificación de los cementos de fosfato de cinc

Los cementos de fosfato de cinc se dividen en dos grandes grupos (Burdarion, 1991):

— Cemento Tipo I o de grano fino (ejemplo cemento Fleck's®): se emplean para cementado de colados de precisión.
— Cemento Tipo II o de grano medio (ejemplo cemento Fortex®): se emplean para los demás usos.

6.3.5. Manejo clínico de los cementos de fosfato de cinc

Para usar correctamente los cementos de fosfato de cinc es imprescindible lo siguiente:

— Utilizar instrumental adecuado: loseta gruesa de vidrio y espátula de acero inoxidable.
— Agitar los frascos del líquido y el polvo para homogeneizar el material, antes de usarlo.
— Seguir rigurosamente las instrucciones del fabricante.
— Realizar la mezcla sobre una loseta, enfriada a 10ºC, e ir añadiendo sucesivamente el polvo cada 5-10 segundos, durante un minuto y medio como máximo.
— Secar la región del diente a tratar, evitando el contacto con la saliva.
— El cemento debe tener una consistencia correcta: para realizar un cementado de prótesis fija el cemento debe poder fluir de la espátula; para usarlo como fondo de cavidad la consistencia debe ser más cremosa. El tiempo de trabajo es de 2 minutos como máximo.
— Si se observa evaporación de parte del líquido (dando lugar a un depósito de cristales), el frasco deberá desecharse.
— Deberán cerrarse herméticamente los frascos de polvo y líquido, después de haber sido utilizados.
— No usar la última quinta parte del líquido (que es un exceso previsto del fabricante), puesto que puede alterar las propiedades de la mezcla del cemento.
— Es mejor usar las marcas comerciales de cemento, en las que la mezcla se realiza mediante cápsulas predosificadas.

6.3.6. Indicaciones de los cementos de fosfato de cinc

— Para cementar coronas, puentes, incrustaciones y postes intrarradiculares.
— Como fondo de cavidades.
— Obturaciones temporales.
— Cementado de bandas ortodóncicas.

6.4. CEMENTOS DE RESINA

6.4.1. Definición e introducción

Los cementos de resina son muy parecidos, en cuanto a composición, a los materiales de restauración de resina, pero contienen menos relleno inorgánico con el fin de ser menos viscosos. Sin embargo la disminución en el contenido de la masa de relleno aumenta las posibilidades de desgaste o degradación.

El uso de los cementos de resina ha aumentado en los últimos años, fruto de varias técnicas nuevas y de la aceptación creciente de las resinas como cemento rutinario. Hoy día se utilizan para diversos usos (CRA Newsletter, 1990; CRA Newsletter, 1993), por ejemplo: la adhesión de veneers de porcelana, la adhesión de inlays y onlays de cerámica o de resina, el cementado de restauraciones de metal, porcelana–metal y prótesis fija, la adhesión de metal en puentes tipo "Maryland", etc.

6.4.2. Composición química y clasificación de los cementos de resina

Los cementos de resina se pueden clasificar atendiendo a diversos factores (Padrós y cols., 1992; CRA Newsletter, 1993):

1.– CLASIFICACIÓN DE LOS CEMENTOS DE RESINA SEGÚN SU POLIMERIZACIÓN:

Autopolimerizables. Los cementos de resina autopolimerizables necesitan una reacción química que inicie la reacción de endurecimiento. Se usaran bajo coronas opacas de cerámica o de metal. Ej. C&B Metabond® (Parkell), Panavia® (J.Morita), Resiment® (Septodont, Inc).

Fotopolimerizables. La luz visible estimula la reacción catalítica de los activadores y finalmente se produce la polimerización de la resina. Las ventajas principales son la estabilidad de color y la elección del inicio del endurecimiento. Ej. Indirect Porcelain System® (3 M), Insure® (Cosmedent), Mirage FLC® (Chameleon), Porcelite® (Kerr).

Duales. Estos cementos son de elección en los casos en que la luz no pueda acceder totalmente (ej. coronas translúcidas o incrustaciones de espesor mayor a 2 mm.). Ej. Dual Cement® (Ivoclar-Vivadent), Imperva Dual® (Shofu), Porcelite Dual Cure® (Kerr), Sono-Cem® (Espe-Premier), Ultra-bond® (Den-Mat).

2.– CLASIFICACIÓN DE LOS CEMENTOS DE RESINA SEGÚN EL TIPO DE RELLENO:

Los rellenos de los cementos son los mismos que los empleados en las resinas de obturaciones, pero están en menor porcentaje, a fin de conseguir menos

viscosidad y permitir la adaptación adecuada de las restauraciones. Según el tipo de relleno los cementos de resina se clasifican en:

Microrrellenos. Contienen dióxido de silicona. El dióxido de silicona proporciona bajo desgaste y gran pulido. Ej. Dual Cement® (Ivoclar-Vivadent).

Híbridos. Contienen partículas cerámicas y dióxido de silicona. La adición de relleno cerámico aumenta su resistencia y disminuye la expansión y contracción. Son la mayoría de cementos de resina actuales.

3.– CLASIFICACIÓN DE LOS CEMENTOS DE RESINA SEGÚN LLEVEN INCORPORADO SU PROPIO MECANISMO DE ADHESIÓN DENTINARIA O NO:

Con adhesión dentinaria. Ejemplos:

- Amalgambond® (Parkell), que contiene HEMA (-2 Hidroxietil metacrilato), 4-META (4-Meta criloxietil trimetílico) y MMA (Metil metacrilato) que se catalizan con el TBB (Tri-butilborano).
- Metabond® (Parkell), que contiene 4-META, MMA, TBB, y polimetilmetacrilato en polvo (que le confiere cuerpo al cemento).

Sin adhesión dentinaria. La unión se establece con el esmalte grabado o bien con el adhesivo dentinario que se ha aplicado previamente a la dentina expuesta. Ejemplos:

- F-21® (Sabra), que es un Biopoliéster con óxido de zinc.
- Ultrabond® (Den-mat), que es un composite fluido híbrido.
- Dual® (Ivoclar-Vivadent), que es un composite fluido de microrrelleno.
- Panavia® (Kuraray), que es un éster fosfórico de Bis-GMA (2 Glicidil-dimetacrilato).

6.4.3. Propiedades de los cementos de resina

— Los cementos de resina adhieren a los metales mucho mejor que los cementos clásicos; los metales no nobles ofrecen los mejores resultados de retención, con diferencias notables sobre los seminobles y sobre los metales nobles.
— Los cementos de resina que contiene moléculas derivadas del 4-meta (ej. Metabond7) se adhieren a la dentina.
— Los cementos de resina que contienen sólo moléculas derivadas del Bis-GMA (ej. Panavia7) se unen únicamente con el esmalte. Para adherirse a la dentina necesitan de los adhesivos dentinarios.
— Se unen a los materiales de reconstrucción (composites y amalgamas adhesivas).
— Proporcionan una gran retención, de forma que en el caso de tener que extraer un poste, hay gran riesgo de fracturar la raíz.
— Son muy sensibles a la técnica de cementación (son de difícil manejo).
— Se debe grabar el interior del conducto radicular y se deben usar los primers de los adhesivos, para aumentar la retención de la espiga.

6.4.4. Manejo clínico de los cementos de resina

— Los cementos temporales que contienen eugenol no se deben utilizar antes de la cementación final con cementos de resina. Sin embargo según algunas investigaciones (CRA Newsletter, 1992) no hay problema alguno si los provisionales llevan puestos 2 semanas o más, o bien si las preparaciones dentales se limpian muy a fondo con polvo de piedra pómez antes de proceder al cementado.
— El diente tallado debe limpiarse con polvo de piedra pómez inmediatamente después de la remoción de las restauraciones provisionales. Además la placa, saliva, sangre o cemento temporal pueden impedir una adhesión adecuada y originar sensibilidad después de la cementación.
— Es importante hidratar las preparaciones dentarias antes de iniciarse la cementación. Sin embargo inmediatamente antes de cementar se usaran rollos de algodón u otros métodos para controlar la saliva (aislamiento relativo).
— Preparación y limpieza de la parte interna de la corona:

- Corona de cerámica. Después de probar la corona, se grabará la cara interna de la corona con ácido fosfórico al 30-40% durante 10-15 segundos; después se lavará y secará. Seguidamente se aplicará una capa de Silano en el interior de la corona.
- Corona de metal. Chorrear el interior de la corona con óxido de aluminio.

— Grabado: de esmalte (con gel de ácido fosfórico al 37%), o de esmalte y dentina simultáneamente (con ácido de baja concentración, por ej. ácido fosfórico al 10%, como es el caso del All-Bond 27 de Bisco).
— Preparación dentinaria: el usar cuidadosamente un buen adhesivo dentinario es un paso muy importante para conseguir un buen sellado, que evite la sensibilidad postoperatoria, y para conseguir la adhesión dentinaria.
— Selección del cemento de resina: depende del tipo de corona a cementar y de la cantidad de cemento que pueda transparentar. Para coronas de cerámica translúcidas deben usarse cementos de resina del color adecuado y pueden ser de polimerización dual. Para coronas de cerámica opaca el color del cemento no es importante y se usaran cementos de autopolimerización.
— La comprobación oclusal y el ajuste final se harán después de la cementación, porque las coronas de cerámica

adquieren mayor resistencia a las fracturas una vez adheridas a la estructura dental.

6.4.5. Indicaciones de los cementos de resina

— Coronas y prótesis fijas de todo tipo: algunos autores recomiendan su uso rutinario en todas las situaciones clínicas, por su alta resistencia y retención, y baja solubilidad. Sin embargo, los cementos de resina adhieren tanto que a veces es muy difícil o imposible levantar una corona o prótesis fija.
— Coronas de cerámica o de resina: las coronas de cerámica sola (coronas jacket de cerámica sin metal) o de resina deben cementarse con cementos de resina para que obtengan una adecuada resistencia. Las coronas de cerámica opacas requieren un cemento autopolimerizable, mientras que las coronas translúcidas, pueden ser cementadas con un cemento dual.
— Coronas o prótesis fijas que requieran gran retención: en casos en que interese una gran adhesión los cementos de resina son de primera elección.
— Incrustaciones de cerámica o resina: en estos casos son necesarios los cementos de resina para obtener las propiedades óptimas de resistencia.
— Incrustaciones de oro: pueden estar indicados los cementos de resina en las incrustaciones de aleaciones de oro en personas con medio oral ácido y problemas de solubilidad.
— Cementado de pernos: los cementos de resina están indicados cuando se necesite gran resistencia. Debe tenerse en cuenta que si usamos cementos de resina para cementar pernos no deberían emplearse cementos selladores de endodoncia que contengan eugenol.
— Carillas de cerámica o de resina: en estos casos también son necesarios los cementos de resina. Pueden usarse los fotopolimerizables o los de polimerización dual.
— Prótesis sobre implantes (pilar del implante): los cementos de resina están muy indicados en prótesis sobre implantes (cuando hay que cementar metal con metal, por ej. cementación de una prótesis al pilar del implante), por su capacidad de unión al metal chorreado.

6.5 TÉCNICA DE CEMENTADO

Los factores que pueden producir un asiento incompleto de las restauraciones son básicamente (Suárez y cols., 1994): el aumento de la presión hidráulica durante el cementado, la cantidad y el espesor de la capa del agente cementante, y el lugar de aplicación del mismo.

1.– AUMENTO DE LA PRESIÓN HIDRÁULICA

El aumento de la presión hidráulica que se genera en la zona oclusal de las restauraciones de prótesis fija (incrustaciones, coronas y puentes) debido al cemento, o en las paredes del interior del conducto radicular de los postes intrarradiculares, durante el proceso de inserción y fijación, puede provocar un mal ajuste y una excesiva tensión (o estrés). En el caso de los postes intrarradiculares este excesiva presión sobre las paredes puede ocasionar la fractura radicular a corto o largo plazo, accidente que es el más grave de todos puesto que exige la extracción del diente.

Para disminuir este problema se han ideado diversas técnicas:

- Se pensó, primero, en realizar vías de escape del cemento mediante orificios oclusales o axiales en las restauraciones (Webb y cols., 1983). Con este sistema se conseguía un mejor asentamiento de las restauraciones, pero el problema se planteaba a la hora de sellar perfectamente dicho orificio y el riesgo subsiguiente de microfiltraciones.
- Otra de las técnicas propuestas es la creación de unas rieleras o canales de escape en las paredes axiales de la preparación o de la restauración, que faciliten la salida del cemento y por tanto disminuyan la presión hidráulica (Standlee y cols., 1972; Webb y cols., 1983). En el caso de los postes intrarradiculares, algunos incorporan un canal a lo largo de su porción radicular.
- Para las restauraciones protésicas tipo incrustaciones, coronas o puentes, el método más utilizado en la actualidad es la aplicación de espaciadores sobre el troquel de trabajo, previamente al encerado del muñón. El alivio interno debe oscilar entre 20 y 40 _m (Assif y cols., 1988). Este espacio interno palia el espesor de la capa interna de cemento y las rugosidades existentes en la superficie de la preparación, así como compensar las distorsiones del troquel, el patrón de cera, el colado y el revestimiento.

2.– CANTIDAD Y ESPESOR DE LA CAPA DEL AGENTE CEMENTANTE

Según las normas de la A.D.A. el espesor de la película de un cemento de consistencia estándar no deberá exceder de 25 μm para los del tipo I y de 40 μm para los del tipo II, pero pueden existir discrepancias marginales de alrededor de 140 μm de promedio.

El espesor de la película de cemento puede verse influenciado por diversos factores: el tipo de agente cementante, la relación polvo–líquido del cemento, la presión del cemento, la duración del cementado, las dimensiones de la preparación, el espaciador y el relieve de la superficie interna de la preparación (Gavelis y cols., 1981).

3.– LUGAR DE APLICACIÓN DEL AGENTE CEMENTANTE

En general el cemento se aplica en el interior de la restauración o bien en el interior de la restauración y sobre la preparación.

Según Ishikiriana y cols. (1981), para evitar las discrepancias marginales que se producen en el cementado, es aconsejable depositar el agente cementante en la cara interna de las restauraciones, ya que de esta forma se obtiene un mejor control sobre el espesor de aquél.

Pero Assif y cols. (1988) demostraron que los mejores resultados sobre el ajuste marginal se obtenían cuando se aplicaba el cemento directamente sobre la preparación; en este caso el cemento era empujado hacia oclusal a medida que la restauración progresaba apicalmente.

En el caso de los pernos intrarradiculares el cemento puede aplicarse sobre el poste, dentro del conducto radicular, o bien en ambos lugares a la vez. Sin embargo en el caso de los cementos de resina, la aplicación del agente cementante en el interior del conducto puede dificultar el asentamiento del perno por la posibilidad de su polimerización prematura. Por este motivo cuando se usan este tipo de cementos conviene colocar cemento únicamente sobre el poste.

6.6 CONCLUSIONES DE LOS CEMENTOS PARA POSTES

Los cementos de fosfato de cinc, de ionómero de vidrio y de policarboxilato son considerados cementos clásicos. El cemento de policarboxilato es menos usado que los demás. El cemento de ionómero de vidrio adhiere al interior del conducto radicular aunque éste no haya sido grabado, lo que hace que sea hasta la fecha uno de los mejores cementos para pernos y uno de los más usados.

Sin embargo, las mejores constantes introducidas en los adhesivos dentinarios y el hecho de poder grabar o tratar la dentina del interior del conducto radicular para aumentar la retención, hace que actualmente los cementos de resina sean cada vez más usados.

Los últimos estudios realizados (Goldman y cols., 1984 c), en los que se comparan distintos tipos de cementos para la cementación de postes prefabricados, parecen concluir que los cementos de resina son los que proporcionan mayor retención al poste. La aplicación del cemento en el interior del conducto se puede hacer de la siguiente forma: con un léntulo a baja velocidad se introducirá el cemento en el interior del conducto en el caso de los cementos clásicos (oxifosfato de cinc, ionómero de vidrio), pero sólo embadurnaremos el poste sin introducir cemento en el interior cuando usemos cementos de resina (puesto que podría polimerizar en el interior del conducto). Además, para aumentar la adhesión del cemento a las espigas, hay fabricantes que graban el perno mediante un **chorreado** de su superficie.

Es posible producir demasiada **tensión (o estrés)** dentro del conducto durante la cementación del perno, lo que podría facilitar su fractura. Para evitar esta excesiva presión sobre las paredes del conducto, algunas espigas incorporan un **canal o vía de escape** (Standlee y cols., 1972) a lo largo de su porción radicular para la salida del cemento. En el caso de las espigas roscadas, hoy en desuso, se aconseja atornillarlas con suavidad hasta el tope máximo y entonces desatornillarlas 1/4 de vuelta para evitar excesiva presión.

La elección de un agente cementante u otro no parece tener un efecto muy relevante sobre la retención del poste (Chapman y cols., 1985; Hanson y Caputo, 1974). Pero si el poste tiene una mala adaptación a las paredes del conducto, el tipo de cemento escogido es mucho más importante (Assif y Bleicher, 1986; Ben-Amar y cols., 1986)

6.7. BIBLIOGRAFÍA

Assif D, Bleicher S. Retention of serrated endodontic posts with a composite luting agent: Effect of cement thickness. J Prosthet Dent 1986; 56:689-691.

Assif D, Rimer Y, Aviv I. El flujo del cemento de fosfato de cinc bajo una restauración de recubrimiento total y su efecto en la adaptación marginal según donde se localice la aplicación del cemento. Quintessence (Ed Esp) 1988; 1:26-34.

Ben-Amar A, Gontar G, Fitzig S, Urstein M, Liberman R. Retention of prefabricated posts with dental adhesive and com-posite. J Prosthet Dent 1986; 56:681-684.

Brännström M, Nyborg H. Pulpar reaction to polycarboxylate and zinc phosphate cements used with inlays in deep cavity preparations. J Am Dent Assoc 1977; 94:308.

Burdairon G. Manual de biomateriales dentarios. Barcelona: Editorial Masson 1991.

Casanellas JM. Estudio sobre la retención de una espiga cilindrocónica comparando varios cementos y sistemas adhesivos entre sí (Tesis doctoral). Barcelona: Universidad de Barcelona, 1996.

Casanellas JM, Navarro JL, Espías A. Cementos de ionómero de vidrio. A propósito del cemento Ketac-Cem7 (Espe). Av Odontoestomatol 1999; 15:445-51.

Casanellas JM, Navarro JL, Sánchez LA, Espías ÁF. Retención de un poste cilindrocónico. Estudio comparativo de seis cementos y dos formas de cementación distintas. Dentum 2004; 4(3):82-87.

Clinical Research Associates (CRA). Revisión de los cementos. CRA Newsletter 1987; 1(10).

Clinical Research Associates (CRA). Cementos de resina. CRA Newsletter 1990; 4(1).

Clinical Research Associates (CRA). Cementos para prótesis fija. Actualización 1991. CRA Newsletter 1991; 5(6).

Clinical Research Associates (CRA). Cementación de coronas de cerámica o de metal con cementos de resina. CRA Newsletter 1992; 6(3).

Clinical Research Associates (CRA). Cementos de resina. Actualización 1993. CRA Newsletter 1993; 7(7).

Clinical Research Associates (CRA). Cemento para prótesis fija-Actualidad 1996. CRA Newsletter 1996; 10(4).

Chapman KW, Worley JL, Fraunhofer JA. Retention of prefabricated posts by cement and resins. J Prosthet Dent 1985; 54:649-652.

Fabra H. El ionómero como sustitutivo de la dentina perdida en odontología conservadora. Rev Eur Odontoestomatol 1990; 2:335-344.

Gavelis JR, Morency JD, Riley ED, Sozio RB. The effect of various finish line preparations on the marginal seal and occlusal seal of full crown preparations. J Prosthet Dent 1981; 45:138-145.

Goldman M, De Vitre R, Pier M. Effect of the dentin smeared layer on tensile strength of cemented posts. J Prosthet Dent. 1984 c; 52:485-488.

Hanson EC, Caputo AA. Cementing mediums and retentive characteris-tics of dowels. J Prosthet Dent 1974; 32:551-557.

Hotz P, Mc Lean JW, Sced I, Wilson AD. The bonding of glass ionometer cements to metal and tooth substrates. Br Dent J 1977; 142:41-47.

Ishikiriana, Freitas J, Fonterrade D et al. Influence of some factors of the fit of cemented crowns. J Prosthet Dent 1981; 45:400-404.

Maldonado A, Swartz ML, Phillips RW. An in vitro study of certain properties of a glass ionomer cement. J Am Dent Assoc 1978; 96:785-791.

McCaghren RA, Retief DH, Bradley EL, Denys FR. Shear bond strength of light cured glass ionomer to enamel and dentin. J Dent Res 1990; 69:40-45.

McLean JW. Polycarboxylate cements. Five years experience in general practise. Br Dent J 1972; 132:139.

McLean JW, Gasser O. Glass-cermet cements. Quint Int 1985; 16:333-343.

McLean JW, Wilson A. The clinical development of the glass ionomer cement. II. Some clinical applications. Am St Dent J 1977; 22:120.

Padrós E,Padrós J L, Serrat A, Padrós E. Los enigmas de los adhesivos dentinarios. Arch Odontoestomatol 1992; 8:63-77.

Phillips RW. La ciencia de los materiales dentales de Skinner. México: Interam-er-icana, 1976.

Standlee JP, Caputo AA, Collard EW, Pollack MH. Analysis of stress distribution of endodontic posts. Oral Surg 1972; 33:952-960.

Suárez MJ, López JF, Salido MP, Del Río F. Factores a con-siderar en el cementado de las restauraciones de prótesis fija. Rev Eur Odontoestomatol 1994; 6:335-340.

Swartz M, Phillips R, Clark H. Long-term F release from glass ionomer cements. J Dent Res 1984; 63:158-160.

Taleghani M, Leinfelder KF. Evaluation of a new glass ionomer cement with silver as a core buildup under a cast res-toration. Quintessence Int 1988; 19:19-24.

Tobias R. Pulpal response to glass ionomer cement. Br Dent J 1978; 144:139.

Webb EL, Murray HV, Holland GA et al. Effects of preparation relief and frow channels on secting full coverage castings during cementation. J Prosthet Dent 1983; 49:777.

Wilson AD, Kent BE. The glass-ionomer cement, a new traslucent dental filling material. J Appl Chem Biotechnol 1971; 21:313.

CAPÍTULO 7

MATERIALES DIRECTOS USADOS PARA LA RECONSTRUCCIÓN DE DIENTES ENDODONCIADOS

J. M. CASANELLAS

7.1. AISLAMIENTO DEL CAMPO OPERATORIO

Es muy importante efectuar un buen aislamiento del campo operatorio con dique de goma, aunque en esta especialidad no siempre es posible. Además cuando reconstruimos dientes muy destruidos por caries, en que falta la mayor parte de la corona, se hace difícil colocar grapas ("**clamps**") que no dificulten la reconstrucción. Incluso una grapa muy apretada sobre un diente muy destruido, con paredes muy débiles, puede ser el elemento que provoque la fractura del diente. Por ello el aislamiento del campo operatorio, en dientes endodonciados tiene sus características específicas.

En los casos en que la corona del diente está muy destruida, el colocar una grapa apretado sobre las paredes ya de por sí débiles, podría terminar por romper éstas. En estos casos se puede escoger entre dos soluciones:

- Una opción, la más aconsejable y fácil, es aislar diversos dientes, colocando las grapas en dientes adyacentes. Lo ideal es, al menos, aislar dos dientes adyacentes en cada lado. Deberá perforarse el dique de goma con una plantilla o con un sello, en los que viene marcado la posición de los dientes en la arcada.
- Otra opción es usar un **aro de cobre** (ver Fig. 7.1 a 7.9). Adaptar un aro de cobre sobre el diente, es una tarea algo difícil. Para facilitar el trabajo, primero destemplaremos el metal. Algunos aros de cobre se venden ya destemplados. Para destemplar el metal y volver el aro más blando, calentaremos el aro de cobre al rojo vivo colocándolo sobre la llama de un mechero. Cuando está totalmente rojo, lo enfriaremos rápidamente sumergiéndolo en un baño con alcohol. De esta forma nos quedará un aro de color rosado y blando, muy fácil de recortar, adaptar, pulir y bruñir. Si lo enfriáramos con agua, el aro nos quedaría carbonizado y de color negro, por lo que es preferible usar alcohol.
- Finalmente, podemos reforzar previamente las paredes con composite. Se puede utilizar un composite fluido y posteriormente, sobre las paredes reforzadas, colocar la grapa.

Figura 7.1. *Caja surtida con aros de bronce.*

Figura 7.2. *Calentamiento del aro de cobre al rojo vivo en mechero de alcohol.*

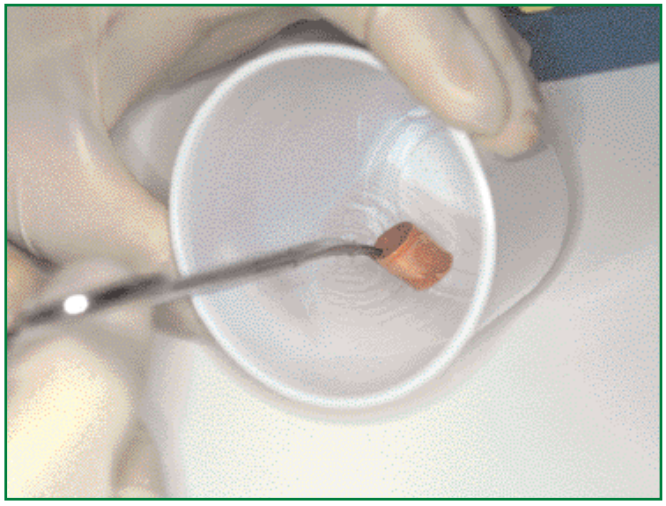

Figura 7.3. *Aro de cobre enfriado en alcohol.*



Figura 7.4. *Aro de cobre ya destemplado, antes de ser recortado y adaptado.*

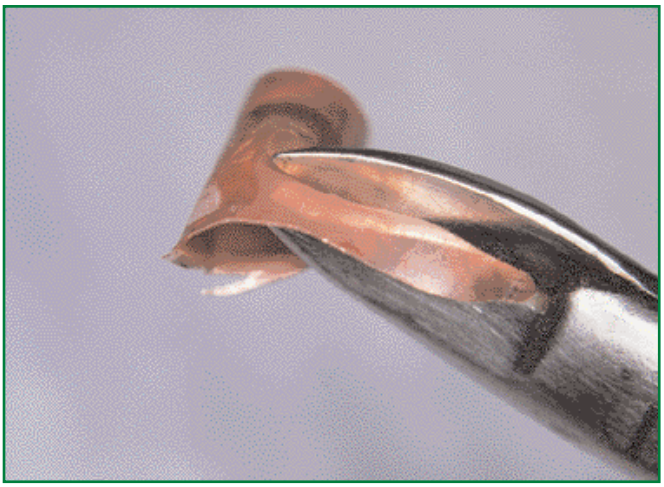

Figura 7.5. *Corte del aro de cobre con tijeras de metal.*



Figura 7.6. *Pulido del aro de cobre con piedra.*

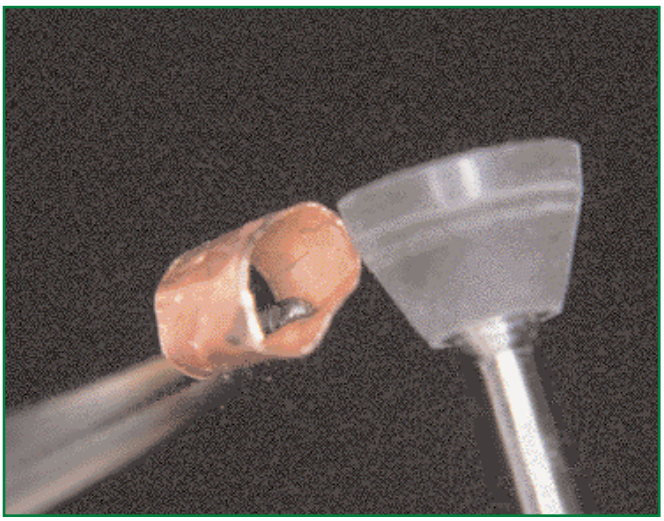

Figura 7.7. *Pulido del aro de cobre con copa de goma.*



Figura 7.8. *Grapa y dique de goma sobre de una aro de cobre en un premolar inferior.*



Figura 7.9. *Reconstrucción del diente premolar inferior con la ayuda de un poste (Flexipost®)*

7.2. INSTRUMENTAL NECESARIO PARA LA RECONSTRUCCIÓN DE MUÑONES. MATRICES PARA MUÑONES ARTIFICIALES.

Ante un diente endodonciado que precisa reconstruirse con un muñón artificial, deberemos escoger en primer lugar el poste y el material de reconstrucción más adecuados.

Según el material que se vaya a utilizar para la reconstrucción coronaria, se deberá escoger la matriz más idónea.

Actualmente disponemos de matrices especiales para muñones de composite y amalgama. Las más importantes son las siguientes:

— **Matrices CoreForm® (Kerr):** son unas fundas especiales de plástico transparente con la forma del muñón ya preparado o tallado. Se venden juntamente con el composite de muñones CoreRestore® o bien se pueden comprar las matrices por separado (ver Fig.7.10 y 7.11). En la actualidad se suministran 6 formas distintas para los siguientes dientes:

- Lateral superior.
- Central superior.
- Bicúspide inferior.
- Bicúspide superior.
- Primer molar inferior.
- Primer molar superior.

Es un sistema muy práctico. Son unas matrices muy útiles para muñones de composite, ionómero de vidrio, y para muñones colados, cuando realizamos muñones de resina calcinable (auto o fotopolimerizable) (sistema directo).

Figura 7.10. *Caja de composite CoreRestore® que incluye las matrices Coreform® (Kerr).*

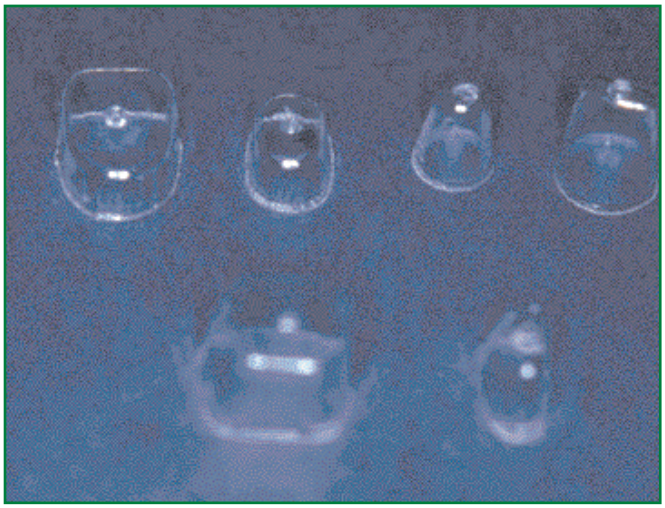

Figura 7.11. *Matrices Coreform® (Kerr): 6 formas distintas.*

— **Otras matrices de otras marcas son:**

- Matrices de la empresa Jeneric®/Pentron®: también son de plástico transparente pero más gruesas que las anteriores. Hay 6 números (2 para dientes anteriores, uno para premolares, otro para caninos y 2 más para molares).
- Matrices RH Testkit®: son de polietileno y de forma cilíndrica (ver Fig. 7.12 y 7.13). Hay 6 números. Se adaptan y recortan bien, aunque la forma no sea la de un verdadero muñón.
- Matrices Universales Accor® (Accor, Inc.– Cleveland, Ohio USA): son matrices de plástico transparente cónicas, que se pueden cortar a medida.
- Matrices Provident®: son de acetato y hay que recortarlas del soporte. Tienen números y tamaños para todos los dientes.

Figura 7.12. *Matrices RH Testkit.*

Figura 7.13. *Matrices RH Testkit.*

— **Otros sistemas de matrices útiles también para reconstruir muñones:**

- Aros de cobre: ya nombrados anteriormente. Son difíciles de adaptar.

- Automatriz ("Automatrix"): estas matrices tienen el inconveniente de que se pueden expandir al atacar el material. Esto ocurre más con la amalgama, ya que al ser condensada con los atacadores la matriz, si no está bien sujeta, se puede abrir provocando en ocasiones el fracaso de la reconstrucción. Por este motivo, cuando se utilizan automatrices y amalgama, es conveniente sujetar y fijar bien la matriz con godiva de baja fusión.

- Coronas provisionales de policarbonato: estas coronas permiten reconstruir un diente anterior de una forma rápida y fácil. Funcionan bien para composites "core" autopolimerizables. La técnica es la siguiente: se prepara el muñón dándole la forma correcta, tallando al mismo tiempo el margen que deberá tener la corona de cobertura. Seguidamente se prueba una corona de policarbonato del tamaño adecuado, de forma que se adapte bien a los márgenes y que no interfiera la oclusión. Se prepara el conducto radicular hasta 2/3 de la raíz (si es un diente anterior) y se prueba el poste adecuado. Se vuelve a probar la corona, de forma que el poste no interfiera su colocación. Se cementa el poste, y luego se graba la superficie de la raíz con ácido. Se aplica el Primer del adhesivo (preferentemente deberá usarse un adhesivo auto, si el composite es auto). Finalmente mezclaremos el composite tipo "core" autopolimerizable (ej. Clearfil core®), y con ayuda de una jeringa "centrix" lo aplicaremos sobre la raíz y rellenaremos el interior de la corona. Rápidamente colocaremos la corona sobre el muñón. Dejaremos que salgan los sobrantes de composite, y antes de que polimerice los retiraremos. Esperamos unos minutos para que polimerice el composite, y finalmente retiraremos la corona. El composite no se pegará a la corona de policarbonato, puesto que se trata de dos plásticos de muy distinta composición. Por tanto no hace falta colocar aislante en el interior de la corona. De esta forma nos quedará confeccionado un muñón de composite adaptado ya a la corona provisional, y de un tamaño bastante adecuado. Antes de tomar impresiones para fabricar la corona definitiva, retocaremos algo el tallado para darle la forma final. La corona de policarbonato deberá cementarse con un cemento provisional de óxido de zinc sin eugenol (ver Fig.7.14 a 7.19).

Figura 7.14. *Diente lateral (22) endodonciado y con caries en mesial y distal.*

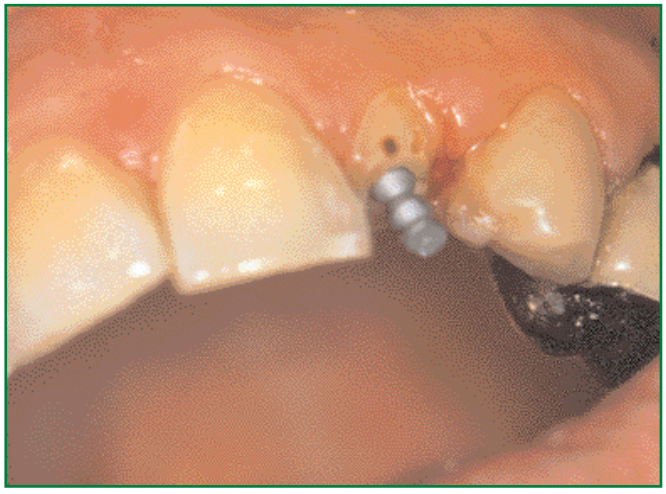

Figura 7.15. *Preparación del muñón y cementado del poste (Pirec®, de Melator) en el diente 22.*

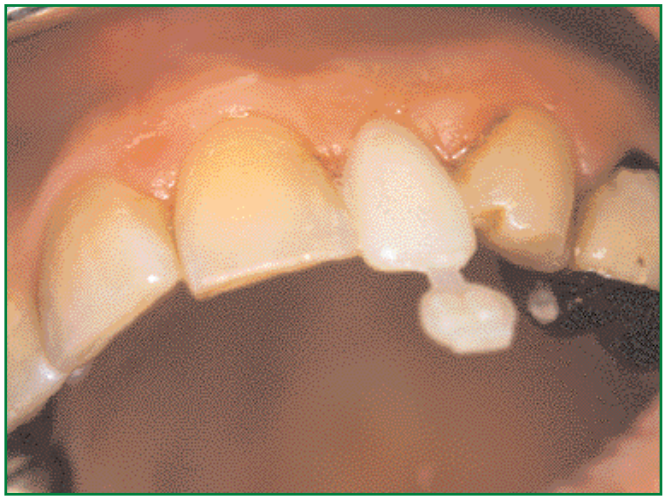

Figura 7.16. *Reconstrucción del diente 22: la corona de policarbonato se ha rellenado de composite tipo "core".*

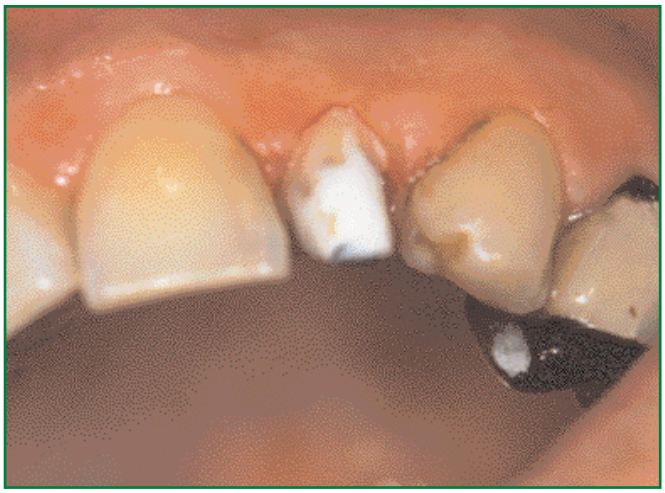

Figura 7.17. *Reconstrucción del diente 22: después de remover la corona provisional nos queda el muñón de composite terminado y adaptado a ésta.*

Figura 7.18. *Diente 22: corona provisional ya cementada.*

Figura 7.19. *Corona jacket de cerámica Empress® en diente 21.*

7.3. MATERIALES USADOS PARA LA RECONSTRUCCIÓN DE DIENTES ENDODONCIADOS

Las reconstrucciones de dientes endodonciados (DE) pueden realizarse con distintos materiales. Según éstos se pueden clasificar en:

1. **Reconstrucción con amalgama y amalgama adhesiva.**
2. **Reconstrucción con resina compuesta ("composite").**
3. **Reconstrucción con ionómero de vidrio y ionómero de vidrio con metal ("cermet").**
4. **Reconstrucción con vitroionómero–resina y compómero.**
5. **Reconstrucción con espiga–muñón colado.**
6. **Reconstrucción con cerámica.**

Las reconstrucciones 1, 2, 3 y 4 pueden ser sin o con espiga prefabricada ***(muñón artificial)*.**

Las reconstrucciones 1 y 2 pueden ser sin o con corona de recubrimiento.

Las reconstrucciones 3, 4 y 5 deben ir siempre con corona de recubrimiento.

Los márgenes de la corona de cobertura deben extenderse como mínimo 1,5–2 mm más apicalmente que la interfase diente material restaurador, para asentar en diente sano.

Otra clasificación de los distintos materiales de reconstrucción coronal, los divide en:

— **Reconstrucciones directas.** Son las que se pueden realizar en la clínica, sin la ayuda del laboratorio. Por ej. reconstrucciones de amalgama, resina compuesta ("composite"), ionómero de vidrio y ionómero de vidrio con metal ("cermet"), vitroionómero – resina y compómero.

— **Reconstrucciones indirectas.** Son las que precisan de la ayuda del laboratorio. Por ej. muñón colado y restauraciones de cerámica (perno–muñones cerámicos).

7.4. RECONSTRUCCIÓN CON AMALGAMA

Clasificación de las aleaciones para amalgama

Las aleaciones de amalgama se pueden clasificar atendiendo a su composición y a la forma de las partículas (García J, 1997).

A) Clasificación de las amalgamas, por su composición:

1. *Aleaciones convencionales*. Son las que se habían utilizado habitualmente hasta la introducción de las amalgamas ricas en cobre. Las proporciones de los diferentes metales en estas amalgamas son:

   - Plata: 65–70%
   - Estaño: 20–29%
   - Cobre: 0–6%
   - Cinc: 0–2%
   - Mercurio: 0–3%

2. *Aleaciones de alto contenido en cobre*. Se introdujo altas concentraciones de cobre en la amalgama al descubrirse que mejoraba sus propiedades físicas y su comportamiento clínico. La composición aproximada de estas amalgamas es la siguiente:

   - Plata: 60–70%
   - Estaño: 15–30%
   - Cobre: 11–22%

   El cobre se incorpora a costa del estaño, o a costa de la plata. También se pueden incorporar pequeñas cantidades de otros elementos.
   Según como se incorporen los metales a la aleación, existen dos subtipos de amalgamas con alto contenido en cobre:

   a) Aleaciones de partículas de composición uniforme.
   b) Aleaciones de fase dispersa. Fueron las primeras aleaciones de alto contenido de cobre.

B) Clasificación de las amalgamas, por la forma de las partículas:

— *De limaduras:* se obtienen por fresado del lingote de la aleación. Se subdividen según el tamaño de las limaduras en: amalgamas de macrocorte, corte medio y microcorte. Según la mayoría de estudios, parece ser que las de microcorte son las que proporcionan mejores resultados clínicos. La mayoría de aleaciones de limaduras son de composición convencional.

— *Esferoidales (esféricas):* son aleaciones que se han obtenido por solidificación de pequeñas esferas o gotas. Las aleaciones esféricas proporcionan mejores propiedades que con las de limaduras: precisan de menos mercurio para la amalgamación, endurecen más rápidamente, y ofrecen mayor resistencia inicial de la amalgama (a la compresión). También dependen menos de las variables de manipulación del material.

Las aleaciones esferoidales pueden ser a su vez, de composición convencional o ricas en cobre.

— *Mixtas:* se corresponden con las aleaciones de fase dispersa de alto contenido en cobre. Contienen 2/3 de partículas de limaduras de composición convencional, y 1/3 de partículas esféricas (de "eutéctico" plata–cobre).

Para fabricar grandes reconstrucciones coronarias son más aconsejables, por tanto, las amalgamas esféricas (ej. Tytin®, de Kerr), por su mayor dureza inicial (mayor resistencia a la compresión) y su fraguado más rápido.

Propiedades generales de las amalgamas
(Philips, 1976)

— Las propiedades óptimas de la mayoría de amalgamas se alcanzan a partir de las 24 h. Ello depende de una serie de factores que pueden ser el tipo de amalgama, el contenido de mercurio (relación mercurio/aleación), la manipulación, la trituración, la condensación, etc.
— La resistencia a la compresión de una amalgama, deber ser por lo menos de 3.22 Kg/cm^2. Las amalgamas no adquieren resistencia hasta al cabo de un tiempo. La resistencia inicial de las restauraciones de amalgama es baja. Al final de 20 minutos, la resistencia a la compresión es de solo 6% de su resistencia al final de la primera semana. A las 8 h. de realizar la amalgama, ésta alcanza de 70 a 90% de la resistencia máxima. Incluso hasta el final de 6 meses, la resistencia de la amalgama va aumentando ligeramente.
— Las amalgamas de limaduras tardan 6 h. o más en alcanzar una resistencia oclusal mínimamente aceptable.

Las amalgamas esféricas, en cambio, sólo tardan 3 h.

— Las amalgamas de bajo contenido en cobre (amalgamas convencionales) sufren el fenómeno de la fluencia (deformación plástica lenta), corrosión, y fracturas marginales.

Las amalgamas de alto contenido en cobre no sufren el fenómeno de la fluencia, no se corroen, y tienen menos fracturas marginales.

Características clínicas de las amalgamas con alto contenido en cobre
(Chaparro A y Rivero C, 1983)

Las características clínicas de las amalgamas con alto contenido en cobre, vienen resumidas en la siguiente tabla (ver Tabla 7.1):

	AMALGAMAS ESFÉRICAS (Tytin®, Sybraloy®)	AMALGAMAS MIXTAS (Dispersalloy®, Phasealloy®, Luxalloy®)
Condensación	Difícil Atacadores grandes Poca fuerza	Más fácil Atacadores pequeños Mucha fuerza
Punto de contacto	Difícil de conseguir	Más fácil de conseguir
Pulido	Fácil	Hay que tener más cuidado (puede ser frágil al principio)
Solidificación	Rápida	Más lenta
Resistencia inicial	Alta	Algo inferior
Indicadores	Grandes reconstrucciones y todo tipo de cavidades	Todo tipo de cavidades, pero no tan indicadas en grandes reconstrucciones

Tabla 7.1. *Características clínicas de las amalgamas con alto contenido en cobre.*

Características de la reconstrucción con amalgama

— Se puede usar con pins o espigas.
— Presenta ciertas dificultades técnicas especialmente cuando es preciso reconstruir la mayor parte de la corona.
— Es necesario usar instrumentos de retención como aros de cobre, matrices, etc., que con frecuencia son difíciles de colocar firmemente con lo que se puede alterar la consolidación y el fraguado de la amalgama.
— El coeficiente de expansión térmica de la amalgama es aproximadamente el doble que el de la estructura del diente.

Actualmente preferimos el uso de las amalgamas adhesivas o adheridas sobre las convencionales.

Ventajas de las amalgamas adhesivas

— Adhesión a las paredes del diente con el consiguiente ahorro de estructura dentaria sana.
— La pieza restaurada adquiere mayor fuerza estructural.
— Mínima microfiltración marginal.
— Buena integridad de los márgenes.

Indicaciones de las amalgamas adhesivas

— Grandes reconstrucciones coronarias tanto de dientes desvitalizados como de dientes vitales (ej. Fig.7.20).
— Cavidades complejas como por ej. clase II MOD.
— Clase V.

Figura 7.20. *Reconstrucción de amalgama adhesiva en molar inferior. Las cúspides de trabajo están bien conservadas por lo que es innecesario la colocación de una corona.*

7.5. RECONSTRUCCIÓN CON RESINA COMPUESTA ("COMPOSITE")

Características de la reconstrucción con resina compuesta ("composite")

— Puede emplearse con o sin retención adicional.
— Tiene más ventajas que la amalgama por su facilidad de utilización y rapidez de fraguado.
— Permite la preparación inmediata después de la colocación del material.
— Se adhiere al esmalte y a la dentina mediante el grabado con ácido y los adhesivos dentinarios.
— El coeficiente de expansión térmica es 2 ó 3 veces superior al de la estructura del diente.
— Por consiguiente, las microfiltraciones pueden facilitar la aparición de caries recurrentes.

Clásicamente los composites o resinas compuestas se han clasificado (ver Tabla 7.2), atendiendo al contenido inorgánico (en peso) y al tamaño de las partículas, en composites de microrrelleno, macrorrelleno de partícula grande, macrorrelleno de partícula pequeña y híbridos.

Actualmente para reconstruir dientes endodonciados con composite, se usan los **composites especiales para la reconstrucción de muñones (composites tipo "core")** por sus mejores propiedades mecánicas y físicas.

Composites para la reconstrucción de muñones (composites tipo "core")

— *Concepto:*
  • La mayoría son composites híbridos de partícula pequeña (1–5 micras).
  • Contienen alto % de carga inorgánica (mayor al 65% en volumen).
  • Contienen colorantes, para distinguir el composite de la estructura dentaria.
  • Tienen adecuada viscosidad.
  • Los composites híbridos poseen mejores propiedades mecánicas y físicas que los demás composites, excepto la abrasión.

— *Propiedades mecánicas de los composites para la reconstrucción de muñones:*
  • Mayor resistencia a la compresión.
  • Mayor resistencia a la tracción.
  • Mayor dureza.
  • Mayor tenacidad a la fractura.
  • Mayor duración.
  • Menor resistencia al desgaste abrasivo (es el único inconveniente de los composites híbridos).

— *Propiedades físicas de los composites para la reconstrucción de muñones:*
  • Menor coeficiente de expansión térmica.
  • Menor contracción de polimerización.
  • Menor absorción hídrica.

— *Polimerización de los composites para la reconstrucción de muñones. Pueden ser de:*
  • Autopolimerización: ejemplo Corepast® (Denmat), Clearfil core (Kuraray) (ver Fig. 7.21), Ti–core® (Eds), etc.
  • Polimerización dual (foto y autopolimerización): ejemplo Bis–core® (Bisco), LuxaCore Automix Dual® (Zenith/DMG), etc.

	MICRORRELLENO	MACRORRELLENO DE PARTÍCULA GRANDE	MACRORELLENO DE PARTÍCULA PEQUEÑA	HÍBRIDOS
Tamaño de las partículas (en micras)	0,04	10	1 a 5	0,04 + 5
Contenido iorgánico (en peso)	36–52% o más	75–80% o más	75–80% o más	75–80% o más
Características clínicas	Menor resistencia a la fractura Superpulible Estabilidad de color* No desgaste	Gran resistencia a la fractura No pulibles Cambios de color** Desgaste	Resistente a la fractura Superpulible Estabilidad de color* No desgaste	Resistente a la fractura Pulible Estabilidad de color* No desgaste
Indicaciones	Cavidades de clase III y IV	Grandes cavidades de clase IV Técnica laminada	Grandes cavidades de clase IV Reconstrucciones coronales Restauraciones posteriores	Grandes cavidades de clase IV y V Reconstrucciones coronales Restauraciones posteriores

** Fotopolimerizables*
*** Autopolimerizables*

Tabla 7.2. *Clasificación de los compositores, según el contenido inorgánico (en peso) y el tamaño de las partículas (modificado de Jordan, 1987).*

Figura 7.21. *Reconstrucción de composite (Clearfile Core®) en lateral superior.*

- Fotopolimerización: ejemplo Clearfil Photocore® (Kuraray), etc.

Ejemplos de composites especiales para la reconstrucción de muñones son los siguientes:

- Core Paste® es un composite autopolimerizable de color blanco intenso, tipo pasta–pasta, radiopaco y de bastante fluidez. Es el composite para la reconstrucción de muñones, más usado en EE.UU.
- Ti–Core® es un composite autopolimerizable reforzado con partículas de titanio, de color gris, tipo pasta–pasta, y radiopaco. El titanio aumenta la resistencia del composite, es biocompatible y es resistente a la corrosión (ver Fig.7.22).
- Bis–core® es un composite de polimerización dual, de color blanco marfil, tipo pasta–pasta y radiopaco. Contiene un alto % de carga inorgánica.
- LuxaCore Automix Dual® es un composite de polimerización dual, de color blanco, que desprende flúor. Se aplica con una jeringa similar al sistema usado para las siliconas, lo cual hace que sea muy fácil de usar.

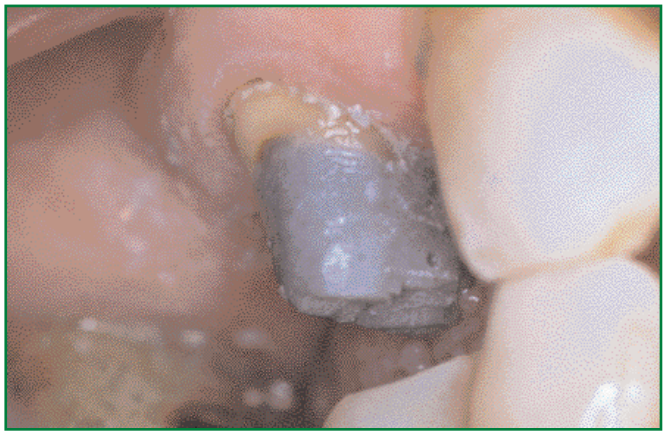

Figura 7.22. *Reconstrucción de composite (Ti–core®) en premolar superior.*

- Cearfil Photocore® es un composite de fotopolimerización, de color amarillo pálido–opaco, tipo pasta–pasta y radiopaco. Contiene también un alto % de carga inorgánica.

7.6. RECONSTRUCCIÓN CON IONÓMERO DE VIDRIO Y IONÓMERO DE VIDRIO CON METAL ("CERMET")

Características de la reconstrucción con ionómero de vidrio y ionómero de vidrio con metal ("Cermet"):

— Se adhiere químicamente al esmalte y a la dentina.
— Libera iones de flúor (propiedad anticaries).
— Bajo coeficiente de expansión térmica (prácticamente igual al de la estructura dental).
— Facilidad de colocación.
— Capacidad de acabado "in situ".
— Aceptable dureza y resistencia aunque inferior a la de la amalgama y composite.
— Puede ser utilizado conjuntamente con o sin perno.

Los Cermets son cementos que incorporan partículas de metal, generalmente plata (en ocasiones se ha probado la incorporación de oro) para aumentar su resistencia. Marcas comerciales de Cermet son por ejemplo: Ketac–Silver® de Espe/Premier (ver Fig.7.23), Chelon–Silver® de Espe/Premier, etc.

Preferiremos los Cermets a los ionómeros de vidrio por su mayor dureza.

7.7. RECONSTRUCCIÓN CON VITROIONÓMERO–RESINA Y COMPÓMERO

Características de la reconstrucción con vitroionómero–resina y compómero:

— Resistencia mecánica moderada, mejor que el ionómero de vidrio, pero menor que el composite, la amalgama o la

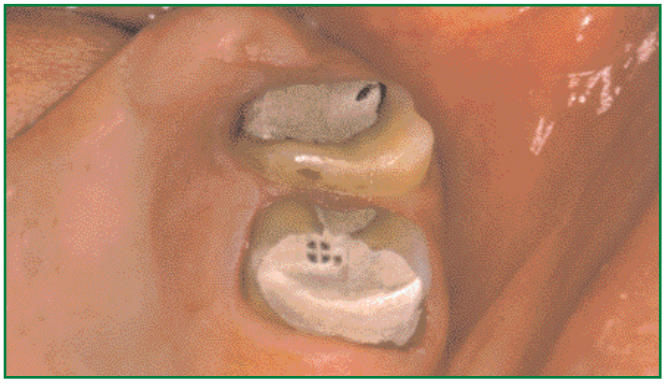

Figura 7.23. *Reconstrucción con cermets (Ketac–Silver®) en 2 molares superiores*

estructura dental (resistencia 3/4 de la resistencia del diente).
— Poca expansión y contracción.
— Adhesión al diente.
— Liberación de flúor.
— Polimerización por luz.
— En general tiene características mejores que el ionómero de vidrio y el composite.
— Se puede preparar en pocos minutos.

Marcas comerciales de vitroionómeros–resinas son por ejemplo: Vitremer® (3M), Dyract® (Caulk/Dentsply), etc.

7.8. MUÑONES COLADOS

Las restauraciones mediante muñones colados se describen a parte, en un capítulo por separado.

Ventajas del muñón colado:

— Es la restauración más resistente de todas.
— Es el método ideal de restauración cuando el diente está muy destruido.

Inconvenientes del muñón colado:

— Coste económico, superior al de los otros muñones artificiales, puesto que debe intervenir el laboratorio de prótesis.
— Mayor tiempo requerido puesto que su fabricación es más laboriosa que otros muñones artificiales.

Indicaciones de los muñones colados:
— Dientes con coronas muy destruidas.
— Dientes anteriores (dientes unirradiculares). Están menos indicados en piezas posteriores en donde preferiremos otro tipo de muñón artificial.
— Dientes que servirán de pilar de puente o de soporte de una prótesis parcial removible (P.P.R.).
— Dientes con conductos radiculares irregulares.
— Dientes con oclusión muy desfavorable (bruxismo, gran sobremordida, etc.).

7.9. OTROS TIPOS DE RECONSTRUCCIONES INDIRECTAS

— **Muñones de cerámica indirectos confeccionados en laboratorio:** una posibilidad es tomar impresiones del muñón y conducto radicular, para fabricar en el laboratorio, el perno muñón de cerámica.
— Reconstrucciones directas fabricadas en clínica con la técnica CAD–CAM (ver el capítulo correspondiente): es una técnica moderna. Con la ayuda de un ordenador se pueden diseñar y confeccionar restauraciones de cerámica mecanizada, tipo "inlay" u "onlay".

7.10. INDICACIONES DE LOS DISTINTOS MATERIALES DE RECONSTRUCCIÓN CORONAL

Las indicaciones principales de los distintos materiales de reconstrucción coronal y su comparación entre sí se encuentran resumidas en la siguiente tabla (Tabla 7.3):

Habitualmente podemos reconstruir el diente con composite o amalgama (mejor amalgama adhesiva). Excepcionalmente (en pequeños defectos coronales) la reconstrucción se podrá efectuar con ionómero de vidrio, cerote, vitroionómero o compómero.

En el caso de dientes muy destruidos o que van a ser pilares de puente lo más indicado son los muñones colados.

Los dientes endodonciados que ejercen la función de pilar de prótesis fija (puentes largos) o de prótesis parcial removible, **deben ferulizarse** a otro diente natural adyacente para evitar su fractura por sobrecarga.

MATERIAL	INDICACIONES
Ionómetro de vidrio y Cermet Vitroionoómero–resina y compómero	– Pequeños defectos coronales – Dientes posteriores con necesidad de protección cariostática – Pilares de prótesis fija (puentes cortos).
Composite	– Dientes unitarios anteriores o posteriores – Pilares (anteriores o posteriores) de prótesis fija (puentes largos).
Amalgama y amalgama adhesiva	– Dientes unitarios posteriores – Pilares (posteriores) de prótesis fija (puentes largos).
Muñón colado	– Dientes anteriores muy destrui dos – Dientes anteriores cuando hay que reconstruir varios dientes al mismo tiempo – Pilares (anteriore) de prótesis fija (puentes largos) o de próte sis parcial removible.

Tabla 7.3. *Indicaciones de los materiales de reconstrucción coronal.*

7.11. BIBLIOGRAFÍA

Assif D, Nissan J, Gafni Y, Gordon M. Assessment of the resistance to fracture of endodontically treated molars restored with amalgam. J Prosthet Dent 2003; 89: 462–465.

Berry TG, Summitt JB, Chung AKH, Osborne JW. La amalgama en el nuevo milenio. JADA (ed. española) 1999; 2:9–20.

Burdairon G. Manual de biomateriales dentarios. Barcelona: Editorial Masson 1991.

Casanellas JM. Materiales empleados para la reconstrucción de muñones en dientes endodonciados. Aneo 1997; (13):15–17.

Casanellas JM. Diente anterior endodonciado reconstruido con un poste intrarradicular, composite y corona jaquet de cerámica. Oper Dent Endod 1997; 3.

Chaparro A, Rivero C. La amalgama dental con alto contenido en cobre. Rev Eur Odontoestomatol 1983; 31:123–130.

Clinical Research Associates (CRA). Adhesivos, Amalgamas de plata. CRA Newsletter 1994(4); 8 (4).

García J. Patología y Terapéutica dental. Madrid: Editorial síntesis, S.A., 1997.

García E. Amalgamas adheridas. En: Echeverria Cuenca. El Manual de Odontología. Barcelona: Masson–Salvat Odontología, 1995; 5:664–668.

Jiménez A, Segura JJ. La técnica de la protección cuspídea en las restauraciones complejas con amalgama de plata. Anales de odontoestomatol 1988; 3:122–126.

Jordan RE. Composites en odontología estética. Técnicas y materiales. Barcelona: Salvat, 1987.

Padrós E, Padrós JL, Serrat A, Padrós E. Amalgamas adheridas. Un importante cambio en operatoria dental. Rev Eur Odontoestomatol 1991; 3:13–24.

Padrós E, Padrós E, Padrós JL, Serrat A. Técnica de las amalgamas adheridas. Quintessence (Ed. esp.) 1992; 5:371–382.

Padrós E, Padrós JL, Padrós E, Serrat A. La microfiltración de las amalgamas adheridas. Arch Odontoestomatol 1991; 7:11–144.

Phillips RW. La ciencia de los materiales dentales de Skinner. México: Interamericana, 1976.

Roth F. Los composites. Barcelona: Masson, S.A., 1994.

Smith BGN, Wright PS, Brown D. Utilización clínica de los materiales dentales. Barcelona: Masson, S.A., 1996.

Winkler R. Teoría y práctica del dique de goma. Barcelona: Mosby/Doyma Libros, 1994.

CAPÍTULO 8

MATERIALES INDIRECTOS USADOS PARA LA RECONSTRUCCIÓN DE DIENTES ENDODONCIADOS: MUÑONES COLADOS

J. M. CASANELLAS

8.1 RESTAURACIÓN CON MUÑÓN COLADO

La restauración con muñón colado (MC) se empleaba mucho más antiguamente que hoy día. Este fenómeno se debe a diversos factores:

— Por una parte los materiales de reconstrucción usados más frecuentemente, como las resinas compuestas y las amalgamas, han mejorado mucho en cuanto a resistencia y longevidad. Además continuamente han salido al mercado nuevos sistemas adhesivos más fáciles de usar y que proporcionan mejores resultados a largo plazo. La combinación de las resinas compuestas con los adhesivos modernos y también de las amalgamas, en forma de amalgamas adheridas, hace que en muchas situaciones no sea necesario confeccionar muñones colados.

— Por otra parte los muñones colados son más difíciles de confeccionar, conllevan más tiempo de trabajo, y precisan de la colaboración del laboratorio, por lo que encarecen el coste final para el paciente.

8.1.1. Ventajas del muñón colado

— Es la restauración más resistente de todas.
— Es el método ideal de restauración cuando el diente está muy destruido.
— La espiga colada es la que se adapta mejor a la forma interna de cada conducto radicular.

8.1.2. Inconvenientes del muñón colado

— Coste económico, superior al de los otros muñones artificiales, puesto que debe intervenir el laboratorio de prótesis.
— Mayor tiempo requerido puesto que su fabricación es más laboriosa que otros muñones artificiales.

8.1.3. Indicaciones del muñón colado

— Dientes con coronas muy destruidas.
— Dientes anteriores (Dientes unirradiculares). Están menos indicados en piezas posteriores en donde preferiremos otro tipo de muñón artificial.
— Dientes que servirán de pilar de puente o de soporte de una prótesis parcial removible (P.P.R.).
— Dientes con conductos radiculares de sección irregular.
— Dientes con oclusión muy desfavorable (bruxismo, gran sobremordida).

8.1.4. Concepto y diseño actual del muñón colado

Es importante distinguir entre la *corona Richmond* (Fig. 8.1) y el diseño actual de muñón colado. Aunque ya antiguamente se usaban dientes artificiales parecidos a la corona Richmond, como por ej. los intentos de Pierre Fauchard (s.XVIII), F.H. Clark (1849) y G.V. Black (1869), no es hasta 1880 cuando se diseña la verdadera corona Richmond. Primero consistía en un tubo de rosca en el conducto con un tornillo insertado a través de la corona. Este diseño fue posteriormente simplificado eliminando el tubo y sustituyendo la espiga roscada por una lisa con lo cual la corona y la espiga formaban un cuerpo entero.

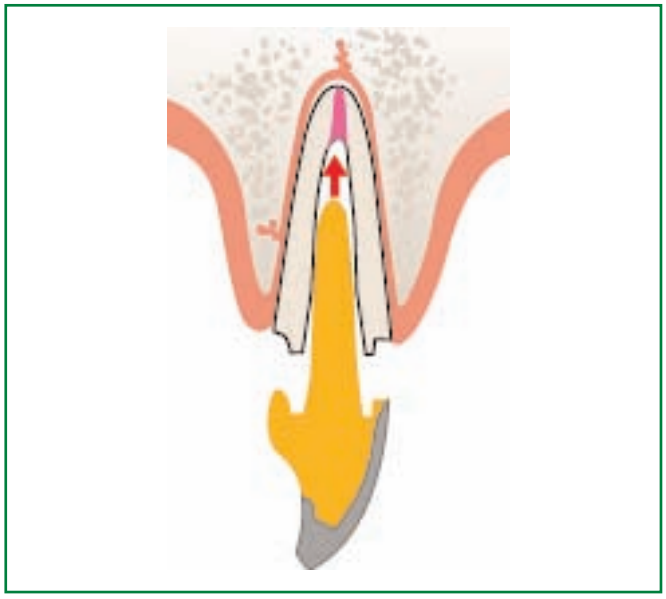

Figura 8.1. *Corona Richmond: la espiga y el muñón forman una unidad con la corona.*

El diseño actual del muñón–espiga colado ha ido cambiando gradualmente de forma que actualmente la espiga y el muñón forman una sola unidad pero separada e independiente de la corona de recubrimiento (ver Fig.8.2).

8.1.5. Componentes del muñón colado

— Muñón propiamente dicho, que reemplaza la estructura coronaria destruida del diente.
— Espiga o poste, para la retención del muñón.

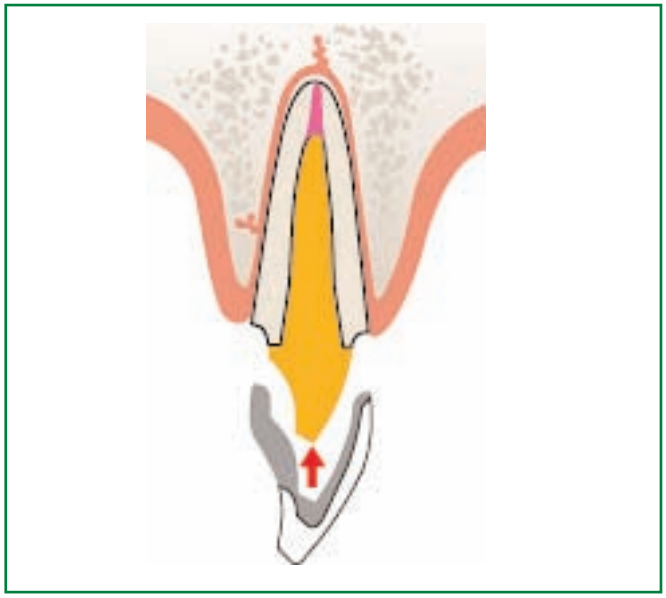

Figura 8.2. *La espiga y el muñón forman una sola unidad pero separada e independiente de la corona de recubrimiento.*

Estos dos componentes generalmente se confeccionan colados en una sola pieza; sin embargo, otra posibilidad es colar el muñón sobre una espiga prefabricada de una aleación preciosa de oro. Esto último tiene la ventaja de que la espiga es mucho menos susceptible a la fractura, en comparación a una espiga colada.

Por otra parte, tal como se verá más adelante, en los dientes anteriores unirradiculares se colocan muñones colados de una sola espiga, pero en los dientes posteriores multirradiculares con dos, tres o más conductos, se puede realizar un muñón colado de dos, tres o más espigas coladas.

8.1.6. Aleaciones metálicas empleadas para muñones colados

Para confeccionar muñones colados disponemos de distintas aleaciones metálicas. Al igual que en prótesis fija, existen 3 tipos de aleaciones metálicas: aleaciones preciosas o nobles, aleaciones semipreciosas o semi-nobles, y aleaciones no preciosas o no nobles. Para muñones colados se aconsejan las aleaciones preciosas o semipreciosas, puesto que son más dúctiles y maleables, y se pueden bruñir y pulir mejor. Hay que tener en cuenta que un muñón colado debe ajustar perfectamente en los márgenes. Si cuando el laboratorio nos devuelve el muñón confeccionado, vemos que no ajusta bien, es mejor repetirlo que intentar arreglar algo que difícilmente vamos a conseguir mejorar.

Así pues hay 3 tipos de aleaciones metálicas para muñones colados. Sus características son las siguientes:

1. **Aleaciones preciosas o nobles.** Son aleaciones de oro-platinado.
   - Son dúctiles y maleables.
   - No muy resistentes.
   - Se pueden bruñir y pulir bien.
   - Precio caro.
2. **Aleaciones semipreciosas.** Son de oro-plata-paladio.
   - Son bastante dúctiles y maleables.
   - Bastante resistentes.
   - Se pueden bruñir y pulir bien.
   - Algo más económicas que las preciosas.
3. **Aleaciones no preciosas**. Son aleaciones de cromo-níquel, cromo cobalto, etc.
   - No son dúctiles, ni maleables.
   - Son resistentes.
   - No se pueden pulir ni bruñir bien.
   - Son las más económicas de todas.

8.1.7. Sistemas para la fabricación de los muñones colados.

Para confeccionar un muñón colado existen dos sistemas o técnicas: ***1) Sistema directo,*** fabricando el patrón de resina

acrílica (o cera) directamente en la boca (sobre la preparación del diente). ***2) Sistema indirecto,*** fabricando el muñón sobre un modelo de trabajo hecho de una impresión del diente en la boca.

8.1.8. Sistema directo

Podemos usar varios materiales como por ejemplo cera, resinas calcinables **autopolimerizables** (Duralay® de Reliance Dental Mfg. Co., Worth III; Palavit G® de Kulzer), resinas calcinables **fotopolimerizables** (Palavit GLC ®de Kulzer; Visioform® de Espe) e incluso resinas calcinables de polimerización dual (Accuset® de EDS). Recomendamos las resinas fotopolimerizables o duales por su facilidad de utilización, rapidez y exactitud. Sin embargo, en los casos que debamos colocar resina en el interior del conducto, en dónde es difícil que penetre la luz, sería más aconsejable utilizar las resinas autopolimerizables.

Ventajas e inconvenientes del sistema directo.

— ***Ventajas:*** Al confeccionar el patrón nosotros mismos podemos darle la forma ideal que más nos interese. Por otra parte controlaremos mejor el ajuste de márgenes del muñón.
— ***Inconvenientes:*** Requiere más tiempo y es algo más engorroso que el sistema indirecto. Es poco práctico cuando hemos de realizar varios muñones colados en un mismo paciente.

Técnica del sistema directo.

Consta de 3 pasos que son:

1) **Preparación del diente y conducto.**
2) **Fabricación del patrón de resina acrílica.**
3) **Acabado y cementado.**

Nos referiremos principalmente a los **dientes unirradiculares (dientes anteriores)** que son el campo principal de aplicación.

1) Preparación del diente y conducto

La preparación para muñón colado será parecida al tallado de una corona de metal cerámica. Ésta será la que posteriormente cubra al muñón

Primero procederemos a la reducción incisal (de unos 2 mm.) y después seguiremos con la reducción axial (Fig.8.3). Cuando realizamos la reducción axial deberán prepararse los márgenes y las paredes al igual que con una corona de metal-cerámica. Podemos hacer el margen en hombro o en hombro biselado. La cara lingual se hará con un margen en chaflán.

Seguidamente se eliminan las estructuras dentarias no soportadas (Fig.8.4) y se procede a preparar el conducto. En primer lugar se sacará la gutapercha más coronal con atacadores

Figura 8.3. *Primero se procederá a la reducción incisal y después se seguirá con la reducción axial.*

endodóncicos ("Pluggers"), seguidamente se usarán las fresas

Figura 8.4. *Se eliminarán las estructuras dentarias no soportadas.*

de Gates (tamaños 2,3 y 4) hasta penetrar a la 2 del conducto. Finalmente usaremos los taladros del "kit" comercial, de forma progresiva, primero el diámetro 1, luego el 2 y así sucesivamente. Con los taladros del "kit" llegaremos a **2/3 de longitud** del conducto radicular y como mínimo dejaremos unos **3-4 mm.** de gutapercha apical.

Seguidamente se pueden tallar opcionalmente las **ranuras guía (o guías laterales cónicas)** (Fig.8.5), que sirven para evitar la rotación del muñón. Son uno o dos surcos verticales

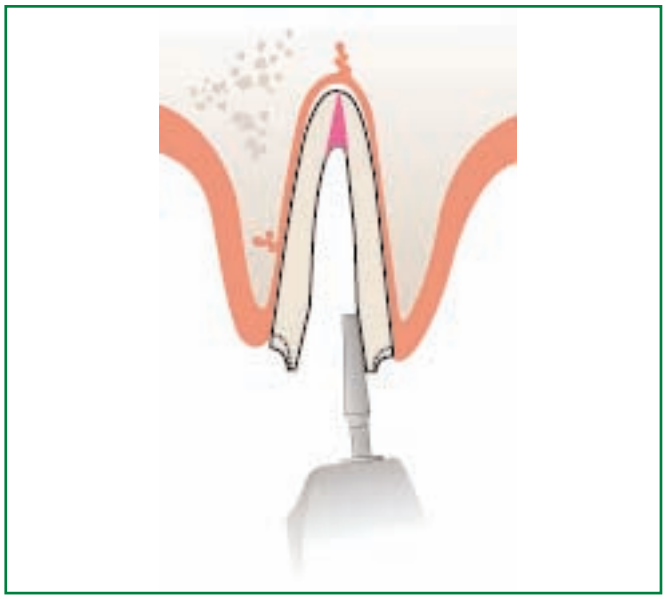

Figura 8.5. *Ranuras guía (o guías laterales cónicas).*

de 3-4 mm.de longitud que se preparan en el interior de la entrada del CR, en las paredes de mayor grosor, generalmente en mesio-distal, y con una profundidad de 1 mm. Se puede preparar con una fresa 170 (diámetro de 1 mm.). En el caso frecuente, de que la entrada del CR sea ovalada o irregular, estos surcos no serían necesarios.

El último paso, opcional también, es tallar un **contrabisel** (Fig.8.6), que se prepara alrededor de toda la circunferencia oclusal en forma de collar. Deberá tener una inclinación de 45 grados. Sirve para que el muñón colado se apoye sobre la raíz (y no sea retenido sólo por la espiga colada), de forma que se puedan prevenir fracturas de la raíz provocadas por fuerzas oclusales.

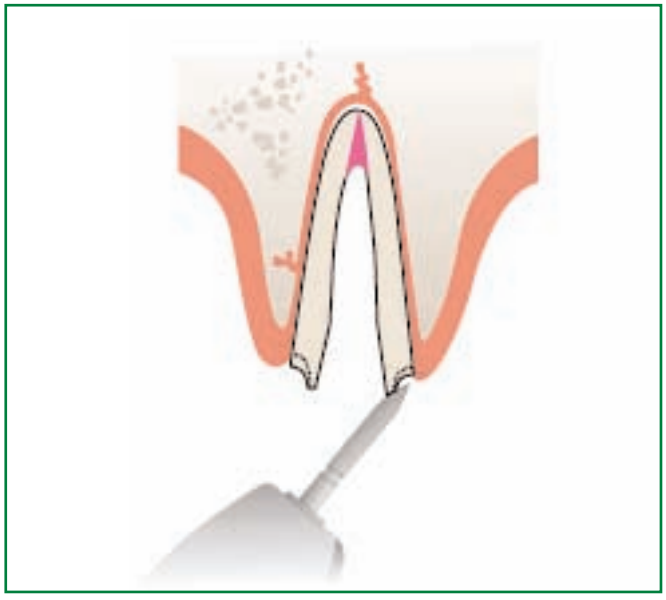

Figura 8.6. *Contrabisel: se prepara alrededor de toda la circunferencia oclusal en forma de collar.*

¿Cómo ha de ser una preparación para MC?

Debe tener los siguientes elementos (ver Fig.8.7):

— **Guías laterales cónicas (o ranuras guía)** para evitar la rotación.
— **Contrabisel** para que el MC se apoye alrededor de toda la raíz.
— **Margen** para la corona de cobertura.

2) Fabricación del patrón de resina acrílica.

Se puede hacer con diversos tipos de resinas calcinables. Cada día aparecen más en el mercado. En la Tabla 8.1 aparecen algunas de las resinas calcinables utilizadas para muñones colados.

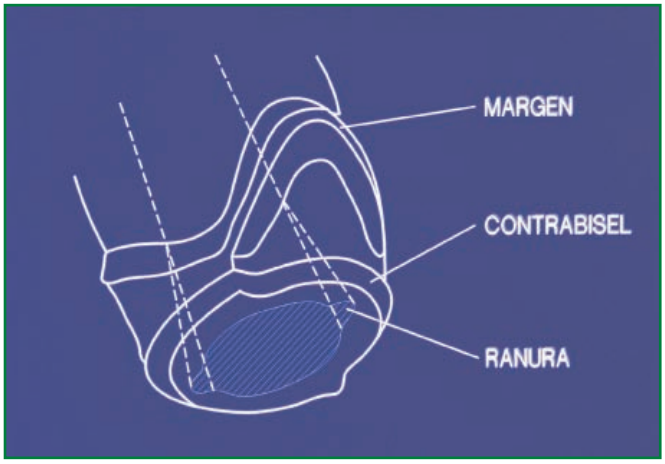

Figura 8.7. *Esquema de una preparación para muñón colado.*

RESINA CALCINABLE	POLIMERIZACIÓN
Duralay® (Reliance Dental Mfg. Company)	Auto
Palavit® (Heraeus/Kulzer)	Auto
Accuset® (EDS)	Dual
Palavit GLC® (Heraeus/Kulzer)	Foto
Visioform® (Espe)	Foto
G-C Unifast LC® (G-C Dental Ind. Corporation)	Foto

Tabla 8.1. *Resinas calcinables para muñones colados.*

Las resinas calcinables de autopolimerización, como por ejemplo el Duralay, son útiles en casos de conductos radiculares muy anchos en los que hay que colocar resina dentro, por lo que difícilmente llegaría la luz de la lámpara, o en los casos en que debamos realizar un muñón de resina debajo una corona o un puente. Para usar el Duralay se debe mezclar el monómero y el polímero poco a poco y por capas, por lo que resulta algo engorroso. Resultará un método mucho más rápido si disponemos de matrices para muñones artificiales (tipo "core").

Las resinas fotopolimerizables, como el Palavit GLC, son más fáciles de utilizar. Su uso es más cómodo y rápido. Entre las ventajas que nos ofrecen las resinas tipo Palavit GLC destacan las siguientes (Casanellas JM, 1991): polimerización a voluntad, excelente ajuste de márgenes, rapidez, amplio campo de aplicaciones del material, no producir calor de polimerización y calcinación sin dejar residuos.

2.1. Material necesario para la fabricación del muñón de resina

- Resina calcinable: la resina autopolimerizable Duralay se presenta en forma de polvo líquido. La resina fotopolimerizable Palavit GLC se presenta en una caja con 3 jeringas de pasta de 3 g. cada una. La pasta, que es de color azul, puede ser de dos consistencias: K I, de baja viscosidad y buena fluidez, y K II, de alta viscosidad y consistencia plástica moldeable. La misma caja de presentación contiene una botella de líquido de modelar, de color transparente, para el alisado superficial. El líquido es la resina sin carga.
- Lámpara de luz: para polimerizar la resina se puede utilizar una lámpara halógena de alta intensidad, una lámpara tipo LED o una lámpara de plasma.
- Espátula y pincel para aplicar la resina.
- Lubricante: vaselina líquida, microfilm de Kerr o separador de resinas.
- Equipo de taladros y postes de plástico calcinables de diferentes grosores, como por ejemplo el sistema MP, Colorama o Endocore (de Metalor).
- Léntulo para aplicar el cemento en el interior del conducto radicular.

2.2. Técnica para la confección del muñón de Palavit GLC

La técnica descrita por Casanellas (1991) es la siguiente:

- Lubricar el CR y la preparación con vaselina o microfilm de Kerr.
- Probar el poste de plástico. Deberá usarse el del mismo tamaño o color que el último taladro usado. Para que la resina se pegue mejor al poste podemos hacer áspera la superficie del poste, rallándola ligeramente con una fresa o disco.
- Aplicar la resina Palavit GLC: Primero se aplica la resina líquida alrededor del poste y se polimeriza con la lámpara. Seguidamente aplicaremos la resina tipo pasta. Primero se aplicará la pasta K I, que es la más fluida, alrededor de la superficie del poste y de la preparación. Luego se aplicará la pasta K II, que es la de alta viscosidad. El trabajo resultará mucho más rápido y fácil si disponemos de matrices especiales para muñones artificiales transparentes (tipo "core"), como por ej. las Coreform® de Kerr. Conviene de vez en cuando sacar y volver a ubicar el perno-muñón dentro del CR diversas veces para asegurar el correcto ajuste y que no se adhiera al diente (Fig. 8.8).
- Cuando tengamos el muñón de resina confeccionado, lo recortaremos con éste insertado dentro del CR. Al mismo tiempo haremos los márgenes para la corona de cobertura (Fig.8.9).

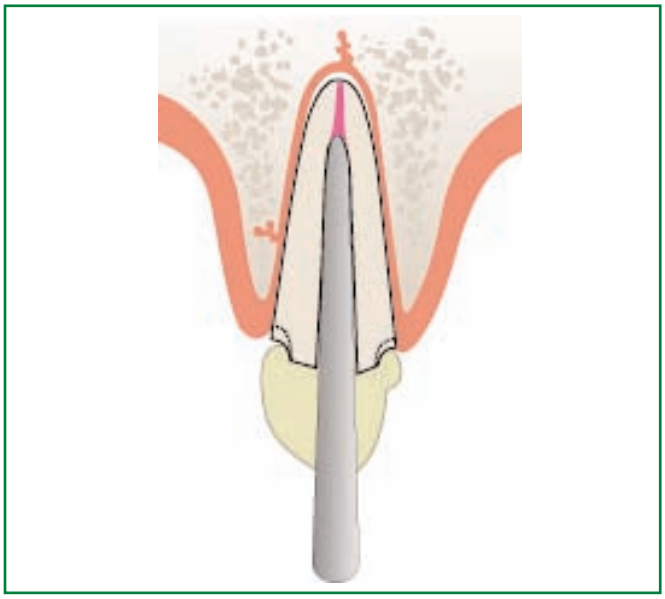

Figura 8.8. *Sistema directo para confeccionar un muñón colado. Espiga de plástico calcinable y resina acrílica.*

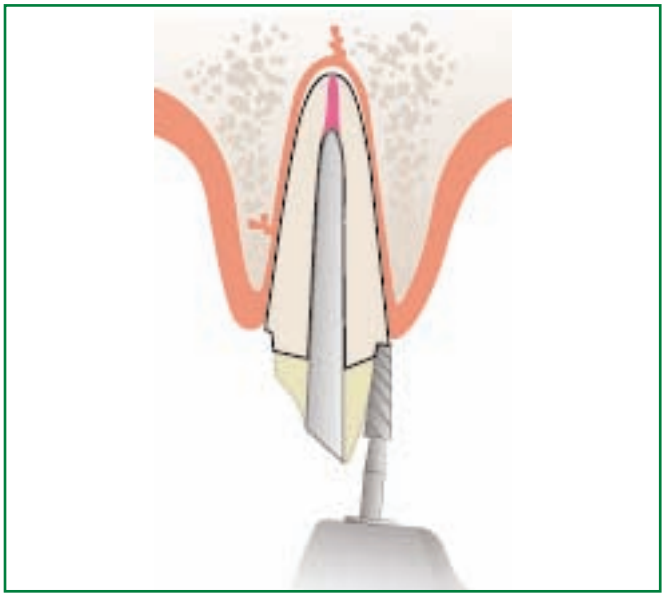

Figura 8.9. *Recortar y dar forma a la parte coronal del muñón–espiga con éste insertado dentro del conducto.*

- Sacaremos el perno-muñón y lo puliremos con discos de papel de lija y copas de goma.
- Finalmente podremos enviar el muñón al laboratorio para que sea colado en oro platinado.
- Mientras tanto el paciente puede llevar una restauración provisional. Se puede realizar con una corona de policarbonato rebasada con resina acrílica autopolimerizable y espigas de acero del mismo calibre que habíamos usado en la preparación del muñón. Esta restauración provisional se cementará con un cemento provisional de óxido zinc sin eugenol.

2.3. Acabado y cementado

Cuando tengamos el muñón ya colado, se probará en boca. Se deberá comprobar que el ajuste sea perfecto. Se cementará de preferencia con un cemento de ionómero de vidrio o un cemento de resina. Finalmente puliremos los márgenes sobre la preparación del diente, con discos de papel de lija y copas de goma, siempre en dirección de metal a diente y no al revés. Posteriormente se rehabilitará la función con una corona de cobertura (ver Fig.8.10).

Ver casos clínicos de muñones colados confeccionados con resina autopolimerizable Duralay, y con fotopolimerizable Palavit GLC, en las Figs. 8.11 a 8.14.

En los dientes posteriores plurirradiculares también pueden hacerse muñones colados con el sistema directo (ver Fig.8.15 y Fig.8.16), sin embargo, es preferible utilizar el sistema indirecto.

Algunas diferencias con los dientes anteriores son las siguientes: no hace falta hacer las ranuras guía, puesto que la retención que hace la misma cámara pulpar sirve para evitar el giro del muñón.

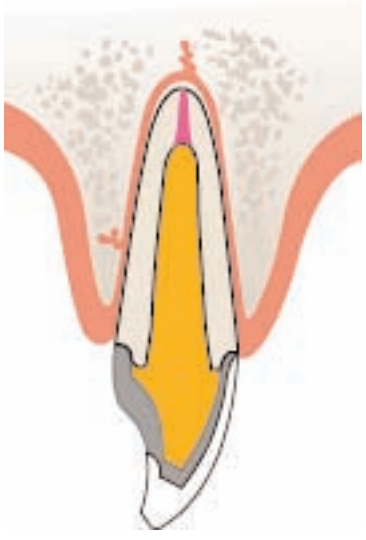

Figura 8.10. *Diente endodonciado restaurado con un muñón colado y una corona de recubrimiento.*

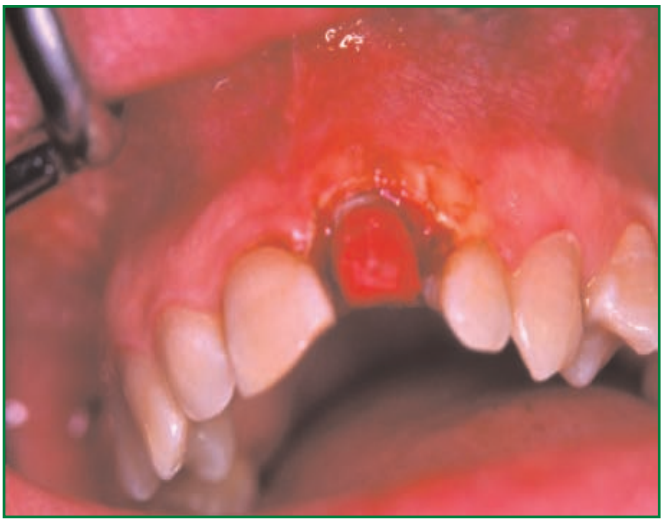

Figura 8.11. *Muñón de resina calcinable Duralay en 21.*

Figura 8.12. *Muñón colado de oro en 21.*

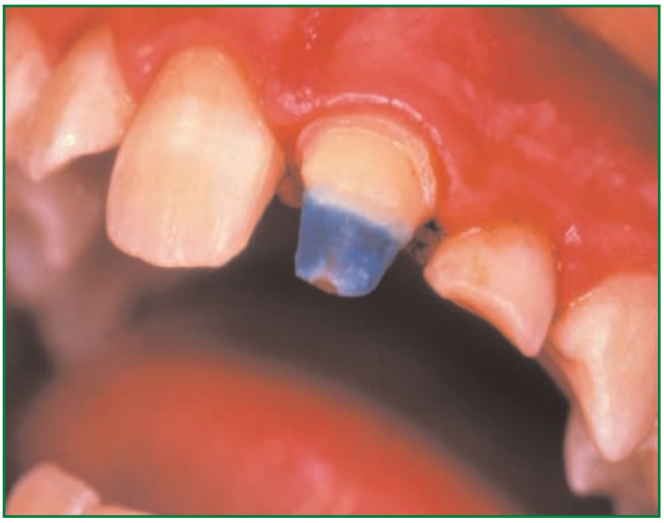

Figura 8.13. *Muñón de resina calcinable de Palavit GLC en 21.*

Figura 8.14. *Muñón colado en diente 21.*

Por otra parte la longitud a la cual debe llegar el poste en el CR mayor (palatino de los molares superiores o distal de los molares inferiores) debe ser al menos la 2 de la raíz (no hace falta que llegue a 2/3) aunque mejor si es más largo.

Para fabricar el patrón de resina en premolares (ver Fig. 8.15) haremos lo siguiente: los premolares inferiores acostumbran a tener un sólo CR, por tanto colocando un poste calcinable en este conducto y añadiendo resina calcinable es suficiente para realizar el muñón colado. Los segundos premolares superiores acostumbran a tener un sólo CR, y por tanto se trataran igual que los inferiores. En cambio los primeros premolares superiores, cómo habitualmente poseen dos CR, se trataran de la siguiente forma: colocaremos un poste calcinable más largo en el CR más ancho y una pequeña insinuación de resina en el otro CR, para que el muñón no pueda girar.

Para fabricar el muñón de resina en molares (ver Fig. 8.16) haremos lo siguiente: los molares superiores se trataran

Figura 8.15. *Muñones colados en premolares inferiores y superiores con el sistema directo*

Figura 8.16. *Muñónes colados con el sistema directo en molares superiores e inferiores*

colocando un poste calcinable más largo en el CR palatino y una ligera insinuación en uno de los CR vestibulares. Por otra parte los molares inferiores se trataran colocando un poste calcinable más largo en el CR distal y una ligera insinuación de resina en uno de los CR mesiales.

8.1.9. Sistema indirecto.

Se tomará una impresión de la preparación del diente en la boca y posteriormente el laboratorio fabricará el muñón sobre el modelo de yeso de esta impresión.

Diversos autores han descrito esta técnica (Rosen H. 1961;. Espona L. 1974; Schillinburg HT y cols.1981,. Schillinburg HT y Kessler JC. 1982, Kataoka SC y Mohamed SE. 1986).

Se puede realizar con distintos materiales de impresión (godiva con aros de cobre, siliconas, vinilpolisiloxanos, mercaptanos e hidrocoloides). Recomendamos los vinilpolisiloxanos o siliconas de adición por su exactitud y flexibilidad.

La impresión se hará con una espiga de plástico flexible especial para tomar impresiones (ej. espigas MP®, de Metalor), a fin de reforzar la consistencia de la silicona y evitar su doblegamiento al hacer el vaciado en yeso. Otros autores describen el sistema indirecto usando alambres, varillas de plástico, clips, postes metálicos prefabricados, etc. todo lo cual nos parece incorrecto según nuestra opinión.

Ventajas e inconvenientes del sistema indirecto

— ***Ventajas:*** Es un sistema algo más rápido que el sistema directo, es el sistema de elección en dientes posteriores multirradiculares y también cuando hemos de hacer varios MC al mismo tiempo.
— ***Inconvenientes:*** La confección del muñón es menos controlable por el profesional puesto que se realiza en el laboratorio. Al haber más pasos a seguir hay más posibilidades de error lo que se puede traducir en un mal ajuste de márgenes.

Técnica del sistema indirecto.

Consta de 3 pasos que son:

1) Preparación del diente y conducto.

Se realiza igual que en el sistema directo.

Se procederá primero a la reducción incisal, luego se seguirá con la reducción axial. Seguidamente se eliminaran las estructuras dentarias no soportadas (ver Fig. 8.17). Finalmente se preparará el conducto radicular; primero se extraerá la gutapercha y se preparará el 1/3 externo del conducto radicular con las fresas de Gates (nos. 1, 2 y 3) y los taladros de Peeso (nos. 1, 2 y 3). Finalmente usaremos los taladros del "kit" comercial (postes MP® de Metalor) hasta llegar a los 2/3 en los dientes anteriores o sólo a la 1/2 del conducto en los dientes posteriores.

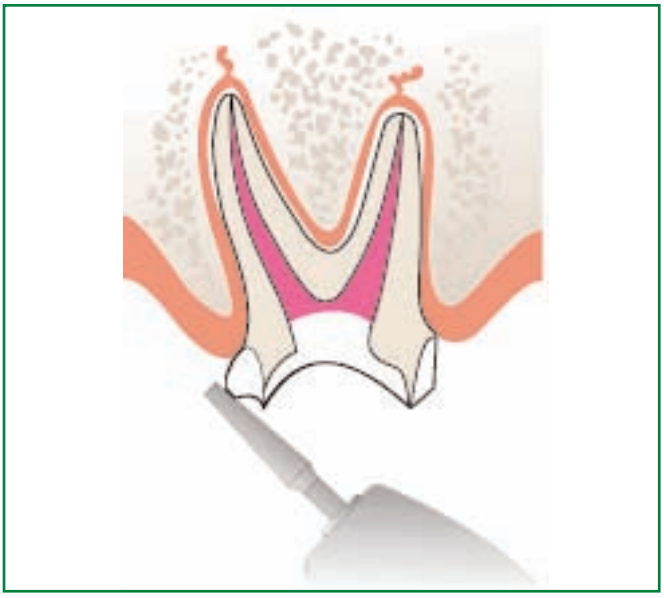

Figura 8.17. *Se procederá a eliminar las estructuras dentarias no soportadas.*

Siempre debe dejarse un mínimo de 3-4 mm. de gutapercha apical remanente.

En dientes anteriores podemos tallar una o dos ranuras guía (o guía lateral cónica), que son surcos verticales de 3-4 mm. de longitud y 1 mm. de profundidad, para evitar la rotación del muñón. También, opcionalmente, se puede tallar un cotrabisel a lo largo de toda la circunferencia oclusal.

En los dientes posteriores no hace falta tallar las ranuras guía y la longitud a la cual debe llegar el poste en el CR mayor (palatino en superiores y distal en inferiores) debe ser al menos la 2 de la raíz (no hace falta que llegue a 2/3 aunque mejor si es más largo (ver Fig.8.18).

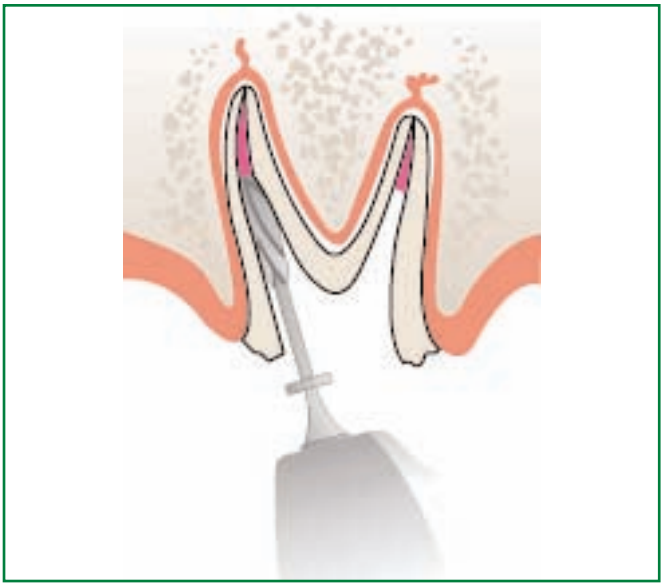

Figura 8.18. *Se prepararán los conductos radiculares con fresas de Gates y taladros de Peeso.*

2) Impresiones:

Colocaremos una espiga de plástico de tomar impresiones (no las calcinables que son menos flexibles) del mismo tamaño o color que el taladro que habíamos usado para la preparación del conducto. Entonces tomaremos una impresión preferentemente con siliconas de adición o vinylpolysiloxanos (ver Fig.8.19). Podemos inyectar silicona de consistencia fluida con la jeringa, dentro de los conductos radiculares, antes y después de insertar las espigas. Podemos usar cubetas parciales, o mejor cubetas completas si hemos de hacer varios muñones al mismo tiempo.

Vaciaremos la impresión y enviaremos el modelo al laboratorio.

En dientes posteriores también es posible confeccionar muñones colados mediante el sistema indirecto, aunque debido a su dificultad y coste económico preferiremos otro tipo de restauración (amalgama o resina compuesta).

Para tomar impresiones en los dientes posteriores podremos colocar 1 o 2 espigas en los conductos radiculares (ver Fig.8.20).

3) Acabado y cementado:

Se realiza igual que en el sistema directo.

Cuando el laboratorio nos devuelve el muñón ya colado en oro, se probará su ajuste sobre el diente tallado, y se cementará con un cemento clásico (ionómero de vidrio, fosfato de zinc) o un cemento de resina. En los cementos clásicos conviene aplicar cemento en el interior del conducto con un léntulo, en cambio con los cementos de resina es mejor sólo aplicar cemento sobre el perno-muñón, a fin de evitar su polimerización prematura en el interior del conducto.

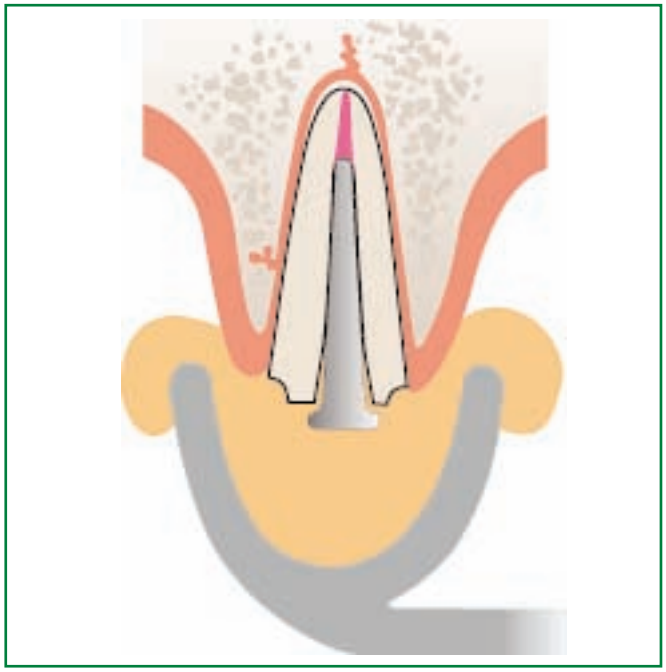

Figura 8.19. *Sistema indirecto para la confección de un muñón colado en dientes unirradiculares: espiga de plástico, cubeta y pasta de impresión.*

Figura 8.20. *Sistema indirecto para la confección de un muñón colado en dientes plurirradiculares: espigas de plástico, cubeta y pasta de impresión.*

Podemos observar un caso de 6 muñones colados en los dientes anteriores siguiendo el método indirecto en las Figs. 8.21, 8.22, 8.23 y 8.24.

En los dientes posteriores el proceso es algo más complicado, puesto que los conductos radiculares de molares y molares suelen estar sin paralelismo entre sí. Este problema puede solventarse con tres técnicas distintas:

1. En la primera técnica (Fig. 8.25 y 8.26) se confecciona el muñón colado todo entero de una sola pieza. Se hará un poste más largo, en el conducto radicular mayor, y una insinuación en uno de los conductos restantes.

Figura 8.21. *Paciente bruxista: se confeccionarán 6 muñones colados en los dientes anteriores.*

Figura 8.22. *Impresiones de los 6 dientes anteriores con ayuda de postes de plástico.*

Figura 8.23. *Los muñones colados de oro han sido ya cementados en los dientes.*

Figura 8.24. *Caso terminado: se han colocado 6 coronas de metal cerámica y una P.P.R. de estructura metálica en el sector posterior.*

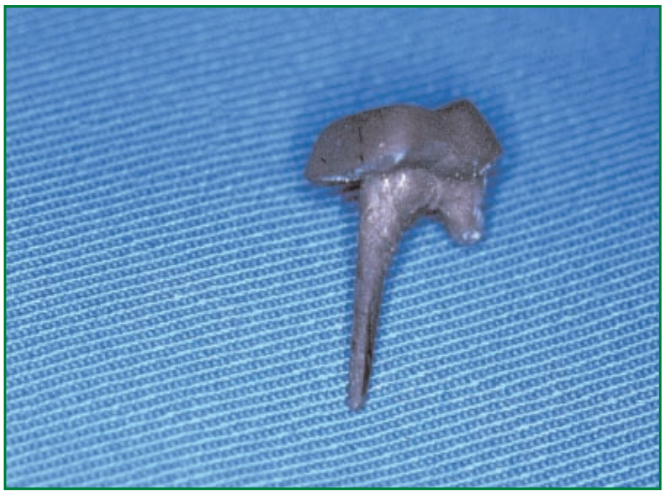

Figura 8.25. *Muñón colado de un sólo elemento listo para ser cementado en un molar superior.*

Figura 8.26. *Muñón colado de un sólo elemento cementado en un molar superior.*

2. En la segunda técnica (Fig. 8.27 y 8.28) el muñón se confecciona con dos componentes. Un elemento, el mayor, tiene forma de muñón propiamente dicho y abarca toda la corona del diente; este elemento posee un poste y un orificio a través del que podrá pasar un segundo poste. El segundo elemento es este poste colado que en el momento de la cementación deberá colocarse en último lugar. De esta forma podemos solventar el problema de la falta de paralelismo de los conductos.

3. En la tercera técnica (Fig. 8.29 y 8.30), el muñón también consta de 2 componentes pero entrelazados entre sí mediante interlocks semi-rígidos o rieleras para salvar el problema del disparalelismo. En las Figs. 8.31 a 8.36 podemos observar un muñón colado construido en un molar superior. En el laboratorio se encera primero un componente y se cuela. Posteriormente se encerará el 2º componente y se colará también.



Figura 8.27. *Muñon colado de dos elementos. Un poste colado penetra a través del orificio que tiene el otro componente.*

Figura 8.28. *Muñón colado de dos elementos cementado en un molar superior. Se observa el postecolado que ha penetrado a través del orificio del otro componente.*

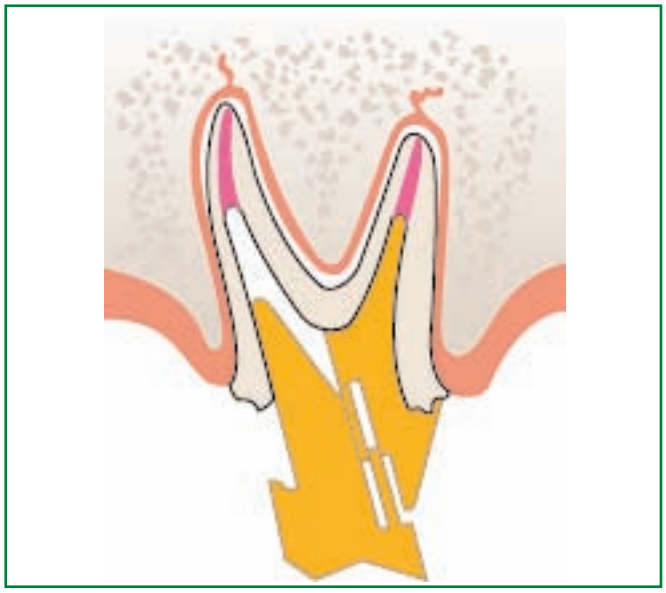

Figura 8.29. *Muñón colado de dos componentes enlazados entre sí por un "interlock", en un molar superior.*

Figura 8.30. *Muñón colado de dos componentes enlazados entre sí por un "interlock", en un molar superior. Primero se cementará el elemento hembra y después el macho.*

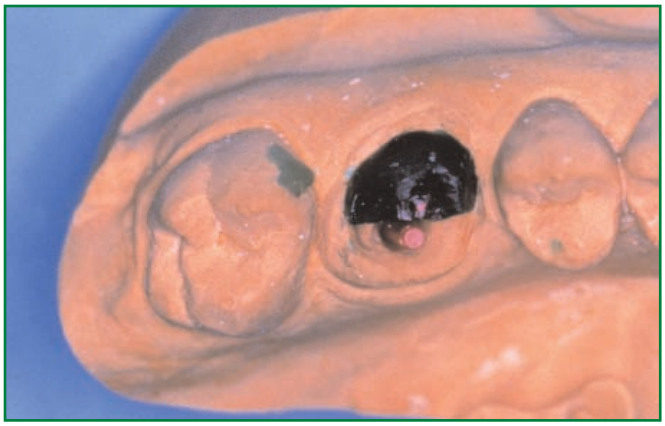

Figura 8.31. *Fabricación de un muñón colado: encerado del primer componente.*

Figura 8.32. *Fabricación de un muñón colado: colado del primer componente.*

Figura 8.33. *Fabricación de un muñón colado: encerado del segundo componente.*

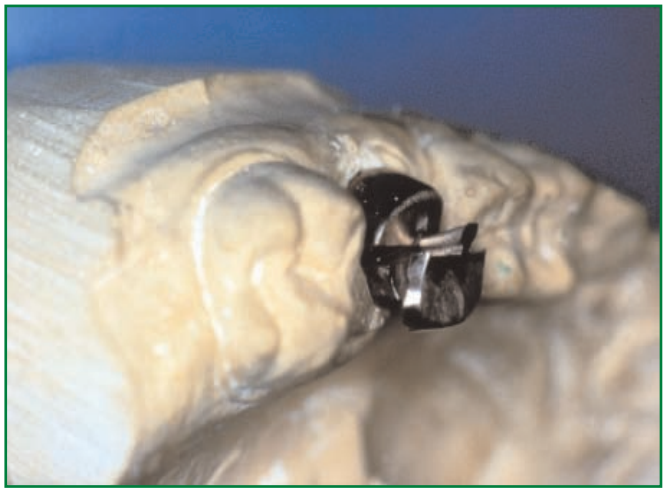

Figura 8.34. *Fabricación de un muñón colado: los dos componentes están entrelazados entre sí mediante un "interlock".*

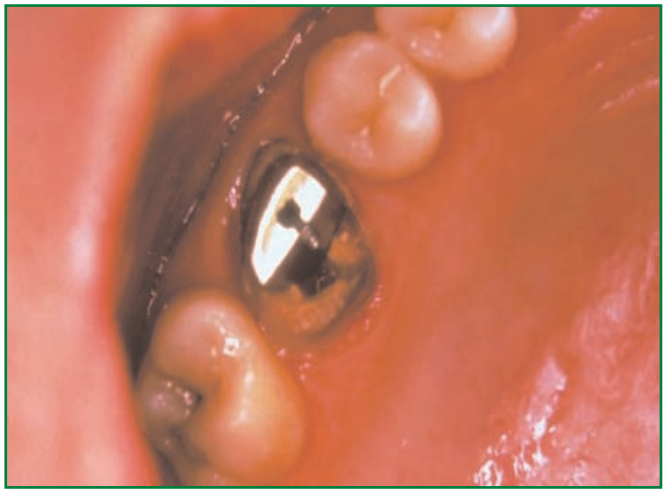

Figura 8.35. *Cemento del muñón colado en un molar superior: primero se cementa el componente hembra.*

Figura 8.36. *Cementado del muñón colado en un molar superior: en segundo lugar se cementa el componente hembra.*

8.1.10. Bibliografía

Abadie FR. Cast "headed" post-cores to resist fracture of endodontically treated anterior teeth. J Prosthet Dent. 1988; 60(6):660-661.

Baraban DJ. A simplified method for making post and cores. J Prosthet Dent. 1970.

Bergman B, Lundquist P, Sjögren U, Sundquist G. Restorative and endodontic results after treatment with cast posts and cores. J Prosthet Dent 1989;61(1):10-15

Casanellas JM. Nueva resina fotopolimerizable para la confección de muñones colados con el sistema directo. Quintessence (Ed.Esp.). 1991; 4(3):143-150.

Chan RW, Bryant RW. Post-core foundations for endodontically treated post teeth. J Prosthet Dent. 1982; 48: 401-406.

Dewhirst RB, Fisher DW and Schillinburg HT. Dowel-core fabrication. J South Calif Dent Assoc. 1969; 37:444-449.

Espona L. Reconstrucciones coronarias según la fisiopatologia de los tejidos dentinario y pulpar. Rev Esp Estomat. 1974 ; 3:181-206.

Harster P, Casanellas JM, Rincón C. Tratamientos previos. En: Echeverria Cuenca. El manual de odontología. Barcelona: Masson-Salvat Odontología, 1995; 8:867-885.

Kataoka SC, Mohamed SE. Fabricating an indirect dowel-core for a premolar with divergent canals. Quintessence of dental technology. 1986; 10(1): 13-15.

Lovdahl PE and Dumont TD. A dowel core technique for multirooted teeth. J Prosthet Dent. 1972; 27:44 -47.

Lovdahl PE, Nicholls JI. Pin retained amalgam cores vs. Cast gold dowel cores. J Prosthet Dent. 1977; 38: 507-514.

Miller AW. Direct pattern technique for post and cores. J Prosthet Dent. 1978; 40:392-397.

Rosen H: Operative procedures on multilated endodontically treatod teeth. J Prosthet Dent. 1961; 11:973- 986.

Santana U. Restauración prostodóncica del complejo dentina-raíz. Barcelona: Quintessence, 1999.

Schillinburg HT, Hobo S, Whitsett LD. Fundamentos de prostodóncia fija. Chicago: Quintessence, 1981; 127-142.

Schillinburg HT, Kessler JC. Restoration of the endodontically treated tooth. Chicago: Quintessence, 1982; 123-142.

Schillinburg HT, Fisher DW, and Dewhirst RR. Restoration of endodontically treated post teeth. J Prosthet Dent. 1970; 24:402-409.
Spector MR. A cast core system with interlocking posts. J Prosthet Dent. 1986; 56(1):16-19.
Stern N. A direct-pattern technique for post and cores. J Prosthet Dent. 1972; 28:279-283.
Weiner AL. A nonparallel cast post and core technique for teeth with divergent canals. J Prosthet Dent. 1981; 46(3).
Weiszfeld A. Utilisation des moules préformés dans la réalisation des inlays/onlays. Les Cahiers de Prothèse. 1984; 45.

8.2. TÉCNICAS ESPECIALES DE RECONSTRUCCIÓN EMPLEANDO MUÑONES COLADOS

8.2.1. Pilar de prótesis fija fracturado y reforzado con espiga-muñón colado

Se trata de una técnica para reparar una prótesis fija con una espiga-muñón colado. Se produce esta circunstancia cuando uno de los pilares ha fracasado por alguna causa (fractura provocada por trauma, por recidiva de caries, etc.).

Esta solución permite aprovechar la misma prótesis fija que llevaba el paciente, con el consiguiente ahorro económico y de tiempo, y proporciona un refuerzo adicional al confeccionar el muñón colado en uno de los dientes pilares.

Muchas veces, un pilar de prótesis fija debilitado, de un puente fijo o de una corona, se fractura por diversas causas.

Se trata de una situación que requiere de una solución urgente y que al mismo tiempo devuelva la solidez y fuerza máxima a la prótesis fija.

En estos casos la solución mejor consiste en reconstruir el pilar con un muñón artificial (preferentemente un muñón colado) y fabricar una nueva prótesis fija.

A pesar de todo, en algunas ocasiones excepcionales, se puede reconstruir el pilar y conservar la prótesis fija del paciente. En primer lugar se endodonciará el pilar y después se fabricará un poste-muñón colado mediante la técnica directa. Como matriz se utilizará en este caso, la cofia interna de la misma prótesis fija. Esta técnica, que ha sido descrita por algunos autores (Schillinburg HT y Kessler JC, 1982; Gil JA, San Martín JA, Arellano A, 1992; Casanellas JM, 1993; Casanellas JM, 1997), no se utiliza tan a menudo como seria lo deseable.

Esta técnica precisa de unos requisitos, tiene sus indicaciones, y tiene sus ventajas respecto a otras soluciones empleadas habitualmente.

8.2.1.1. Fractura de un pilar de prótesis fija

A. Causas:

— Recidiva de caries: en ocasiones debajo de una prótesis fija puede haber recidiva de caries, si el ajuste de los márgenes no es bueno o bien el paciente tiene males hábitos higiénicos.
— Fracaso de una restauración del pilar: cuando el pilar tenia una restauración antigua, con el tiempo ésta puede desprenderse o fracturarse.
— Preparación de un pilar demasiado estrecho: si el pilar de la prótesis se ha limado demasiado, puede quedar debilitado y fracturarse fácilmente.
— Diente desvitalizado: los pilares desvitalizados muy destruidos y que son pilares de puente, son más susceptibles a la fractura.
— Traumatismo: un traumatismo oclusal (contacto prematuro), un accidente traumático externo, o bien masticar un elemento demasiado duro mezclado con el bolo alimenticio (hueso de carne o de aceituna) pueden ser factores que causen la fractura del pilar
— Combinación de varias causas: es lo más frecuente. Por ejemplo, un diente pilar desvitalizado y reconstruido sufre un traumatismo que provoca su fractura.

B. Tratamientos posibles

Ante la fractura de un diente pilar de una prótesis fija las opciones terapéuticas son varias. Según la distancia existente entre los márgenes de la preparación y el nivel de la fractura actuaremos de una forma u otra:

- En el caso de que entre el nivel de la fractura y los márgenes de la preparación haya menos de 1,5-2 mm., a veces no hay más remedio que realizar la exodoncia del diente. Pero en otras ocasiones podremos intentar realizar un alargamiento de corona con o sin ostectomía para salvar el pilar.
- Si entre el nivel de la fractura y los márgenes de la preparación hay más de 15-2 mm. podremos realizar un tratamiento conservador, reconstruyendo el diente pilar con un muñón artificial.

En este caso el muñón artificial más resistente y sólido para el diente pilar es el muñón colado. Sin embargo, la restauración podría hacerse también con otros materiales, por ejemplo con un muñón de composite auto, especial para muñones (composite tipo "core"), y un poste prefabricado.

Para reconstruir un diente pilar aprovechando la misma prótesis fija del paciente, hay dos sistemas: se puede hacer con un muñón colado o bien con un muñón de composite auto, rehaciendo el pilar debajo el mismo puente. La ventaja de utilizar el muñón colado es que es la restauración más resistente de todas.

8.2.1.2. Requisitos para usar esta técnica

Los requisitos más importantes para poder utilizar esta técnica son los siguientes:

- Los márgenes de la preparación deben estar totalmente conservados, sin estar afectados por caries.
- La prótesis fija, ya sea un puente o una corona, debe estar en buen estado de conservación.

8.2.1.3. Indicaciones de esta técnica

- En casos de que se fracture un pilar de una prótesis fija y se desee aprovechar, como tratamiento definitivo, el mismo puente o corona que llevaba el paciente, reforzándolo con un muñón colado.
- En casos de que se fracture un pilar de una prótesis fija y se desee aprovechar, como tratamiento provisional, el mismo puente o corona que llevaba el paciente, reforzándolo con un muñón colado, hasta que en un futuro próximo se realice otra prótesis más definitiva.

8.2.1.4. Material necesario

- Postes de plástico calcinable con sus correspondientes taladros de diferentes tamaños (ej. sistema de postes MP® de Metalor, sistema Parapost® de Whaledent, etc.).
- Resina acrílica calcinable autopolimerizable (Duralay ®de Reliance Dental Mfg. Co. Worth III, Palavit G® de Heraeus-Kulzer).
- Espátula o pincel
- Lubricantes o separadores (vaselina líquida, microfilm® de Kerr, cinta de teflón, etc.).
- Léntulo

8.2.1.5. Descripción de la técnica

- En primer lugar hay que hacer el tratamiento endodóncico del diente pilar, en el caso de que no esté ya realizado.
- Seguidamente se fabricará un poste muñón colado mediante el sistema directo siguiendo los pasos ya descritos en el apartado de muñones colados. En este caso se usará como matriz la cofia interna de la misma prótesis fija. El proceso será el siguiente:
  - Preparación del diente y del conducto radicular: se realizará tallando las partes del diente más débiles sin soporte dentinario. Siempre se dejará un mínimo de 2 mm. (para algunos autores incluso sería suficiente 1,5 mm.) de estructura dentaria por encima de los márgenes de la prótesis fija. El conducto radicular se preparará con un contraángulo reductor a baja velocidad. Se usaran fresas de Gates, taladros de Peeso, etc. para remover la gutapercha hasta llegar a 2/3 de la raíz, tal cómo se explica en el apartado correspondiente. Se deberá dejar un mínimo de 3-4 mm. de gutapercha apical. Para preparar el diámetro definitivo del CR se usarán los taladros del "kit" comercial (ej. postes MP® de Metalor)
  - Fabricación del patrón de resina acrílica (sistema directo), usando como matriz la cofia interna de la prótesis fija: usaremos postes de plástico calcinables y resina acrílica autopolimerizable (Duralay®) El poste de plástico deberá ser del mismo diámetro que el último taladro usado en la preparación del conducto. El poste de plástico deberá ajustar bien al interior del conducto, sin dejar espacios con las paredes. Se cortará el poste de forma que no interfiera al reposicionar el puente o la corona en el diente pilar sin provocar interferencias oclusales. Seguidamente aplicaremos por capas la resina calcinable encima del diente pilar y del poste de plástico, y de vez en cuando reposicionaremos el puente para que no se produzcan interferencias. Hay que evitar que la resina se pegue al diente, por lo que puede ser conveniente colocar una fina capa de separador o de vaselina líquida. Por otra parte, en la prótesis fija, para que tampoco se pegue la resina, podemos poner una fina capa de vaselina líquida o mejor una cinta de teflón. Luego se rellena de resina la cofia interna del puente o corona posicionándo la prótesis en la boca y se hace cerrar la boca al paciente. Al cabo de unos minutos, sacaremos la prótesis fija, de forma que nos quedará el muñón de resina preparado y adaptado a la cofia interna de ésta. Se enviará el muñón de resina al laboratorio para ser colado en oro.

    Mientras tanto, el paciente puede llevar el mismo puente o corona, si sabemos confeccionarle un muñón provisional. Éste puede realizarse con un poste metálico del mismo calibre que el último taladro usado. La cofia interna se rellenará de resina acrílica cómo las que se usan para hacer los puentes provisionales (Trim®, Taab 2000®, etc.)
  - Acabado y cimentado: finalmente cuando ya el laboratorio nos devuelve el muñón colado en oro, lo probaremos sobre el pilar y posicionaremos la prótesis fija encima. El puente o corona debe quedar bien adaptado con respecto a sus márgenes y no debe haber interferencias a la oclusión. Luego cementaremos primero el muñón colado y seguidamente la prótesis. Los cementos mejores para estos casos son los de ionómero de vidrio y los de resina. Hay que tener en cuenta que después de cementar el muñón es conveniente pulir el muñón, usando copas de goma o discos de papel. El pulido se hará siempre de metal a diente y no al revés.

En las Figuras 8.37 a 8.44 podemos observar esta técnica aplicada a un puente fijo superior.

8.2.1.6. Ventajas de esta técnica

- Con esta técnica aprovechamos la misma prótesis del paciente, con lo cual se consigue un gran ahorro de tiempo y dinero.
- Esta técnica permite ser usada como solución definitiva o provisional. Puede ser una solución temporal en espera de que el paciente quiera o pueda costearse una nueva prótesis más definitiva.

Figura 8.37. *Debajo un puente superior antiguo de oro resina aparece una caries. Después de extraer el puente se prepara el diente 23 para confeccionar un muñón colado.*

Figura 8.38. *Se prueba el poste de plástico calcinable y se corta para que no interfiera a la inserción del puente.*

Figura 8.39. *Muñón de resina Duralay, debajo del puente.*

Figura 8.40. *Muñón de resina Duralay terminado. EL muñón ajusta en la cofia interna del puente.*

Figura 8.41. *Muñón colado de oro, que ajusta perfectamente a la cofia interna del puente.*

Figura 8.42. *Muñón colado de oro, que ajusta perfectamente a la cofia interna del puente.*

Figura 8.43. *Muñón colado de oro cementado al diente.*

Figura 8.44. *Caso terminado: se ha cementado el puente, después de comprobar su ajuste perfecto sobre los márgenes de preparación.*

8.2.2. Reparación de una prótesis fija con espiga-muñón colado

Se trata de una técnica descrita principalmente por Schillinburg HT y Kessler JC (1982) con el nombre de "Dowel-Inlay Crown Repair". Otros autores la describen de forma similar.

A veces un diente restaurado con una corona puede necrosarse posteriormente por y requerir tratamiento endodóncico. Esto puede deberse a diversas causas como por ejemplo tallados demasiado agresivos o restauraciones previas muy cercanas a la pulpa.

Si ha pasado poco tiempo después de cementar la corona, la solución puede ser intentar restaurar el diente sin necesidad de repetir la prótesis. Para ello se confeccionará una espiga-muñón colado adaptada al conducto radicular del diente al que se le ha realizado la endodoncia.

Los pasos a seguir son los siguientes (ver el caso clínico de las Fig.8.45 a 8.48): después de haber realizado el tratamiento endodóncico, se vaciará la gutapercha más coronal calentando atacadores endodóncicos, y se preparará el conducto radicular de la forma habitual (hasta 2/3 de la raíz en dientes anteriores, y hasta al menos la 2 de la raíz en dientes posteriores) con las fresas de Gates y los taladros del "kit" comercial. Se alisarán bien las paredes del conducto de forma que sean ligeramente divergentes hacia oclusal. Para que la espiga colada se adapte mejor a los márgenes podremos hacer un bisel de al menos 1 mm. alrededor de la entrada del conducto. Luego se probará la espiga de plástico para tomar impresiones, que deberá ser del mismo calibre que el último taladro utilizado del "kit" comercial. Las impresiones se tomarán con siliconas de adición y la espiga de plástico. Cuando el laboratorio envíe la espiga colada, se probará ésta en el interior del conducto, y se cortará la parte más coronal (unos 2 mm.), de forma que tengamos suficiente espacio para realizar una obturación. Se cementará la espiga colada, y posteriormente se realizará una obturación de composite o amalgama por oclusal

Algunos autores también describen esta técnica confeccionando la espiga colada a través del sistema directo, es decir con una espiga calcinable y resina calcinable, pero creemos que en este caso es mucho más sencillo tomar impresiones (sistema indirecto).

De esta forma la restauración espiga-muñón colado nos proporcionará un cierre hermético del acceso endodóncico y reforzará la estructura del diente debajo de la corona.

8.2.3. Muñón de metal porcelana con corona "jacket" de recubrimiento

Una técnica poco utilizada, tiene como base el perno-muñón colado, pero recubierto de material cerámico, y se ha

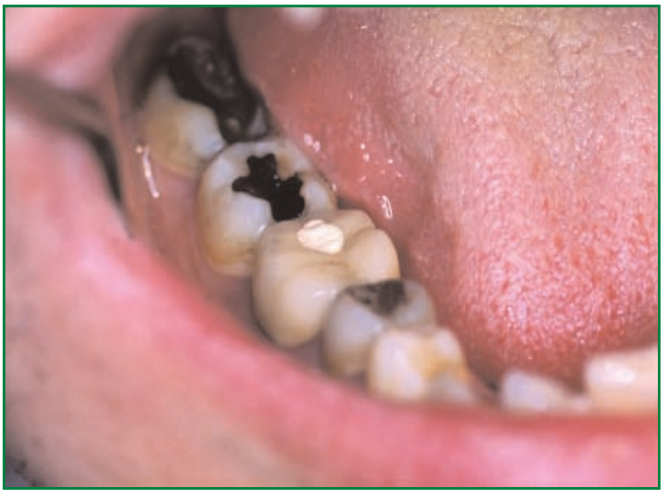

Figura 8.45. *Corona cementada recientemente en un molar inferior. Al cabo de poco tiempo fue necesario el retratamiento endodóncico, sólo del conducto distal.*

Figura 8.46. *Espiga colada.*

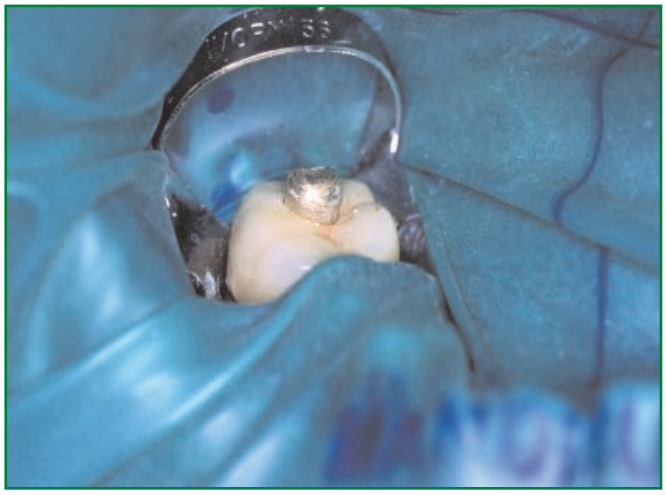

Figura 8.47. *Antes de cementar la espiga colada, se prueba dentro del conducto distal.*

Figura 8.48. *La espiga colada ha sido cementada al interior del CR distal y se ha colocado un composite encima.*

descrito por muy pocos autores hasta la fecha actual. Algunos le atribuyen el nombre de muñón "ceramicado" (Villa MA y cols., 1994). Nosotros describiremos una variante de ella a la cual le hemos atribuido el nombre de "muñón de metal porcelana con corona jacket de recubrimiento".

Las coronas jacket de porcelana son una alternativa estética de primera elección en los dientes anteriores, en los cuales la estética, la translucidez y la naturalidad de la restauración son los factores más importantes.

Sin embargo, en los dientes anteriores en los que se desee realizar un muñón colado, está contraindicado colocar una corona jacket de porcelana, principalmente por el problema de la translucidez. En estos casos tenemos dos opciones: podemos colocar una corona de recubrimiento de metal porcelana, o bien usar la técnica descrita a continuación.

La técnica consiste en realizar un muñón colado, en el cual la porción más externa de la cara vestibular se ha recubierto con porcelana opaca. Este método proporciona varias ventajas: el ajuste al interior del conducto radicular se realiza con metal colado (perno-muñón), lo que asegura un ajuste perfecto, la porción coronaria externa vestibular está recubierta con la carilla de cerámica, lo que nos evitará el problema de la translucidez del metal, y finalmente la carilla de cerámica se puede grabar con ácido fluorhídrico, con lo que conseguiremos una perfecta adhesión a la cerámica de la corona, al cementarla con cemento de resina.

La confección del muñón metálico puede realizarse con la técnica directa (mediante resina calcinable) o con la técnica indirecta (tomando impresiones del conducto).

Podemos ver un caso clínico de esta técnica en las Figuras 8.49 a 8.52.

8.2.4. Bibliografía

Casanellas JM. Pilar de prótesis fija fracturado y reforzado con espiga muñón-colado. SEPES XXIII Reunión de la Sociedad Española de Prótesis Estomatológica; Granada, 1993; 77.

Figura 8.49. *Prueba de metal del muñón colado en 11. Falta el recubrimiento de porcelana en la cara vestibular.*

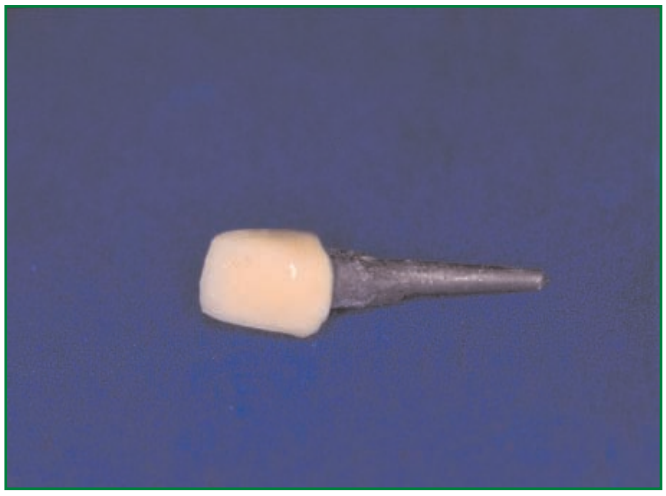

Figura 8.50. *Muñón colado de metal porcelana terminado y listo para cementar.*

Figura 8.51. *Cementado del muñón de metal porcelana terminado y listo para cementar.*

Figura 8.52. *Corona "jacket" cementada sobre el diente 11. En los dientes 11 y 22 se han cambiado las antiguas coronas de metal cerámica por «jackets» de porcelana.*

Casanellas JM. Pilar de pròtesi fixa fracturat i reforzat amb espiga-monyó colat. Arxius d'Odontologia 1997; 5:1-7.

Gil JA, San Martín JA, Arellano A. Reparación de una prótesis fija mediante Espiga-Muñón colado de metal no noble. Av Odontoestomatol 1992; 8:581-584.

Prosper L. Blended ceramic root post caps. Quintesenz Zahnsech 1989; 15:901-912.

Santana U. Restauración prostodóncica del complejo dentina-raíz. Barcelona: Quintessence books, 1999, 111-129.

Schillinburg HT, Kessler JC. Restoration of the endodontically treated tooth. Chicago: Quintessence publ. Co., 1982, 123-151.

Snyder DE . Dowel-inlay repair of the loose crown of an endodontically involved tooth. Quintessence Int. 1986; 17(3):185-187.

Tovati B, Miara P. Transmisión de la luz en restauraciones de cerámica adhesiva. J Esthet Dent (ed.Esp.) 1993; 4:12-18.

Villa MA, Zapico E, Cueto M, Peña JM, Fernandez A, Fernandez MP. Muñón "ceramicado". Perspectivas clínicas de un nuevo procedimiento de restauración estética. Rev Eur Odontoestomatol 1994; 6:271-278.

8.3. MUÑONES - ESPIGAS Y CORONAS PROVISIONALES

Cuando se confecciona un muñón colado en dientes anteriores, es necesario proporcionar un provisional al paciente, puesto que son necesarias diversas visitas.

8.3.1. Funciones de las prótesis provisionales

Las funciones de las prótesis provisionales en dientes endodonciados son diversas (Cadafalch y cols., 1977):

- Función oclusal: evitan elongaciones y migraciones laterales al haber perdido el diente el contacto con sus antagonistas y dientes laterales; por tanto proporcionan función de equilibrio oclusal al mantener la oclusión (Keough B, 1992).
- Función periodontal: Mantienen la encía en su lugar, evitando que el margen quede invadido por ésta, lo que podría originar posteriores problemas en la toma de impresiones.
- Función estética: Devuelven la función estética del diente tratado, durante el período de tiempo en que se elaborará la prótesis fija definitiva en el laboratorio.
- Función fonética (Martin JP y cols.): Muchas veces las prótesis provisionales cumplen una función fonética, particularmente las del sector anterior de la boca. Debemos evitar alterar la pronunciación de los fonemas dentales y labiodentales.
- Función diagnóstica: En diversas ocasiones una prótesis provisional puede servir como tratamiento de prueba antes de realizar una prótesis definitiva. Con la prótesis provisional podremos comprobar y modificar sobre la marcha una serie de factores sobre los que no estemos totalmente decididos, como pueden ser el

color y la forma de los dientes, la oclusión, etc. hasta conseguir la prótesis más idónea para el paciente.

— Función de protección frente a las fracturas y a las caries, lo que es muy importante en los dientes endodonciados (Martin JP, 1988): Los dientes endodonciados frecuentemente son dientes muy mutilados y debilitados por grandes caries; por tanto son dientes frágiles con mayor susceptibilidad a las fracturas.

8.3.2. Materiales y técnicas

Los materiales más usados en las prótesis provisionales son las resinas acrílicas (CRA Newsletter, 1995; Philips RW, 1973; Burdairon G, 1991) autopolimerizables (ej. Trim®, Tab 2000®, Protemp II® y Protemp Garant®, etc.) o fotopolimerizables (ej. Triad®, Provipont®, etc.).

Para las coronas unitarias generalmente se emplean los tradicionales PMMA (Jet®, Vita K+B®), PEMA (Provisional®, Snap®, Trim II®), bis-acrilatos (Protemp II®, Luxatemp®) o los nuevos materiales fotopolimerizables (Provipont®, Triad®, Unifast LC®) que tienes ciertas ventajas sobre las anteriores. Para las prótesis fijas de diversas unidades siguen siendo preferidos los tradicionales materiales de polimetil metacrilato hechos en laboratorio (Jet®, Vita K+B®) que se rebasan con resina en la clínica. Su resistencia y solidez es suficiente en la mayoría de situaciones que se requieren provisionales a corto plazo.

Para confeccionar prótesis provisionales existen diversas técnicas:

— En el caso de coronas unitarias, pueden usarse coronas prefabricadas (coronas ion prefabricadas de policarbonato) o coronas de acrílico hechas a medida en el laboratorio, y rebasadas en la clínica con acrílico autopolimerizable.

— En el caso de prótesis fijas de diversas unidades, aunque también se pueden emplearse coronas provisionales individuales, lo mejor para la estética y función es utilizar puentes provisionales de acrílico confeccionados en el laboratorio, de una impresión previa.

En dientes endodonciados que van a restaurarse con un muñón colado, es muy importante que el provisional ajuste perfectamente, puesto que si quedara holgado el movimiento de vaivén del perno-muñón provisional podría facilitar la fractura de la raíz. Por ello lo mejor es escoger un poste metálico del mismo tamaño que el que se usará para el colado definitivo. Muchas casas comerciales tienen "kits" completos que lo permiten (ej. Metalor Ibérica, S.A.). No debe usarse un poste de plástico ya que podría romperse en el interior de la raíz.

Para la cementación deberá usarse un cemento blando provisional sin eugenol, ya que éste material podría interaccionar químicamente con las resinas usadas para rebasar las prótesis.

Podemos ver un ejemplo de provisionales para muñones colados en las Figuras 8.53 a 8.55.

Figura 8.53. *Dientes 11 y 21 preparados para restaurarlos con muñones colados.*

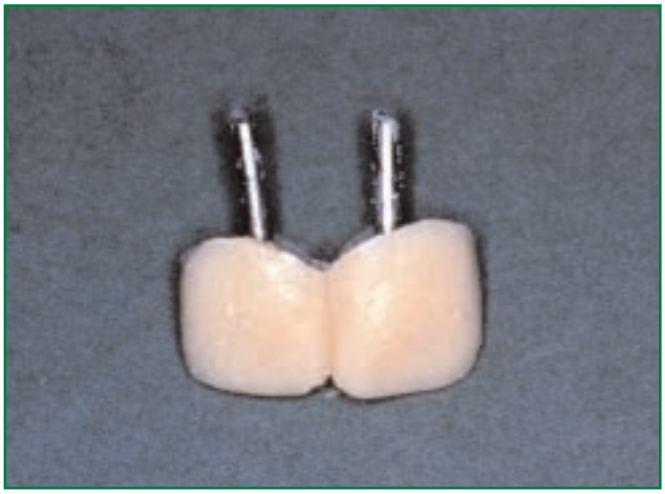

Figura 8.54. *Los dos pernos coronas provisionales están preparados para cementar en los dientes.*

Figura 8.55. *Los dos perno–coronas provisionales han sido cementados en los dientes.*

8.3.3. Bibliografía

Burdairon G. Manual de biomateriales dentarios. 20 ed. Barcelona: Masson, S.A. 1991; 5:259-264.

Burnett RR, Diaz R, Waldrop TC, Hallmon WW. Clinical perspectives of periodontal and restorative interactions. Compendium 1994; 15(5):644,646,648-655.

Cadafalch J, Casanellas JM, LLombart E, Cadafalch E. Requisitos básicos, clínicos y de laboratorio de las prótesis provisionales. Arch Odontoestomatol 1997; 13:199-204.

Clinical Research Associates (CRA). Restauraciones provisionales-Actualidad 1995. CRA Newsletter 1995; 9(7).

Crespi R, Grossi SG. The emergence margin in prosthetic reconstruction of periodontally involved teeth. Int J Periodontics Restorative Dent 1993; 13(4):348-359.

Fehling AW, Neitzke C. A direct provisional restoration for decreased occlusal wear and improved marginal integrity: a hybrid technique. J Prosthodont 1994; 3(4):256-260.

Harster P. Prótesis provisional. En: Echeverria-Cuenca. El manual de odontología. Barcelona: Masson-Salvat Odontología, 1995; 8(8):905-907.

Keough B. Occlusal considerations in periodontal prosthetics. Int J Periodontics Restorative Dent 1992; 12(5):359-371.

Martin JP, Malquarti G, Allard Y et Bois D. Prothèse provisoire immédiate. Encycl. Med. Chir. (Paris-France), Odontologie 1988; 9:23272 B10,6p.

Pameijer JHN. Periodontal and occlusal factors in crown and bridge procedures. Amsterdam: De bussy Ellerman Harms. Dental center for postgraduate courses., 1985; 9:225-238.

Philips RW. La ciencia de los Materiales Dentales de Skinner. 70ed. Mexico: Interamericana, 1973; 14:185-205.

Schillinburg HT, Hobo S, Whitsett LD. Fundamentos de prostodóncia fija. Chicago: Quintessence Publishing Co., Inc.,1981; 8:143-168.

Wirz J, Bangert R, Jäger K. Coronas y puentes provisionales (I). Condicionantes. Quintessence (ed. esp.) 1994; 7(7):459-465.

CAPÍTULO 9

RECONSTRUCCIONES CON CERÁMICA MEDIANTE LA TÉCNICA CAD-CAM

J. CADAFALCH

9.1. INTRODUCCIÓN

La reconstrucción cerámica en dientes endodonciados reúne dos ventajas importantes: por un lado, la cerámica emplea una técnica adhesiva en la cementación y esto implica ahorro del tejido dentario en el momento de la preparación de la cavidad; por otro, el tratamiento con "onlays" de cerámica recubriendo cúspides, al igual que hacíamos con las restauraciones de oro, nos permite conseguir estética.

9.1.1. Historia del CAD-CAM en Odontología

CAD-CAM (Computer Aided Design-Computer Aided Manufacturing) que significa diseño y fabricación asistida por ordenador, es desde hace unos años una tecnología más dentro del campo de la Odontología, y especialmente en la restauración cerámica. Actualmente el término CAD-CAM está siendo sustituido por el de CAD-CIM (Computer aided design-Computer Integrated Machining), haciendo referencia a que la fabricación está integrada en el ordenador, cuando todo el sistema está integrado en un solo aparato.

Son varios los sistemas de CAD-CAM aplicados a la Odontología restauradora, desde que Altschuler ideo el sistema holográfico:

- Duret, a partir de la obtención de diversas imágenes de una preparación con una pequeña cámara CCD, imágenes que son correlacionadas por el ordenador, consigue la imagen tridimensional. El clínico diseña el contorno de la preparación y el contorno de la corona se obtiene de la base de datos del sistema. El bloque de cerámica es mecanizado por el sistema de tallado que viene equipado con tres ejes de instrumentos recambiables. Este sistema permite realizar coronas y pequeños puentes. Este sistema también se conoce con los nombres de Hennson o sistema Sopha (Sopha, Lyon, Francia; Sopha, Los Angeles, CA, USA).
- El sistema Minnesota (DentiCAD USA, Waltham, MA) ideado por Rekow consigue la impresión óptica a partir de una cámara reflex equipada con un sistema estéreo. Las imágenes son digitalizadas por un escáner y elaboradas por un programa informático. Una base de datos del sistema permite la realización del diseño de toda la corona. Una máquina con cinco ejes permite modelar la corona.
- El sistema Procera (Nobel Biocare AB, Göteborg, Suecia) adquiere los datos a partir de un digitalizador mecánico que escanea la preparación sobre un modelo de yeso. Estos datos son transferidos a un ordenador. Sobre la imagen digitalizada se genera el diseño de la preparación. De esta manera se fabrica la cofia de la corona en óxido de alúmina que deberá ser tratada y luego recibirá la sinterización cerámica en el laboratorio con cerámica Procera- AllCeram (Ducera, Rosbach).
- Otros sistemas que existen son: el Precident DCS (Girbach) que nos realiza una subestructura de titanio o en cerámica de dióxido de zirconio para la corona o puente; el sistema Microdenta (Lang & Microdenta, Berlín, Alemania) que emplea unidades separadas, una estación de láser en tres dimensiones para escanear, la unidad de diseño y cámara de tallado; los sistemas Cera-

matic (Ceramatic Instrument, Hovas, Suecia) y Celay (Mikrona Technologie AG, Spreitenbach, Suiza) que son más parecidos a una copiadora de llaves; el sistema CAP (Computer aided Prosthetic) desarrollado por Uchiyama, es otro sistema para realizar coronas de titanio o composite; el sistema Showa/Nissan permite la realización de coronas tras realizar el escáner de la preparación en 10 minutos y mecanizar una corona completa en 1h 30 minutos.

Todos estos sistemas precisan del laboratorio, y los que no precisan del laboratorio son sistemas de un tamaño tan grande, que no permiten estar dentro del gabinete dental, y mucho menos ser trasladados desde un gabinete dental a otro.

9.1.2. El sistema CEREC® (Sirona Dental Systems GmbH, Bensheim, Alemania)

El sistema CEREC fue ideado por Mörmann y Brandestini. En 1985 se colocaba la primera restauración cerámica diseñada y fabricada por el CEREC 1.

El CEREC 1 fue la primera máquina de CAD-CAM con la que se podía trabajar en la cabecera del paciente, realizando una restauración cerámica en una sola sesión clínica. Dispone de una cámara de tallado compuesta por un disco de diamante para tallar el bloque de cerámica. Este disco se mueve en un eje vertical mientras el bloque de cerámica avanza hacia delante girando sobre su eje, perpendicular al disco. Esto limita la preparación de los dientes a "inlays" y a carillas cerámicas, debido a los 3 ejes de trabajo que permite la cámara de tallado. Las preparaciones talladas han de estar diseñadas para adoptar los planos de corte del disco de la cámara de tallado:

- Paredes rectas con márgenes cavo-superficiales bien definidos.
- Suelos cavitarios totalmente planos.
- Las cajas proximales deben tener paralelismo entre ellas.

Una pequeña cámara CCD con una resolución de 256x256 pixeles, es la herramienta para tomar la impresión óptica de la preparación dentaria. Esta imagen aparece en la pantalla del ordenador durante el proceso de impresión óptica, y cuando el clínico considera que esta es correcta, fija la imagen e inicia el trabajo de diseño sobre la pantalla. Finalizado el diseño, toda la información pasa a la cámara de tallado, donde el operador colocará un bloque de cerámica del tamaño que determina el mismo ordenador, e inmediatamente se inicia el tallado de la incrustación. Todo esto en una misma unidad, de fácil transporte dentro de una misma clínica, permitiendo trabajar en varios gabinetes con el mismo aparato, y en menos de 15 minutos para todo el proceso de diseño y fabricación (Fig.9.1).

Con el tiempo y la experiencia clínica de los diversos usuarios del sistema CEREC, tanto en la Universidad como en la clínica privada, el diseño cavitario sufrirá pequeñas modificaciones:

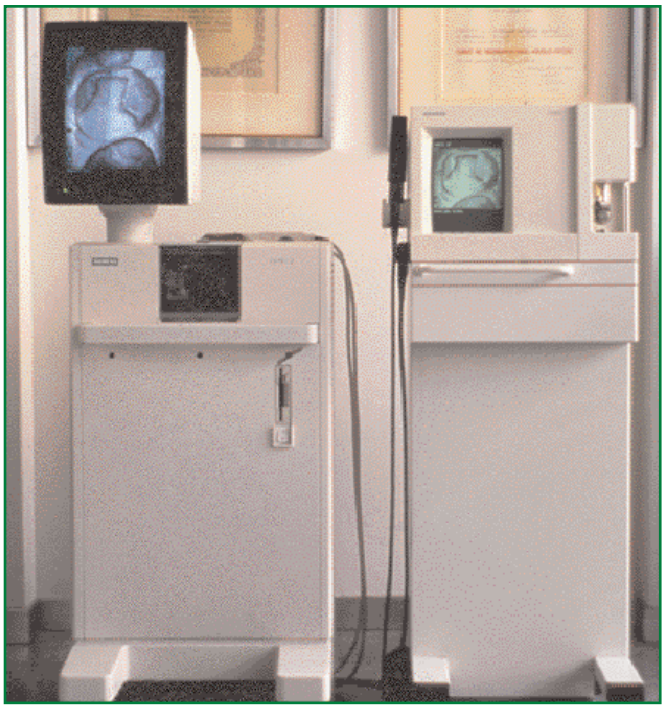

Figura 9.1. *EL CEREC 1 a la derecha, y el CEREC 2 a la izquierda.*

- Los suelos de la cavidad pueden ser cóncavos, nunca convexos.
- Los ángulos de las paredes proximales con la pared gingival, dejan de ser rectos y se redondean para eliminar puntos críticos de estrés.

Delante de una extensión vestibular en cola de milano, el CEREC 1 no tiene ninguna posibilidad de tallado. Jedinakiewicz y Martin idean, para resolver este problema, la restauración múltiple. Se trata de realizar dos incrustaciones, una independiente de la otra, que se complementan en la cavidad a restaurar. Esto supone un mayor número de posibilidades restauradoras preservando tejido dental sano.

El primer *software* fue el COS 1.0 (Cerec Operating System 1.0). La aparición de nuevos *software*, desde el COS 1 al COS 2.1, no supuso ningún cambio en la preparación de los dientes, pero si que éstos facilitaron el diseño informático y el trabajo del clínico. Así, por ejemplo, la incorporación del *software* COS 2.1, no implica cambios de diseño cavitario, pero si facilita la construcción de cúspides en las restauraciones.

Con el *software* VENER 1.0, se produce un cambio en el diseño de las carillas. De ser una preparación muy suave, sobre la superficie vestibular del diente, tal y como proponían Llombart y colaboradores en su artículo sobre facetas (Llombart y col.,1992), la preparación actualmente se hace más marcada, y las posibilidades de cierre de diastemas y alargamiento incisal son posibles con el diseño informático, sin necesidad de recurrir a otro tipo de estrategias.

Con la aparición del CEREC 2 a finales de 1994 (Fig.9.1), se produce un verdadero cambio en el diseño de la cavidad. El

CEREC 2, mejora el tamaño de la unidad de tallado de 3 ejes, en el CEREC 1, a un total de 12 grados de libertad en sus 6 ejes, al incorporar a la cámara de tallado, una fresa de diamante cilíndrica, que permitirá el tallado en las zonas internas y externas de las superficies de la restauración, donde el disco de diamante no llega:

- Cajas en extensiones vestibulares.
- Prolongaciones intracamerales en dientes endodonciados.
- Recubrimientos cuspídeos parciales.
- Además permite realizar el modelado de la cara oclusal de la restauración.

El sistema también ha mejorado la resolución óptica de la cámara: de 50 μm en el CEREC 1, a 25 μm en el CEREC 2, en los tres ejes del espacio.

El nuevo *software* COS 4.20 también ha evolucionado al 4.24 facilitando cada vez más el trabajo de diseño del clínico. El *software* COS 4.2X permite trabajar con 3 modos de restauración:

- La EXTRAPOLACIÓN, que permite corregir libremente al clínico para realizar el diseño más apropiado de la restauración.
- La CORRELACIÓN, que copia una superficie oclusal preexistente (CORRELACIÓN 1) o una superficie oclusal modelada de forma ideal para ser reproducida en el diseño final (CORRELACIÓN 2).

Pero es la aparición del programa de coronas CROWN 1.0, el que nos lleva a poder realizar, desde este momento, todo tipo de preparaciones sobre el diente: "inlays", "onlays", carillas y coronas en el sector posterior, además de simplificar el diseño informático de una forma importante, siempre y cuando tengamos en cuenta las limitaciones que impone el empleo de esta tecnología.

Con este nuevo programa se añade otro modo de restauración: la FUNCIÓN. Con esta nueva opción trabajamos conociendo el movimiento oclusal de las cúspides antagonistas en el momento del diseño oclusal de nuestra restauración. Esto se realiza con una mordida funcional de la trayectoria oclusal en cera, sobre la que tomamos una impresión óptica. Esta mordida de cera se puede tomar después de la impresión óptica de la preparación (FUNCIÓN 1) o antes de ella (FUNCIÓN 2).

A principios de 1998 aparece la nueva versión del programa de coronas: CROWN 1.11. Este nuevo *software* permite la realización de coronas en dientes anteriores, con lo que ahora es posible realizar todo tipo de restauraciones unitarias con el sistema CEREC.

9.2. PREPARACIÓN DE CAVIDADES.

Las características de las preparaciones para CEREC ya las hemos descrito en el apartado anterior (1.2). En este punto nos referiremos específicamente a los dientes endodonciados, pero siempre hemos de tener en cuenta que toda preparación deberá estar muy bien definida en todos sus márgenes.

- Cuando la destrucción del diente se ha limitado a una o dos superficies (clase I o clase II: ocluso-mesial, ocluso-distal), nos podemos limitar a realizar un "inlay" cerámico, y si conviene podemos emplear el lecho cameral como un elemento retentivo más de la restauración (Figs.9.2A y 9.2B). Esta preparación se puede hacer tanto con el CEREC 1 como con el CEREC 2. Uno de los inconvenientes que puede sugerirnos este tipo de restauración, es que la restauración a pesar de ser adhesiva está haciendo un efecto de cuña. Con el CEREC 2 podemos modificar esta situación: realizando el mismo diseño anterior, sólo modificamos el que las cúspides de

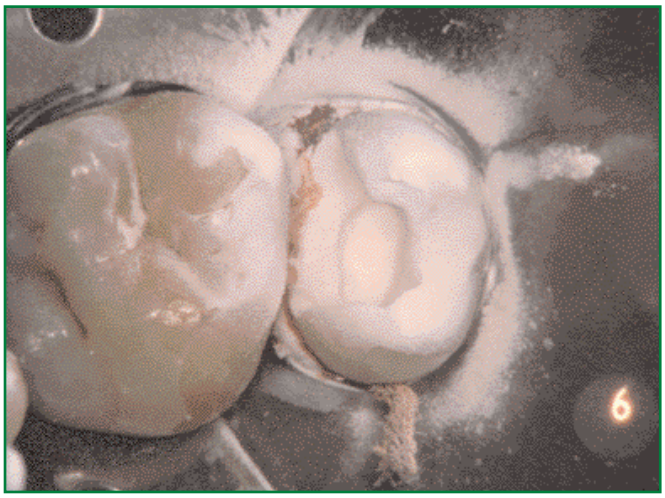

Figura 9.2A. *Caso clínico n.º 1. Premolar preparado para recibir una incrustación con prolongación cameral, realizada con el CEREC 1, en la que aprovechamos la cámara pulpar como elemento retentivo.*

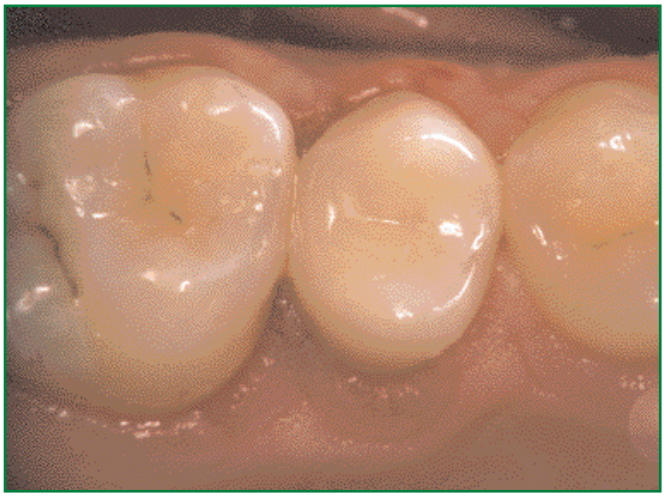

Figura 9.2B. *EL mismo premolar una vez realizada la restauración cerámica.*

la zona más debilitada (mesial o distal) serán parcialmente amputadas, y la restauración se apoyará, de esta manera, sobre las paredes remanentes de estas cúspides parcialmente amputadas, y las dos cúspides serán reconstruidas en la restauración cerámica (Figs. 9.3, 9.4A y 9.4B). Así se impide el efecto de cuña y protegemos las cúspides más debilitadas.

- Si la destrucción del diente afecta a una parte más importante de la superficie oclusal, deberemos tener en cuenta la reconstrucción de las cúspides, para devolver al diente su función y estética, con una restauración cerámica. Con el CEREC 1 la pérdida de cúspides obligaba a preparaciones con suelos de la cavidad planos o cóncavos, en los que las cúspides se reconstruían con cerámica. Con el CEREC 2 tenemos la posibilidad de envolver las cúspides remanentes con la restauración cerámica y de esta forma realizamos un verdadero recubrimiento cuspídeo, necesario sobretodo en cúspides funcionales (Fig.9.5).
- Con dientes muy destruidos en más del 50% de su porción coronaria, la mejor opción será el recubrimiento protésico. Esto no descarta el empleo de este sistema, pues con el programa CROWN podemos realizar una corona completa, o también realizar una cofia de óxido de alúmina o spinell con el programa CROWN-CAP, que tras el proceso de infusión o infiltración de vidrio, recubriremos con cerámica In-Ceram (Vita Zahnfabrik H. Rauter Gmbh & Co. KG, Bad Säckingen, Alemania).
- En algunas ocasiones, hay diseños que no siguen los criterios convencionales, pero que gracias a las características de las cerámicas para el sistema CEREC los realizamos. Este es el caso de la Figura 9.6 (A, B, C).

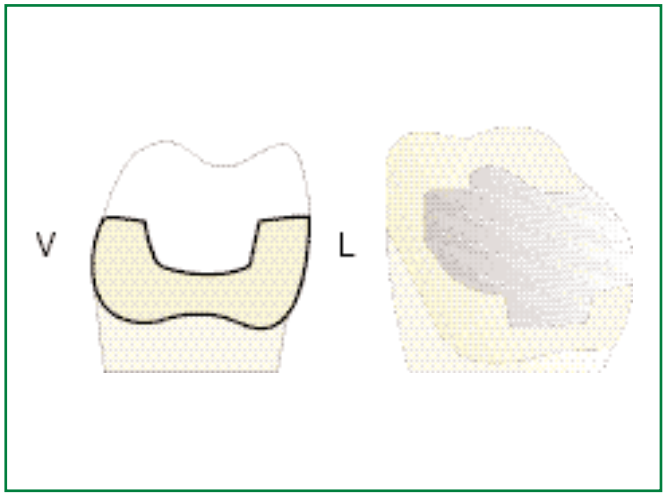

Figura 9.3. *Esquema de una restauración que se apoya sobre las cúspides más debilitadas, en las que estas han sido parcialmente amputadas para evitar el efecto de cuña del "inlay".*

Figura 9.4A. *Caso clínico n.° 2. EL diente 46 ha sido preparado realizando amputación parcial de las cúspides mesiales (como en el esquema de la figura 3), sobre las que se apoyará la incrustación mesio-clusal de CEREC.*

Figura 9.4B. *El mismo diente 46 con la restauración acabada. En este caso la incrustación ha sido realizada con el CEREC 2.*

9.3. CEMENTADO:

No nos vamos a extender excesivamente en como preparamos la cerámica mecanizada y la cementamos sobre la preparación dentaria, pues la tratamos de la misma forma que la cerámica convencional.

Las cerámicas que empleamos con el sistema CEREC son: la cerámica Vitablocs Mark II (Vita Zahnfabrik H. Rauter Gmbh & Co. KG, Bad Säckingen, Alemania) que es una cerámica feldespática; y la cerámica ProCAD (Ivoclar Aktiengesellschaft, Schaan, Liechtenstein) que es una cerámica vítrea reforzada con leucita. Ambas las preparamos con ácido fluorhídrico al 5% durante un minuto. Después de aplicar el silano, ya tenemos lista la cerámica para la cementación adhesiva. La superficie de la cavidad dentaria se prepara con un sistema

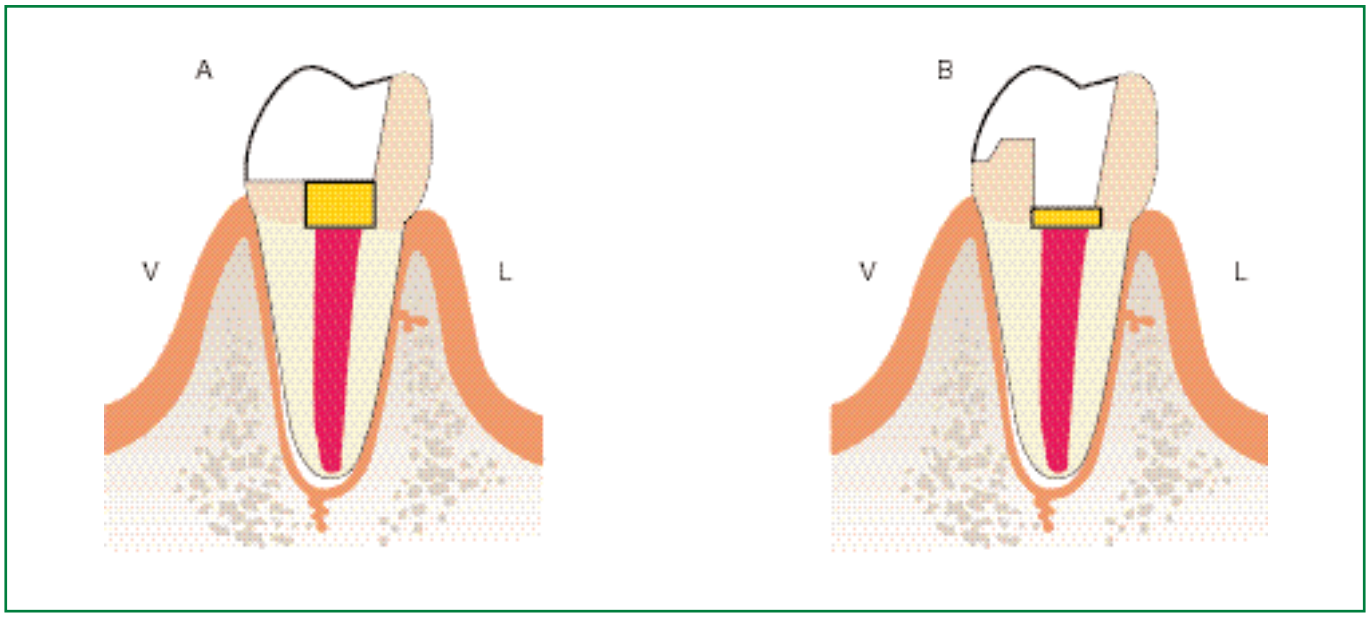

Figura 9.5. *Esquema en el que se muestra la construcción de cúspides con el CEREC 1, en el que la cavidad se prepara con suelos planos; y la reconstrucción cúspidea con el CEREC 2, en la que las cúspides remanentes se recubren de forma envolvente.*

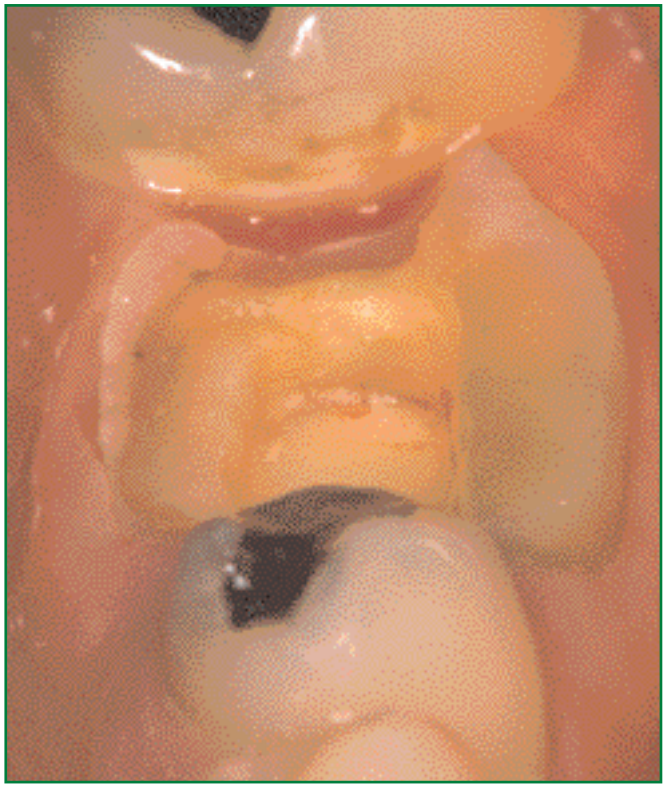

Figura 9.6A. *Caso clínico n.° 3. Un molar endodonciado, en el que las cúspides más conservadas eran las funcionales. Por lingual, sólo teníamos tejido dentario sano a nivel gingival. Se decidió realizar una preparación utilizando el espacio de la cámara pulpar como elemento de retención, y dejar las cúspides funcionales planas, para que se apoyara la restauracón.*

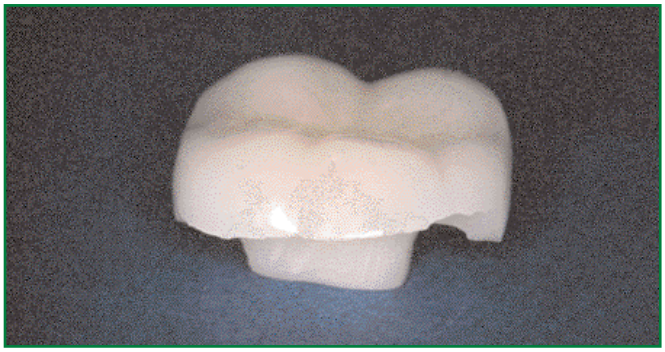

Figura 9.6B. *La restauración cerámica con la prolongación intracameral, preparada para ser cementada. La cerámica solamente ha sido pulida.*

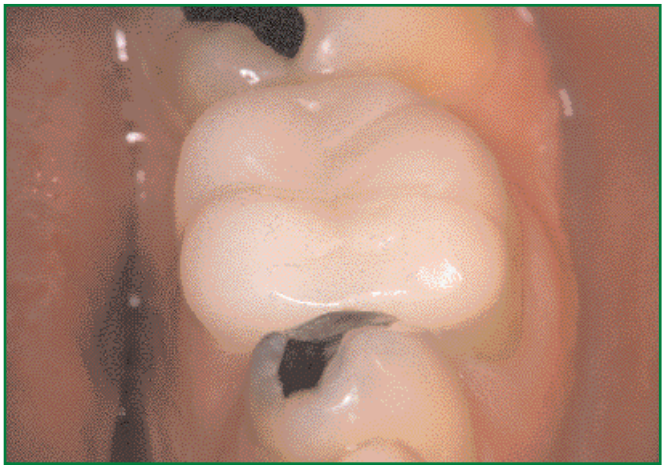

Figura 9.6C. *El diente 36 reconstruido con la restauración cerámica, después de 6 meses de su colocación.*

adhesivo, y tras la colocación de un cemento de resina dual en el interior de la cavidad, colocamos la incrustación cerámica. En este momento, con la restauración bien asentada y una vez eliminados los sobrantes de cemento, iniciamos la polimerización. La escuela de la Universidad de Liverpool, utiliza un composite de restauración posterior para el cementado de incrustaciones elaboradas con el sistema CEREC.

9.4. RESULTADOS:

Los resultados de los estudios a largo plazo de las restauraciones con el sistema CEREC presentan datos que confirman el riesgo de realizar restauraciones tipo "inlay" en los dientes endodonciados:

- En un estudio de seguimiento de 1011 restauraciones realizadas con el sistema CEREC, de las cuales 938 se realizaron en dientes vitales y 73 en dientes endodonciados, tras 6 años de funcionamiento, Walther y Reiss comprobaron que la probabilidad de éxito después de 5 años, según el método de Kaplan-Meier, en dientes vitales es del 95% y en dientes endodonciados del 85%. Remarcando especial atención al riesgo de fractura de cúspides en molares en los que se ha colocado un "inlay".
- Los mismos autores, Reiss y Walther, en el seguimiento de las mismas restauraciones tras 9 años de funcionamiento, describen un incremento de fallos en las restauraciones realizadas en dientes endodonciados. Así en este periodo de tiempo se ha reducido su supervivencia al 62%, y los dientes que habían sufrido fractura cuspídea requirieron la colocación de una corona.
- En otro estudio realizado por Brauner y Bieniek, sobre 453 restauraciones colocadas entre 1988 y 1994, de las que sólo un diente era endodonciado, la longevidad de las restauraciones fue superior al 95% a los 5 años, y sólo el 1.2% sufrió fractura.
- Los estudios de Pallesen sobre 32 restauraciones de clase II, revelan también una supervivencia del 91% de las restauraciones realizadas con el CEREC, después de 6 años de permanencia en boca. Aunque en este estudio no se hace referencia a dientes endodonciados.
- En una revisión de 29 estudios publicados en la literatura sobre el funcionamiento de "inlays" realizados con el CEREC, realizado por Martin y Jedinakiewicz, hace referencia que en todos los estudios revisados, la supervivencia de las restauraciones desciende cuando se trata de dientes endodonciados.
- Nuestra experiencia personal publicada en 1995, sobre sustitución de materiales de obturación por restauraciones realizadas con el CEREC, en 60 dientes restaurados después de un año de funcionamiento en boca, fue excelente pues el 100% de las restauraciones se mantenían íntegras después de este periodo de tiempo. De éstas, 5 restauraciones se realizaron en dientes endodonciados. El seguimiento de todas estas restauraciones durante un periodo de 6 años, nos ha llevado a observar la fractura del esmalte en dos casos, uno en un diente vital y otro en un diente endodonciado, sin que esto motivara un recambio de la restauración, aunque obligó a una reparación del defecto. Las demás restauraciones no presentaron ningún tipo de problema. Esto nos indica una supervivencia del 98.2% en las restauraciones realizadas sobre dientes vitales, y del 80% sobre dientes endodonciados, a los 6 años de su colocación en boca. Además hay que tener en cuenta que estos dientes habían sido tratados por segunda vez, ya que estamos hablando de dientes en los que se substituyó la antigua restauración que llevaban, por una incrustación realizada con el CEREC.

Debemos tener en consideración que todos estos resultados son fruto de los estudios realizados de restauraciones fabricadas con el CEREC 1, lo que presupone una serie de limitaciones del propio sistema. La posibilidad de restauración con el CEREC 2 es mucho más amplia y aún no existen estudios a tan largo plazo, por ser un sistema de aparición reciente.

En la actualidad todos los sistemas CAD-CAM han evolucionado de forma importante y con ellos ya es posible la fabricación de puentes de 3 piezas totalmente cerámicas. Las estructuras se realizan en óxido de alúmina o circonio que tras ser infiltradas con vidrio reciben la cerámica convencional. Un nuevo sistema de reciente aparición con el que hemos trabajado es el sistema LAVA (3M-ESPE) y nos permite la elaboración de coronas y puentes con circonio. Por otro lado el sistema CEREC ha evolucionado al CEREC 3, CEREC inLab y al CEREC 3D que permiten la confección de puentes de 3 piezas, y con este último, tener la visión en pantalla del diseño tridimensional de la restauración.

9.5. CONCLUSIONES:

1. La realización de una restauración cerámica tipo "inlay" no es la más adecuada para la reconstrucción de dientes endodonciados por su efecto de cuña, excepto cuando la pérdida de tejido dentario ha sido mínima, y esto resulta en un % muy pequeño.
2. Siempre procuraremos recubrir las cúspides más debilitadas de forma envolvente o mediante su amputación parcial, y que sea la restauración la que se apoye en ellas y reciba las cargas oclusales.
3. Los estudios realizados hasta el momento, y que están basados en el CEREC 1, dan unos resultados a los 5 años en dientes endodonciados del 85% de supervivencia, mientras que este % desciende al 80% a los 6 años e incluso al 62% cuando nos acercamos a los 10 años. Hay que tener en cuenta que en estos estudios, la restauración era del tipo “inlay”, y no un recubrimiento cuspídeo, que hubiera sido lo más adecuado y que hoy, con el CEREC 2, es mucho más sencillo de realizar.

9.6. BIBLIOGRAFÍA

Cadafalch J, Llombart D, Cadafalch E, Sabriá J. Cerámica mecanizada en sustitución de amalgama y composite envejecidos. Rev Eur Odontoestomatol 1995; 1: 19-24.

Cadafalch J, Llombart D, Espías A F. Effect of diferent etching agents on machineable ceramic. J Dent Res, Special Issue, 1994; 73 (Abs.279): 136.

Cadafalch J, Llombart D, Sabría J, Cortada M, Cadafalch E. Modelado oclusal con CAD-CAM. Quintessence (ed. Esp.) 1994; 2:105-108.

Cadafalch J, Llombart D, Sabriá J, Cadafalch E. Grandes reconstrucciones unitarias realizadas con ordenador. Quintessence (ed. Esp.) 1994; 9: 579-581.

Crispin B J. Materiales y técnicas de restauración estética con cerámica. En: Crispin B J. Bases prácticas de la Odontología Estética. Barcelona: Masson, 1998: 145-293.

Jedynakiewicz N, Martin N. CAD-CAM en Odontología Restauradora: El Método CEREC. Liverpool: Liverpool University Press, 1995.

Llombart D, Cadafalch J, Sabriá J, Cortada M. Oclusión y CAD-CAM. Av Odontoestomatol 1994; 10: 481-484.

Llombart D, Cortada M. CAD-CAM en Odontología. Odontología 1993; 1: 40-46.

Llombart D, Cortada M, Ariño A, Cabratosa J. Facetas de CEREC. Av Odontoestomatol 1992; 8: 147-152.

Llombart D, Sabriá J, Cadafalch J, Cortada M. Carillas de porcelana realizadas mediante CAD-CAM. Arch Odontoestomatol 1994; 3: 119-125.

Martin N, Jedinakiewicz N. Clinical performance of CEREC ceramic inlays: a systematic review. Dent Mater 1999; 15: 54-61.

Mörmann W H. International Symposium on Computer Restorations. Berlín: Quintessence Publishing Co, 1991.

Mörmann W H. CAD-CIM in Aesthetyc Dentistry. Berlín: Quintessence Publishing Co, 1996.

Mörmann W H, Bindl A. La nueva creatividad en las restauraciones de cerámica: CAD-CIM dental. Quintessence (ed. Esp.) 1997; 8: 480-487.

Mörmann W H, Brandestini M, Lutz F, Barbakow F. Fabricación asistida por ordenador de inlays cerámicos directos en la consulta. Quintessence (ed. Esp.) 1990; 3: 171-181.

Reiss B, Walther W. Event analysis and clinical long-term results of CEREC ceramic inlays. Dtsch Zahnarztl Z 1998; 1: 65-68.

CAPÍTULO 10

SOBREDENTADURAS

J. M. CASANELLAS

10.1. CONCEPTO DE SOBREDENTADURA

La sobredentadura es una prótesis total con soporte o apoyo dental. Es un concepto muy parecido al de Prótesis Completa.

Para confeccionar una sobredentadura mantenemos restos radiculares en los maxilares, los cuales servirán de anclaje para el soporte de la prótesis.

La sobredentadura es una opción ha tener en cuenta siempre que en una arcada dentaria existan 4 dientes o menos. En estos casos fabricar una prótesis fija o una prótesis mixta puede ser muy comprometido a largo plazo, con resultados inciertos, en cambio la sobredentadura siempre tendrá un pronóstico mejor. Generalmente las sobredentaduras se hacen en personas mayores con mala salud periodontal. Muchas veces se trata de pacientes que hasta aquel momento se habían cuidado poco la boca. Son pacientes que llegan a un estado crítico de su dentadura precisamente porque no se han cepillado la boca o se la han cepillado mal.

Al confeccionar una sobredentadura conservamos unos dientes que se hubieran extraído, en el caso que hubiéramos optado por una prótesis completa. Por tanto es una solución mucho más conservadora. Para fabricar una sobredentadura, haremos primero un tratamiento endo-periodontal, luego cortaremos los dientes en forma de cúpula, sólo unos pocos milímetros por encima del margen gingival libre, y finalmente colocaremos unas espigas intrarradiculares con unas cofias de oro que recubrirán las raíces, y sobre éstas podremos soldar anclajes (los llamados **anclajes axiales o suprarradiculares**), o barras.

Al preparar el diente pilar para sobredentadura, reduciremos la altura de la corona clínica, con lo que disminuirá la relación (proporción o "ratio") corono-raíz. Por este motivo desaparecerán las fuerzas oclusales laterales perniciosas, y a partir de entonces se ejercerán sobre el eje axial del diente, siendo mejor soportadas por éste.

Un importante requisito de las sobredentaduras es que las bases estén bien ajustadas, por ello deberán realizarse unas impresiones funcionales.

10.2. OBJETIVOS DE LAS SOBREDENTADURAS

Los objetivos de las sobredentaduras son los siguientes:

- Impedir la reabsorción inevitable de la cresta alveolar, que se produciría si realizáramos extracciones para hacer una prótesis completa.
- Proporcionar mejor retención y soporte, comparado con las prótesis completas, ya que conservamos las raíces.
- Mantener la fuerza y eficacia masticatorias, y la capacidad de diferenciación de fuerzas, ya que conservamos los dientes y por tanto sus receptores periodontales.
- Conservar la capacidad sensorial, gracias a los mismos receptores periodontales.

10.3. VENTAJAS DE LAS SOBREDENTADURAS

Las ventajas de las sobredentaduras, en comparación con las prótesis completas, son numerosas:

— Conservación del hueso alveolar: al conservar los dientes también se conserva el hueso alveolar de soporte (Ettinger y cols. 1984). En muchos estudios efectuados hasta la fecha, se ha comprobado, que al extraer todos los dientes, se produce una disminución de los rebordes alveolares. Esta reabsorción es más intensa en la mandíbula. El hueso mandibular se reabsorbe mucho más que el hueso maxilar. La proporción es de 3 o 4 veces superior en la mandíbula. También se ha observado que la reducción del hueso alveolar mandibular, es menor en los pacientes portadores de sobredentadura, en comparación con los portadores de prótesis completa. Por ej., algunos autores como Crum y Rooney (1978), en estudios a lo largo de 5 años, demostraron que en mandíbulas se producía 1/8 menos de pérdida de hueso alveolar en pacientes con sobredentaduras, comparados con pacientes portadores de prótesis completa.
— Mayor estabilidad funcional de la prótesis, y buen soporte y retención: la sobredentadura, en comparación con la prótesis completa, es mucho más estable, debido al soporte y retención que ofrecen los restos radiculares. La estabilidad de la sobredentadura puede ser, incluso, parecida a la de la prótesis parcial removible, en los casos en que las raíces conservables están en forma triangular (trípode) o en forma cuadrangular (por ejemplo cuando se conservan los dos caninos y los dos primeros molares).
— Conservación de la respuesta propioceptiva: al conservar los dientes con sus receptores periodontales propioceptivos, el paciente mantiene la sensibilidad a la presión, por tanto será más consciente de la fuerza que ejerce su boca al masticar. Puede, por tanto, discernir cambios de presión más pequeños. También los receptores propioceptivos actúan de señal de alarma ante una sobrecarga oclusal. En pacientes portadores de sobredentaduras, algunos autores como Nagasawa y cols. (1979) atribuyen, a estos receptores periodontales, una importante misión en la eficiencia de la actividad muscular durante la masticación.
— Mayor facilidad para la adaptación e inserción: el paciente portador de una sobredentadura es un paciente que se adaptará mucho mejor y más rápidamente, que el paciente portador de una prótesis completa.
— Mayor eficacia masticatoria: el paciente con sobredentadura generalmente podrá masticar mejor que el portador de una prótesis completa.
— Conservación de la salud periodontal: el pronóstico del tratamiento con sobredentaduras depende de la salud periodontal de los dientes pilares.
— Menor carga sobre la mucosa y menor extensión de la base en el maxilar superior: en el maxilar superior, en lugar de confeccionar un paladar completo, podemos hacer una base en forma de herradura.
— Buena aceptación: habitualmente la sobredentadura es una prótesis bien aceptada por el paciente. El hecho de conservar algunos dientes proporciona mayor satisfacción al paciente, que el quedarse totalmente desdentado.
— Convertibilidad: una gran ventaja de la sobredentadura es que en el caso de que al cabo de cierto tiempo fracase alguna de las raíces, se puede rebasar fácilmente y directamente en la boca. Incluso en el caso de pérdida de todos los restos radiculares, puede transformarse sin mucha dificultad en una prótesis completa.
— Efecto de entrenamiento para una prótesis completa, que pueda necesitar el paciente al cabo de cierto tiempo, puesto que se forman patrones reflejos, que facilitaran el paso a una prótesis completa.
— Coste económico menor que en la prótesis fija: la sobredentadura abarata el tratamiento si se compara con la opción de colocar puentes fijos.

10.4. INCONVENIENTES DE LAS SOBREDENTADURAS

— Mantenimiento: el paciente portador de una sobredentadura deberá acudir a su dentista, aproximadamente cada 6 meses, para efectuar revisiones periódicas. En la consulta el dentista deberá revisar el estado periodontal de las raíces remanentes y el estado de los anclajes. Hay que tener en cuenta que las hembras de los anclajes que están fabricados en plástico (teflón, etc.) se desgastan al cabo de cierto tiempo o se pueden romper, por lo que hay que canviarlos.
— Coste económico: al llevar anclajes de precisión, las sobredentaduras son algo más caras que las prótesis completas.

10.5. INDICACIONES DE LAS SOBREDENTADURAS

— En todos los casos en que sólo quedan 4 dientes o menos, en una arcada.
— En el caso de quedar un sólo diente, hay que replantearse si es mejor conservarlo o extraerlo. La decisión dependerá del tipo de diente y del estado periodontal del mismo. Si se trata de un canino, normalmente se puede conservar para efectuar la sobredentadura, pero si se trata de dientes con menos valor estratégico (incisivos laterales, premolares, etc.) es más oportuno hacer la extracción. Hay que tener en cuenta que confeccionar una sobredentadura con un sólo diente nos puede ocasionar más problemas que beneficios, puesto que la prótesis, con las fuerzas de la masticación, sufrirá siempre fuerzas laterales que con el tiempo son capaces de balancearla y desestabilizarla. Otra desventaja de conservar un solo diente, es que a su alrededor quedará la base de la sobredentadura más abultada, ya que

no habrá habido tanta reabsorción alveolar. Esto puede provocar una situación antiestética. En caso de que se reduzca el grosor de la dentadura, en esta zona, el resultado puede ser peor, provocando fracturas repetidas de la prótesis.

— Sólo deberían hacerse sobredentaduras a los pacientes que tengan una mínima higiene bucal. Sin embargo, la buena higiene es difícil de conseguir ya que la mayor parte de pacientes a los que se les hace una sobredentadura, son pacientes mayores que no se cepillan muy bien. A cierta avanzada edad, los pacientes tienen tendencia a cepillarse menos la boca.

— Las sobredentaduras también están indicadas en pacientes con atrofias extremas de las crestas alveolares, en los cuales el pronóstico podría ser desfavorable, si les hiciéramos extracciones de todos los dientes y una prótesis completa.

— Los pacientes con sequedad de boca extrema (xerostomías y pacientes que toman antidepresivos) son pacientes muy indicados para las sobredentaduras, puesto que una prótesis completa ocasionaría bastantes problemas de retención.

10.6. PLANIFICACIÓN DEL TRATAMIENTO

Antes de confeccionar una sobredentadura, hay que hacer una buena planificación del tratamiento que se va a efectuar. Para ello, hay que seguir unas fases, que son las siguientes (por orden):

— ***Primera fase de planificación:*** primero se determinaran los dientes que se pueden conservar, y los que precisan de extracción. Ello depende de una serie de factores, que son:

- Importancia estratégica del diente: por ejemplo en la arcada inferior no tiene la misma importancia estratégica, un canino, que un incisivo inferior.
- Carga previsible del diente: aunque existen dientes que en un principio se podrían conservar, si tenemos la seguridad que al tomarlos como pilares de sobredentadura se van a movilizar, probablemente será mejor que nos decidamos por su extracción.
- Higiene del paciente: si un paciente, a pesar de haberle enseñado repetidamente las normas correctas de cepillado e higiene, persiste sin mejorar, seremos más escrupulosos en la selección de los dientes conservables.
- Esfuerzo necesario para la conservación del diente: dientes en muy mal estado (periodontal y con caries), precisan a veces un esfuerzo considerable para mantenerlo en la arcada. Si se trata de un diente con poco valor estratégico, seguramente será mejor extraerlo.

— ***Segunda fase de planificación:*** se explica al paciente las ventajas o no, de conservar los dientes pilares. Podemos, entonces elaborar algunas propuestas de tratamiento, que se explicarán al paciente (planificación provisional). En base a ello, se empezará con el tratamiento previo (extracciones, endodoncias, tratamiento periodontal, prótesis provisionales, etc.).

— ***Tercera fase de planificación:*** después del tratamiento previo, se realizará una revaluación de la planificación provisional. En base a ello se podrá ya hacer una ***planificación definitiva.*** Entonces estaremos en condiciones de establecer, de forma definitiva, el número de pilares, y el tipo de sobredentadura (anclajes individuales, barras, telescópicas, etc).

10.7. EXPLORACIÓN. SELECCIÓN DE LAS RAÍCES, COMO PILARES DE LA SOBREDENTADURA

Para confeccionar una sobredentadura, hay que seleccionar los pilares más adecuados. Esto no siempre es una tarea fácil. Hay que tener en cuenta diversos factores:

— **Morfología del diente:**

En el maxilar superior los pilares usados con mayor frecuencia son (por orden de más a menos): caninos, incisivos centrales, segundos premolares y primeros molares. Los caninos son los que tienen la raíz más larga, y acostumbran a ser los últimos dientes que se pierden con la edad, por tanto son muy adecuados para las sobredentaduras.

En la mandíbula los pilares más usados son (también de más a menos): caninos, premolares, primeros molares, y en ocasiones los incisivos. En la mandíbula los caninos y premolares son los que tienen las raíces más largas. Los incisivos inferiores son dientes poco usados como pilares debido a la debilidad de sus raíces.

— **Soporte alveolar y estado periodontal:**

Antes de escoger un diente como pilar de sobredentadura, deberemos practicar diversas exploraciones, clínicas y radiológicas:

A/ Exploraciones clínicas:

- *Sondaje periodontal:* con la ayuda de una sonda periodontal, evaluaremos la presencia o no de bolsas periodontales, y en caso afirmativo mediremos su profundidad. La mayoría de periodoncistas aceptan que, en bolsas de más de 6-7 mm. de profundidad, no es suficiente el tratamiento conservador mediante raspajes, y es necesaria la cirugía periodontal (gingivectomías y operaciones a colgajo). Sin embargo, en el caso de los dientes pilares de sobredentaduras, algunos autores (Toolston y cols., 1982) afirmaron

que la profundidad del sondaje en estos dientes, no debería ser mayor de 3 mm. Basker y cols. sugirieron en 1983, que en bolsa mayores de 3 mm. debería practicarse tratamiento quirúrgico.

- *Encía adherida:* debe existir un mínimo de encía adherida para que exista salud periodontal en los dientes pilares. Para Lang y Löe (1972) si existe menos de 1 mm. de encía adherida, puede producirse inflamación crónica. La anchura de la encía adherida disminuye a lo largo de los años (Toolson y Taylor, 1989).
- *Inflamación gingival:* algunos autores (Toolson y cols. 1982, Toolson y Taylor, 1989) no encontraron cambios importantes en el índice gingival de los dientes pilares, al cabo de unos años. Sin embargo, otros investigadores (Ettinger y cols. 1984, Davis y cols. 1981) han encontrado alteraciones en el índice gingival de los pilares de sobredentadura, tales como aumento de la tasa de sangrado al sondaje, hemorragia espontánea, edema alrededor de los pilares, etc.
- *Movilidad de los dientes y relación coronorradicular:* también hay que comprobar si existe movilidad de los dientes. Si existe una movilidad de 2 mm. o más, no deberán escogerse como pilares; en estos casos es mejor practicar la extracción. Sin embargo, hay que tener en cuenta que después de recortar el diente, la movilidad disminuye.

Al reducir la altura de la corona, disminuye la relación ("*ratio*") corono-raíz (*relación coronorradicular*) (ver Fig. 10.1), disminuyendo también las fuerzas oclusales laterales. De esta forma las fuerzas oclusales que recibe el diente seguirán su eje axial, y por tanto serán mucho mejor soportadas. La movilidad del diente preparado para pilar de sobredentadura disminuye generalmente, después de colocar la prótesis (tal como señalaron Morrow y cols. en 1969, y Fenton y Hahn en 1978). Sin embargo, no todos los estudios con respecto a la movilidad son concluyentes. Así por ej. Renner y cols. (1983), encontraron que la movilidad había disminuido en el 50% de los dientes pilares de sobredentadura, después de 4 años, y no había variado en el otro 50% de pilares. Sólo en un estudio (Reitz y cols., en 1981), se observó una tendencia hacia un aumento de movilidad a los 3 años.

Para Toolson y cols. (1982) la relación coronorradicular mínima adecuada debería ser la de 1:2, aunque ellos incluso preferían mayores soportes óseos.

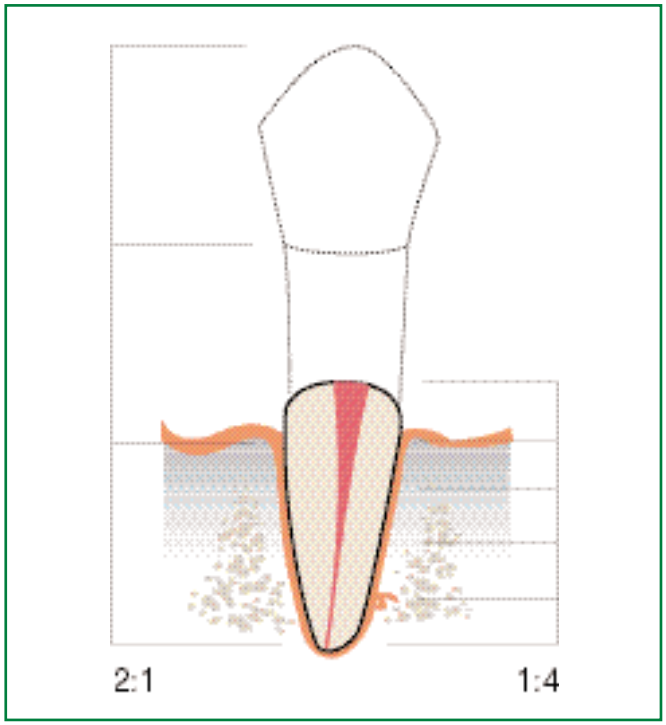

Figura 10.1. *Preparación de un pilar para sobredentadura: relación coronorradicular de 2:1 y de 1:4.*

B/ Exploraciones radiológicas:

Deberán practicarse una ortopantomografía panorámica de toda la boca, y radiografías intraorales periapicales de todos los dientes.

- La ortopantomografía panorámica nos dará información general del estado de salud de esta boca. Así por ejemplo, es imprescindible y muy útil para descubrir la presencia de restos radiculares, dientes incluidos, quistes, tumoraciones, malformaciones, etc.
- Las radiografías periapicales son muy útiles para diagnosticar el estado de los dientes remanentes, y seleccionar los posibles pilares de la sobredentadura. Podemos observar la morfología de las raíces. Si se trata de raíces cónicas o raíces cortas, no serán buenos pilares para una sobredentadura, puesto que ofrecen poca resistencia y retención al hueso, ante las fuerzas desestabilizantes. Por otra parte, deberá examinarse la cantidad de hueso de soporte de las raíces. En general se considera que para que una raíz sea válida para una sobredentadura, deberá conservar como mínimo unos 5-6 mm. de altura de hueso (tal como estableció Zamikoff en 1983), aunque sería deseable que en la mayoría de casos existiera más hueso de soporte.

— **Inclinaciones axiales:**

Las inclinaciones axiales de los dientes pilares son importantes puesto que las cargas oclusales se transmiten de la sobredentadura a las raíces de soporte a través de sus ejes verticales o axiales. Por otra parte, los dientes pilares deberán tener las inclinaciones axiales paralelas entre sí, para permitir una buena inserción de la prótesis. Este hecho es más importante en el caso de utilizar anclajes axiales, que en el caso de las barras. Las barras nos permiten cierto disparalelismo entre las raíces (ver Fig. 10.19).

— **Número de pilares y su posición en la arcada:**

Los caninos son los dientes mejores como pilares, en ambos maxilares, por su posición estratégica. En caso de faltar los caninos, los incisivos centrales los suplen de forma similar.

Hay algunas diferencias entre maxilar superior y mandíbula:

- *Maxilar superior:* A parte de los caninos, también son buenos pilares los segundos premolares superiores. Estos dientes tienen una buena posición estratégica en la arcada, suelen tener buen soporte óseo, y tienen habitualmente la raíz unirradicular, por lo que no hay problemas de bifurcaciones.

  El número ideal de pilares, en el maxilar superior, es el de cuatro dientes: los dos caninos y los dos segundos premolares.
- *Mandíbula:* En la mandíbula puede ser interesante conservar alguna raíz de los molares. Los molares inferiores acostumbran a tener raíces fuertes y potentes.

  El número ideal de pilares, en la mandíbula, también es el de cuatro dientes: los dos caninos, y los dos molares o segundos premolares.

— **Mantenimiento y normas de higiene:**

Para conseguir éxito en el tratamiento con sobredentaduras, es muy importante mantener un buen estado de salud periodontal. Por ello, aparte de un tratamiento periodontal inicial (raspajes o bien gingivectomías y operaciones de colgajos), se deberán hacer revisiones cada 6 meses, para practicar una profilaxis periodontal y recordar al paciente las técnicas más correctas de cepillado. Una mala higiene puede ocasionar, a parte de problemas periodontales, caries recurrentes de los dientes pilares. En la revisión periódica bianual se comprobará el estado de los anclajes, puesto que sus elementos con frecuencia se pueden desgastar o romper.

Hay que tener en cuenta que en el caso de las sobredentaduras, las revisiones periódicas son importantísimas. Si un pilar tiene movilidad, al cabo de cierto tiempo acabará movilizando al otro pilar. Por ello, cada dos o tres años se deberán hacer reajustes y rebases de las prótesis.

— **Endodoncia:**

Hay que comprobar si la raíz escogida como pilar, permite practicar un tratamiento endodóncico correcto. Por ello en las radiografías periapicales de diagnóstico se explorarán los posibles dientes pilares, en busca de alteraciones periapicales (como imágenes radiolúcidas, posibles granulomas, etc.), alteraciones de los conductos radiculares (calcificaciones, alteraciones en la forma o número de conductos, etc.).

10.8. TIPOS DE SOBREDENTADURAS

Hay diversos tipos de sobredentaduras:

1. ***Sobre dientes o raíces endodonciados:*** en los dientes endodonciados tenemos dos posibilidades, según hagamos recubrimiento o no de la raíz. Para evitar la fractura de la raíz, en general es más aconsejable confeccionar las sobredentaduras haciendo un recubrimiento de la raíces. Esto protege a la raíz de las fuerzas de oclusión transversales que podrían fracturarla.

   a) Sin recubrimiento de la raíz (sin cofia radicular):

   — *Obturación simple de amalgama o de composite* (ver Fig.10.22): en estos casos después de hacer la endodoncia, se tallará el diente de forma supragingival, dándole forma redondeada, y luego se tallará una caja por oclusal que se obturará con amalgama o composite.

   — Elementos de retención de montaje directo (ver Fig. 10.23): se trata de espigas y anclajes prefabricados que se cementan directamente en la clínica, sin la intervención del laboratorio (ej. sistema Dalbo-Rotex®, de Cendres & Métaux (Fig.10.2); sistema Endo-Snap®, de Metalor (Fig. 10.3); sistema Flexi-overdenture®, de EDS; etc.). Ello tiene el inconveniente de que no recubre la raíz, y por tanto ésta puede fracturarse con más facilidad. La ventaja radica en el precio más económico comparado con los sistemas que precisan del laboratorio.

   b) Con recubrimiento de la raíz (con cofia radicular): en estos casos se cementa una espiga dentro del conducto radicular, unida a una cofia que recubre la raíz, todo colado en oro, de forma que sobre esta última se podrá soldar un anclaje axial, un

Figura 10.2. *Sistema Dalbo-Rotex® (cortesía de Cendres-Métaux, S.A.*

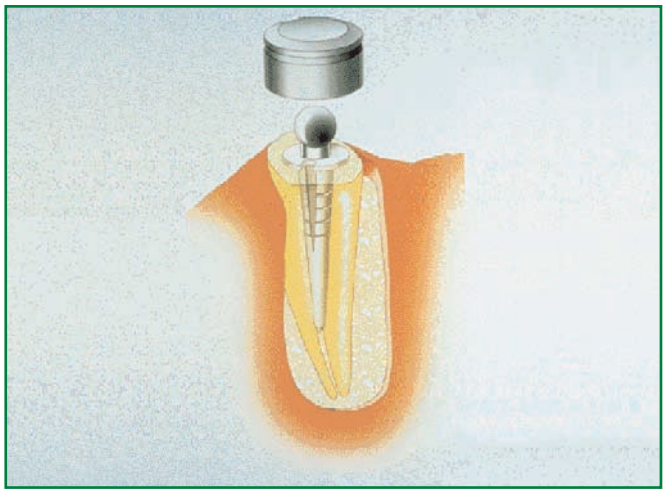

Figura 10.3. *Sistema Endo-Snap® (cortesía de Metalor).*

imán o una barra de oro. Por tanto, según el caso clínico o las preferencias del profesional tendremos distintas posibilidades:

— *Anclajes axiales individuales*
— *Imanes (magneto-prótesis)*
— *Barras*

Tanto los anclajes axiales como las barras ofrecen muy buenos resultados, por lo que no hace falta colocar imanes en la gran mayoría de casos.

*c) **Coronas telescópicas:*** aunque las coronas telescópicas se usan sobre todo en dientes vitales, también se pueden realizar sobre dientes desvitalizados, especialmente cuando la mayor parte de la corona está conservada. En casos en que la corona esté muy destruida, no está indicada la corona telescópica, es preferible recortar la mayor parte de la corona dañada, hasta llegar a nivel ligeramente supragingival, y recubrir la raíz con una cofia de oro.

2. ***Sobre dientes vitales: coronas telescópicas.*** Son cofias o coronas metálicas de oro, que encajan entre sí, mediante retención por fricción. Constan de dos partes o coronas, una primaria y otra secundaria. Una corona quedará cementada sobre el muñón del diente y la otra estará incluida en la base de la dentadura. Para poder confeccionar una corona telescópica se precisa una corona clínica de 4 mm.de altura, como mínimo. En el caso de las coronas telescópicas, las fuerzas son soportadas longitudinalmente sobre el pilar del anclaje.

3. ***Sobre implantes.*** Tenemos dos posibilidades:

— Anclajes individuales
— Barras

Es importante señalar que en ocasiones, podemos realizar una sobredentadura, combinando distintos tipos de anclajes, es decir sobre raíces endodonciadas, sobre coronas telescópicas y sobre implantes, en un mismo paciente.

10.9. ANCLAJES INDIVIDUALES Y UNIONES TIPO BARRA

El empleo de anclajes individuales o de uniones tipo barra dependerá de dos factores principales:

— Cantidad y distribución de las raíces en el maxilar.
— Estado periodontal de los restos radiculares.

10.10. ANCLAJES INDIVIDUALES

Se les denomina también **ANCLAJES O (ATACHES) AXIALES, ANCLAJES SUPRARRADICULARES, ANCLAJES INTERNOS O ANCLAJES INTRARRADICULARES.** Sin embargo, el término anclajes intrarradiculares debería reservarse sólo para los postes o espigas intrarradiculares que se cementan en el interior del conducto radicular. Por tanto, los términos más adecuados, según nuestra opinión, son los de anclajes (o ataches) axiales o suprarradiculares. En general el atache axial o suprarradicular se denomina ANCLAJE.

Los anclajes axiales van soldados a una espiga-cofia que previamente ha sido modelada en cera y colada.

10.11. INDICACIONES DE LOS ANCLAJES INDIVIDUALES

Los anclajes individuales están indicados en distintas situaciones (ver Fig. 10.4):

— En dientes aislados en la arcada dentaria.
— En una distribución no lineal de los pilares en la arcada.
— En espacios extensos que no se pueden cubrir con barras.
— En arcadas o maxilares afilados (en forma de punta), si colocáramos una barra, ésta ocuparía demasiado espacio en el sentido buco-lingual, estrechando el espacio libre para la lengua. Ello podría provocar problemas funcionales, fonéticos e incluso crear brazos de palanca desfavorables para las raíces pilares (ver Fig.10.5).

10.12. TIPOS DE ANCLAJES O ATACHES

Los anclajes se pueden clasificar en distintos tipos atendiendo a diferentes conceptos:

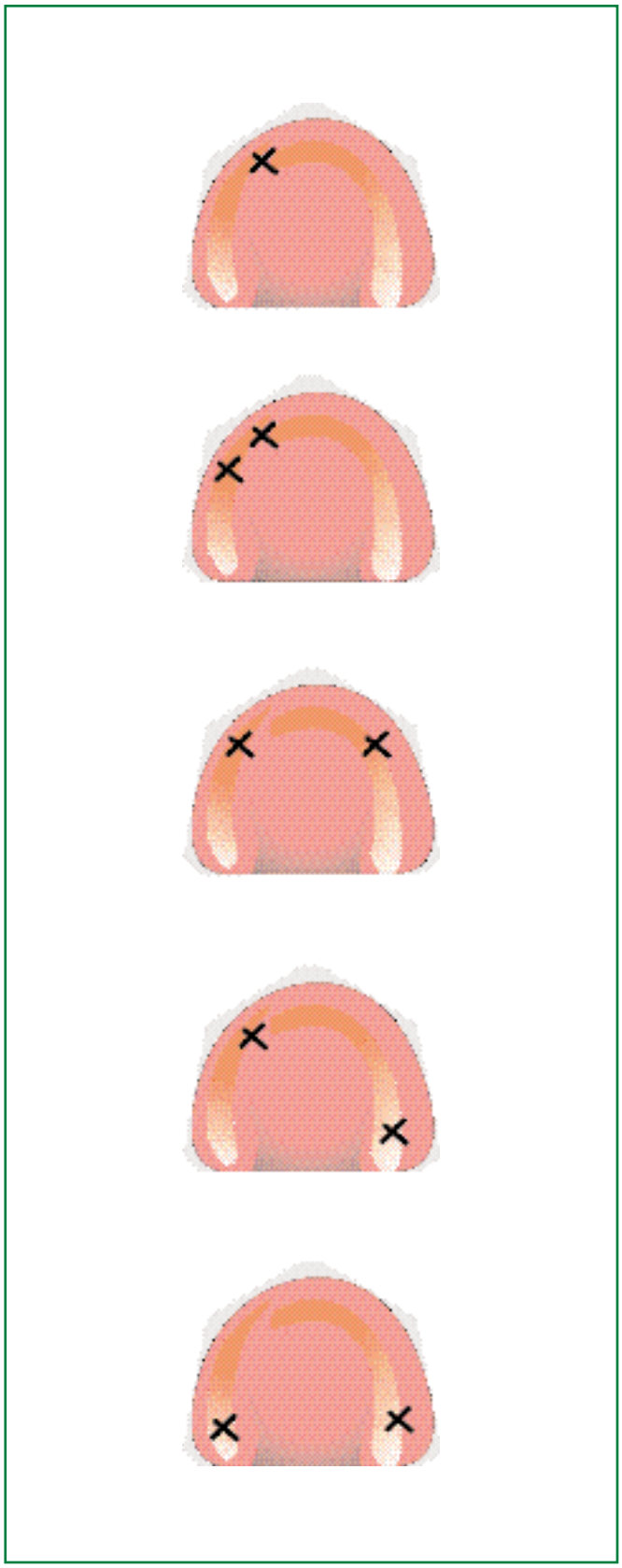

Figura 10.4. *En este esquema se observa distintos casos en los que están indicados los anclajes individuales.*

A. Clasificación según como sean los elementos del atache:

A.1. Atendiendo a la posibilidad de ser activable o no:

— No activables: ej. "interlocks"
— Activables: ej. Mc. Collum®

B.1. Atendiendo al tipo de rigidez del anclaje:

— Rígidos
— Móviles
— Elásticos

B. Clasificación de los ataches en prótesis mixta:

— Anclajes intracoronarios
— Anclajes extracoronarios

C. Otra clasificación de los ataches es la siguiente:

— Ataches o anclajes de precisión: son la gran mayoría de anclajes. Casi todos están en este grupo. Los anclajes de precisión se dividen a su vez en:
  • Anclajes tipo botón o bola (ej. Dalbo-Z®, Dalbo-Plus® de Cendres & Métaux)
  • Anclajes tipo barra (ej. Barra Dolder®)
  • Anclajes auxiliares (ej. Ipsoclip®, de Cendres & Métaux)

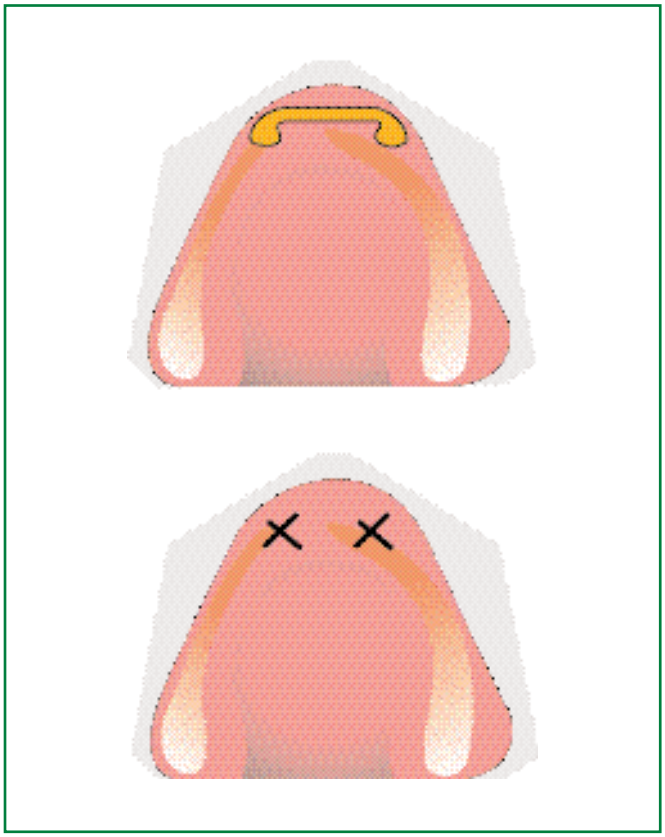

Figura 10.5. *En estos casos de arcadas muy afiladas (puntiagudas), una barra ocuparía demasiado espacio en sentido buco-lingual, estrechando el espacio libre de la lengua.*

— Anclajes magnéticos. A su vez se dividen en:
  • Anclajes magnéticos de campo abierto
  • Anclajes magnéticos de campo cerrado

10.13. ANCLAJES AXIALES DE PRECISIÓN. TIPOS

A. Clasificación según el tipo de adhesión entre los elementos del anclaje:

— Anclajes de fricción. La adhesión entre los dos elementos del anclaje se efectúa por fricción. Ej. Dalbo-Z® (Cendres & Métaux) (ver Fig. 10.6 y 10.7), Compact® (Metalor) (ver Fig. 10.8), Profix® (Metalor).
— Anclajes de retención. En este tipo de anclajes, la adhesión entre los dos elementos del anclaje se realiza por medio de un elemento activo, como puede ser una cofia o anillo de plástico o teflón, o bien por medio de un tornillo, etc. Ej. Dalbo-plus® (Cendres&Métaux) (ver Fig. 10.9), Mini-Clic® (Cendres & Métaux), Endo-Snap® (Metalor) (ver Fig.10.3), Ceka-Revax axial® (Ceka) (ver Fig. 10.10 y 10.11).
— Anclajes mixtos. Son los que combinan a la vez los dos efectos anteriores, fricción y retención. Ej. Fah® (Cendres & Métaux), Mini-Gerber Plus® (Cendres & Métaux) (ver Fig.10.12).

Sin embargo, en algunas ocasiones puede haber algunos anclajes que sea difícil clasificarlos en un grupo determinado.

B. Clasificación según la forma de fabricación:

— Ataches prefabricados (industriales). Son la gran mayoría de los anclajes.
— Ataches fabricados a medida (colados en el laboratorio de prótesis dental).

10.14. MECANISMO DE ACCIÓN Y ELECCIÓN DE LOS ANCLAJES AXIALES

Los anclajes axiales constan de dos elementos:

— Macho ("patrix"). Casi siempre se ubica en el resto radicular.
— Hembra ("matrix"). Generalmente se localiza en la base de la prótesis. El material con el que está confeccionada la hembra puede ser:
  • Oro o aleaciones nobles de metal: tienen gran resistencia al desgaste.
  • Plástico (teflón, etc): sufren mayor desgaste, pero son fáciles de cambiar, cuando es preciso.

Existen anclajes con hembras de metal que permiten ajustar la retención de suave a fuerte. Por ejemplo, en el anclaje Dalbo-Plus® (Cendres & Métaux) la retención puede graduarse de 200 a 1.200 gramos.

Figura 10.6. *Anclaje Dalbo-Z® (cortesía de Cendres&Métaux): ejemplo de anclaje de fricción.*

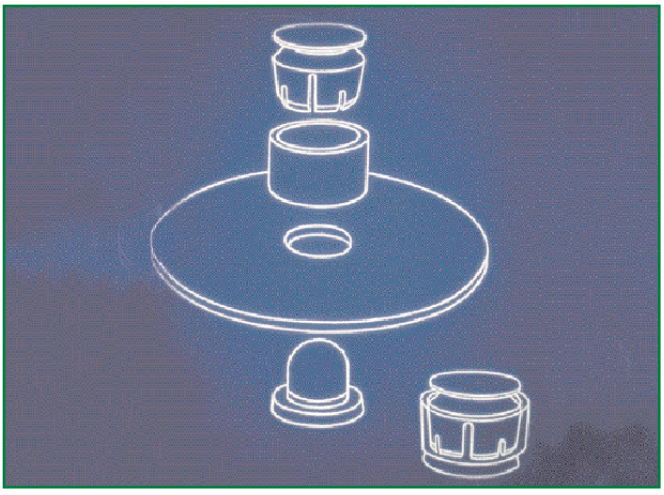

Figura 10.7. *Anclaje Dalbo-Z® (cortesía de Cendres&Métaux): ejemplo de anclaje de fricción.*



Figura 10.8. *Anclaje Compact® (cortesía de Metalor): ejemplo de anclaje de fricción.*



Figura 10.9. *Anclaje Dalbo-Plus® (cortesía de Cendres& Métaux): ejemplo de anclaje de retención.*

Figura 10.10. *Anclaje Ceka-Revax axial® (Ceka): ejemplo de anclaje de retención).*



Figura 10.11. *Anclaje Ceka-Revax axial® (Ceka): ejemplo de anclaje de retención). Existen dos medidas (M2 y M3).*



Figura 10.12. *Anclaje Mini-Gerber-Plus® (cortesía de Cendres& Métaux): ejemplo de anclaje mixto.*

También algunas marcas comerciales de anclajes con hembras de plástico, permiten sólo cambiar la cofia para conseguir diferentes retenciones, según el estado periodontal de la raíz (ejemplo anclaje Bego-Clip®, de Bego; Pro-Snap®, de Metalor). El anclaje Pro-Snap® (Metalor) tiene distintas hembras de retención de plástico, que se diferencian por su color, disponibles con fuerzas de 8 Newtons (aproximadamente 816 grs.), amarillo, 10 Newtons (aproximadamente 1020 grs.), rojo, y 12 Newtons (aproximadamente 1224 grs.), verde (ver Figs.10.13 y 10.14).

Existe algún anclaje en que la ubicación de sus elementos se halla diferente a la gran mayoría; por ejemplo en el anclaje Zest Anchor® (Zaag o "Zest Anchor Advanced Generation") (ver Fig.10.15), el elemento macho se localiza en la base de la dentadura, y la hembra en la raíz dentaria. Este cambio de ubicación de los elementos del anclaje está ideado con el fin de bajar el centro de fulcro con lo cual la fuerza resultante que se

Figura 10.13. *Sistema Pro-Snap® (cortesía de Metalor)..*

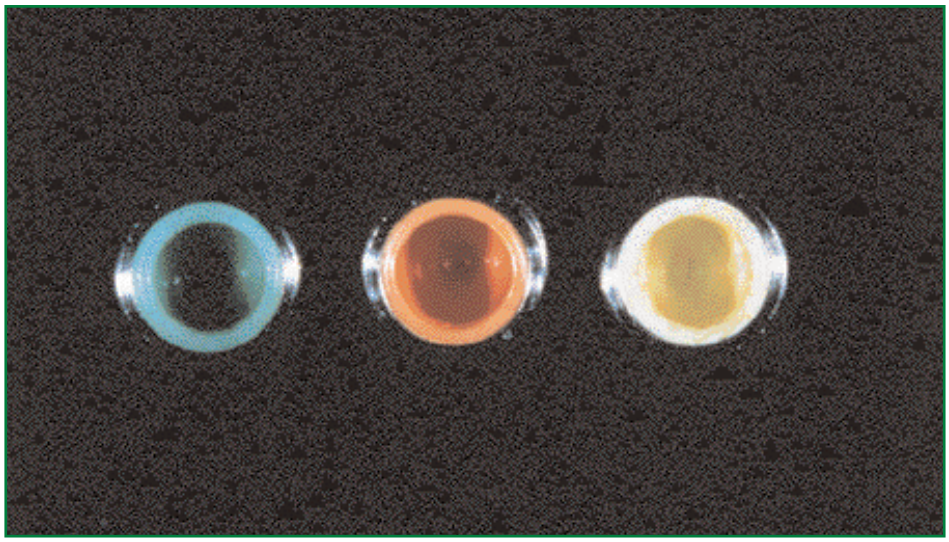

Figura 10.14. *Sistema Pro-Snap®, con 3 hembras de retención distinta.*

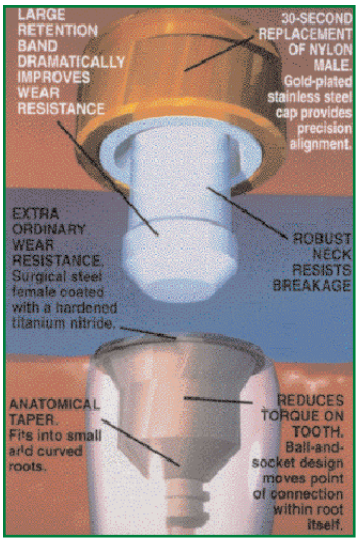

Figura 10.15. *Anclaje Zest Anchor®: el macho se ubica en la base de la dentadura, y la hembra en la raíz dentaria.*

ejerce sobre la raíz será menos lesiva para ésta. Más recientemente, Zest Anchors, Inc. ha comercializado su anclaje "Locator" (ver Fig.10.16), anclaje resilente que permite corregir angulaciones de las raíces. La parte hembra (que va insertada en la raíz), se ha diseñado para ser utilizada tanto en raíces paralelas como en divergentes. Según la hembra escogida, pueden corregirse angulaciones de 10E y 20E.

En el caso del anclaje Ceka Revax axial® (Ceka), existen dos opciones, el tipo tradicional (en el cual la hembra se incorpora a la base de la dentadura), y el tipo adhesivo (en este caso el macho está en la base de la prótesis y la hembra en la cofia de la espiga radicular).

La función de los anclajes axiales es asegurar la posición y sujeción de la prótesis frente a las fuerzas desestabilizantes de la oclusión.

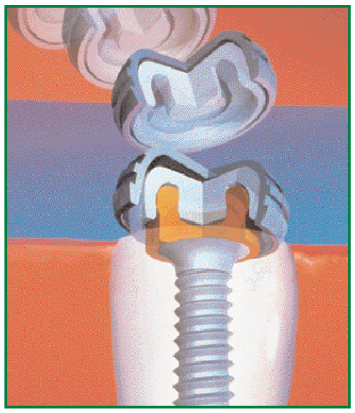

Figura 10.16. *Anclaje Locator® (Zest Anchors): permite corregir angulaciones de 10° y 20°.*

La unión o adherencia entre los dos elementos del atache axial se puede conseguir por:

— *Fricción:* de las superficies que están en contacto.
— *Retención:* es un efecto que se consigue por medio de elementos activos, por ejemplo anillas o cofias de plástico alojadas en las hembras de los ataches, o pequeños tornillos.

Hay que tener en cuenta que en una misma arcada se pueden combinar distintos tipos de anclajes, a fricción y a retención.

La elección de un tipo u otro de anclaje dependerá de algunos factores como por ejemplo la altura oclusal disponible y el tipo de retención deseada (según el estado periodontal de la raíz). Por ejemplo si tenemos poca altura oclusal, emplearemos un anclaje pequeño, que ocupe poco espacio (ejemplos: Mini-Clic®, de Cendres & Métaux; Baer®, de Cendres & Métaux, ver Fig.10.17).

En los casos de raíces en mal estado periodontal, con poco hueso de soporte, serán preferibles los anclajes a fricción sobre los de retención.

Si decidimos colocar anclajes de retención, también podremos escoger, uno que tenga mayor o menor fuerza, según el

Figura 10.17. *Anclaje Baer® (cortesía de Cendres& Métaux).*

estado periodontal. Tal como se ha comentado anteriormente, algunos de estos anclajes con hembras de plástico, tiene cofias de distinto color, que se pueden cambiar según la fuerza que precisemos. También algunos anclajes de retención, con hembras de metal, permiten ajustar la retención, más o menos, de suave a fuerte.

10.15. BARRAS

Las barras (ver Fig. 10.18) acostumbran a proporcionar mayor retención y soporte a la prótesis, aunque son menos higiénicas.

Las barras, al desgastarse menos que los anclajes individuales, requieren menos mantenimiento que los anclajes individuales.

10.16. INDICACIONES DE LAS BARRAS

— En pilares periodontalmente débiles.
— En coronas con anclaje corto en el conducto radicular (por ejemplo en raíces muy cortas).

10.17. CONTRAINDICACIONES DE LAS BARRAS

En conexiones lineales de una barra, entre un pilar resistente y una raíz periodontalmente débil con una movilidad mucho mayor, la dinámica desfavorable de la prótesis puede tener un efecto destructivo al actuar la barra como palanca sobre el anclaje más fuerte. Por tanto, en estos casos, los anclajes individuales tienen un pronóstico mejor.

10.18. VENTAJAS DE LAS BARRAS

— Las barras son mecánicamente más estables y más resistentes al desgaste que los anclajes individuales.

Figura 10.18. *Barra de oro para una sobredentadura inferior.*

— Las barras suelen proporcionar una retención protésica más segura que los anclajes individuales muy pequeños.
— Los dientes inclinados son buenos pilares para las barras. En consecuencia, mediante las barras soldadas a las cofias de oro, se corrigen muy bien los disparalelismos entre raíces (ver Fig.10.19).

10.19. REQUISITOS PARA LA CONFECCIÓN DE LAS BARRAS

— En general, las barras deberán diseñarse sobre la cresta, separadas de ella 3-5 mm., y siguiendo una línea recta, para permitir la rotación posterior de las bases.
— Siempre que sea posible, la barra se alineará perpendicularmente a la línea bisectriz del ángulo formado por los rebordes posteriores desdentados (ver Fig. 10.20).
— Las barras (como por ejemplo la barra Dolder) funcionan mecánicamente mejor, si los restos radiculares se hallan en una arcada con forma cuadrangular, y por tanto pueden unirse mediante una línea recta. Por otra parte, si una barra recta se utilizara para unir raíces de una arcada afilada o en forma de punta, ocuparía demasiado espacio buco-lingual, estrechando el espacio libre de la lengua (ver Fig.10.5). Ello podría ocasionar problemas funcionales, problemas fonéticos e incluso brazos de palanca desfavorables para las raíces pilares (ver Fig.10.35).

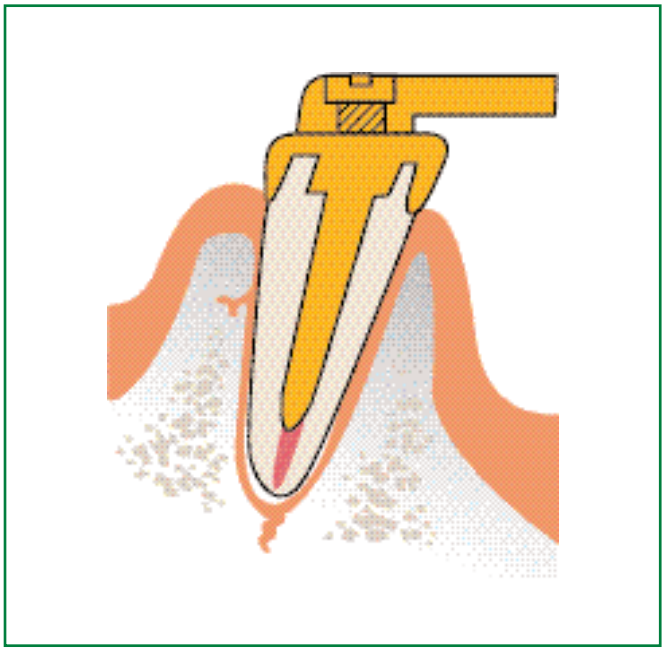

Figura 10.19. *Las barras soldadas sobre las cofias radiculares de oro, permiten corregir los disparalelismos entre las raíces.*

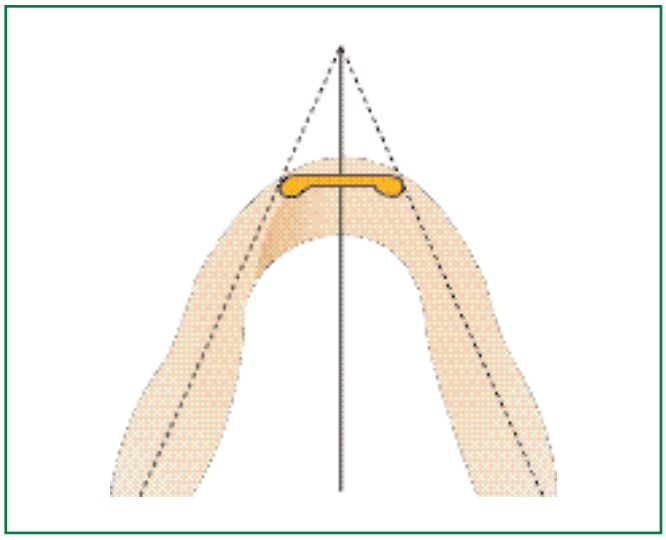

Figura 10.20. *Siempre que sea posible, la barra se alineará lo más perpendicular a la línea bisetriz del ángulo formado por los rebordes posteriores desdentales.*

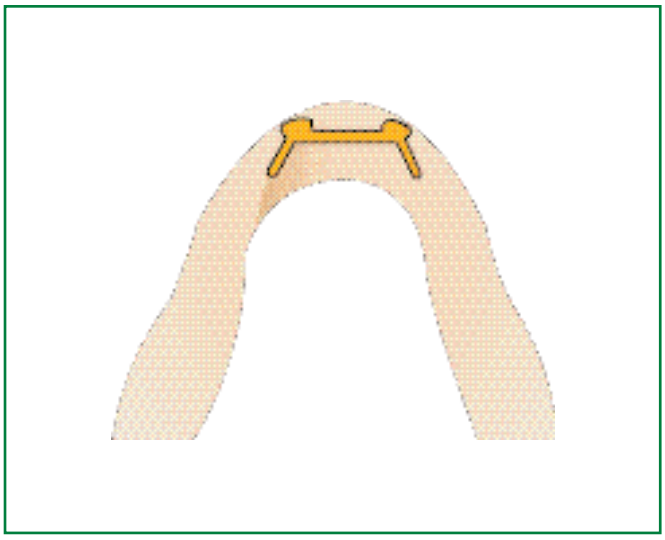

Figura 10.21. *Barra Ackerman: si los pilares son los dos caninos, se recomienda extender la barra 5 mm. por distal de los pilares, y colocar un "clip" a cada lado, para conseguir más estabilidad de la prótesis.*

10.20. TIPOS DE BARRAS

Existen muchos tipos de barras. Las hay prefabricadas (industriales) y coladas en el laboratorio de prótesis. Las barras más frecuentes son:

— **Barra Ackerman.** Puede ser colada o prefabricada. Hay dos tipos:
- Barra redonda (ver Fig. 10.64): permite ser curvada en todos los planos. La barra redonda es la barra Ackerman más usada.
- Barra en forma de gota.

La barra Ackerman se situará en la parte frontal de la arcada siempre en línea recta y toda curvatura debe realizarse sólo por sus extremos, para su conexión a los pilares. Una barra curvada dificultará la colocación de los "*jinetillos, caballetes o clips*".

En aquellos casos en que los pilares son los caninos, algunos autores como Preiskel, recomiendan extender la barra 5 mm. por distal de los pilares, y colocar un caballito a cada lado para dar más estabilidad a la prótesis (ver Fig. 10.21).

— **Barra Dolder.** Es una barra prefabricada, y existen dos tipos (según su sección):
- Barra ovoide (o en forma de pera): permite resilencia de la prótesis. Es la barra Dolder más usada en sobredentaduras. Permite movimiento vertical y movimiento rotatorio alrededor del eje longitudinal de la barra, disminuyendo, así, las cargas que repercuten sobre las raíces.
- Barra en "U" (o en forma de arco romano): permite una retención rígida de la prótesis. Se usa para prótesis dentosoportadas, y su retención es por fricción. Consta de una barra en "U" con paredes paralelas, sobre la que va un canal en forma de "U", con retenciones externas para la resina.

La barra Dolder se suministra en dos medidas:
- Larga: 3mm. x 2,2 mm. de sección.
- Pequeña: 2,3 mm. x 1,6 mm. de sección.

10.21. PREPARACIÓN DE LOS PILARES PARA SOBREDENTADURAS

Atendiendo a los diversos tipos de sobredentaduras, existen distintas formas de preparar los pilares:

1 Sobredentaduras sobre raíces endodonciadas:

a) Sin recubrimiento de la raíz (sin cofia radicular):

— *Obturación simple de amalgama o composite* (ver Fig. 10.22): es el caso más sencillo, en el cual no se recubre la raíz con ninguna cofia metálica o de oro. Después de realizar la endodoncia, se preparará el diente, cortándolo y tallándolo de forma supragingival. El acortamiento del diente debe quedar a unos 0,5-1 mm. supragingivales. Se dará forma redondeada a la raíz (forma de cúpula), se pulirá la superficie y finalmente se tallará una caja oclusal que se obturará con amalgama o composite.

Este tipo de preparación se puede realizar en dientes con muy mal estado periodontal, con cierta movilidad, y cuyo pronóstico a largo plazo sea dudoso. Esto evitará sobrecargar el diente con anclajes, ya que éstos podrían facili-

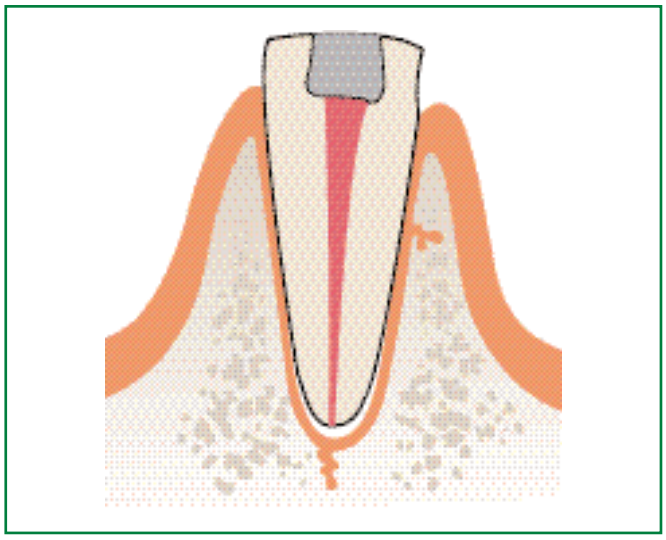

Figura 10.22. *Pilar de sobredentadura, en el caso de una obturación de amalgama o composite.*

tar su movilización prematura y pérdida irreversible.

— *Elementos de retención de montaje directo* (ver Fig. 10.23): se trata de sistemas de postes y anclajes prefabricados que se colocan directamente en la boca, sin la intervención del laboratorio (ejemplo sistema Dalbo Rotex®, de Cendres & Métaux; sistema Endo-Snap®, de Metalor; sistema Flexi-overdenture®, de EDS). Ello simplifica la técnica y abarata la sobredentadura, pero tiene el inconveniente que no recubre la raíz, y por tanto no la protege frente a las fracturas.

Los sistemas de sobredentaduras para montaje directo se realizan de forma bastante simple: primero se acorta el diente, hasta unos 0,5-1 mm. supragingivales. Se da forma redondeada a la raíz, se pule la superficie, y finalmente se prepara el conducto radicular de la forma convencional, para alojar la espiga prefabricada, mediante el taladro del "kit" comercial. Se prueba el poste prefabricado. Finalmente se cementa todo el sistema.

b) Con recubrimiento de la raíz (con cofia radicular):

Recubrir la raíz con una cofia radicular metálica de oro, es lo ideal para la estructura dentaria remanente, puesto que la protege de posibles fracturas y caries. Cuando recubrimos la raíz con una cofia, tenemos dos posibilidades:

— *Cofia radicular, sin espiga intrarradicular* (ver Fig.10.24): se puede utilizar esta solución cuando la raíz es tan corta, que no permite colocar una espiga suficientemente larga y retentiva, dentro del conducto radicular.

En este caso, se preparará el diente, cortándolo y tallándolo de forma supragingival. El acortamiento del diente debe quedar a unos 0,5-1 mm. supragingivales. Se dará forma redondeada a la raíz (forma de cúpula), se pulirá la superficie, y se tallará un margen en forma de chamfer suave, con un diamantado tipo Lustig, para el ajuste de la cofia.

— *Cofia radicular, con espiga intrarradicular* (ver Fig. 10.25): es lo más aconsejable, siempre que la longitud de la raíz radicular lo permita. En estos casos se cementará una espiga en el interior del conducto radicular, unida a una cofia de oro. Sobre la cofia se soldará un anclaje axial, un imán o una barra de oro. Tanto con los

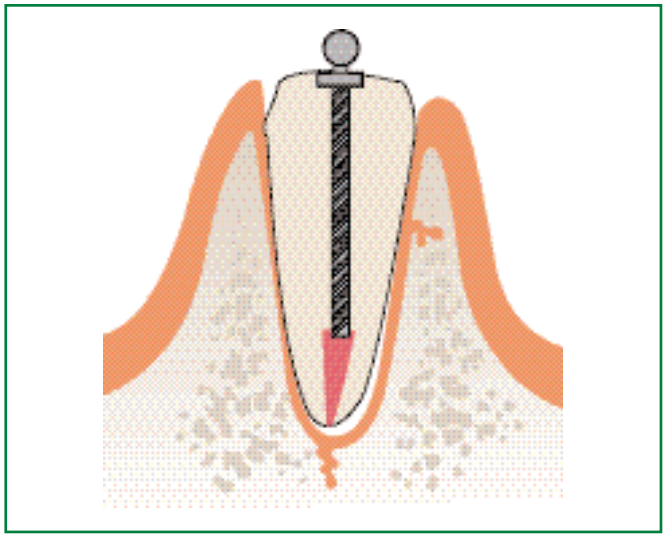

Figura 10.23. *Pilar de sobredentadura, en el caso de un elemento de retención de montaje directo.*

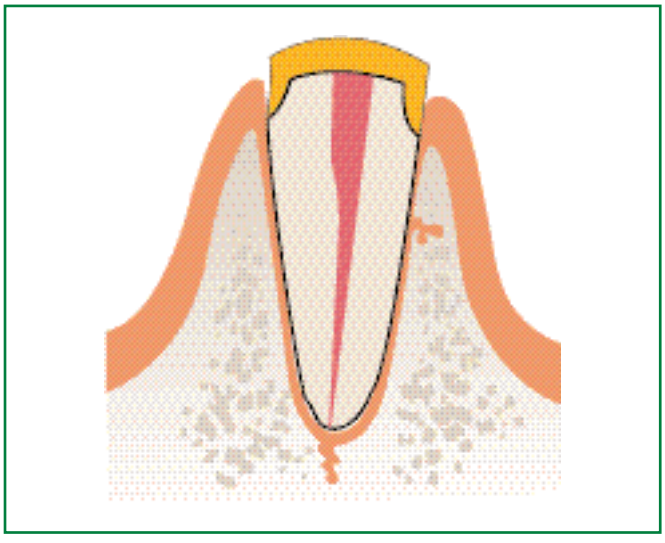

Figura 10.24. *Pilar de sobredentadura, en el caso de una cofia radicular, sin espiga.*

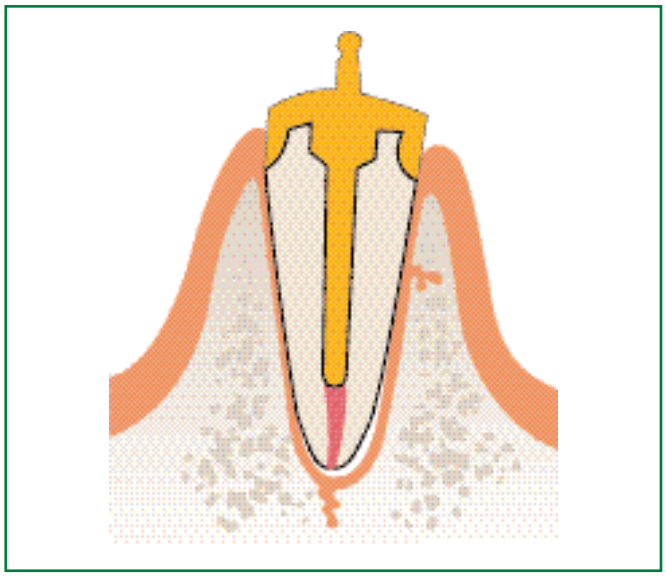

Figura 10.25. *Pilar de sobredentadura, en el caso de una cofia radicular, con espiga.*

anclajes axiales como con las barras se obtienen excelentes resultados.

Para la preparación del pilar hay que seguir diversos pasos. Son los siguientes:

- Acortamiento de la corona (ver Fig.10.26): se tallará el diente hasta dejar sólo unos 0,5-1 mm. supragingivales. Hay que tener en cuenta en no tallar demasiado el diente, puesto que se podría ocasionar inflamación de la encía, alrededor del diente, con el roce de la dentadura. Por el contrario, si se corta poco el diente, y se deja el muñón demasiado largo, las fuerzas de oclusión podrían provocar brazos de palanca, que a la larga movilizarían el pilar.
- Preparación del conducto radicular: se preparará el conducto de la forma convencional (como si fuera un muñón colado), extrayendo primero la porción de gutapercha más coronal con un atacador caliente ("plugger") (Fig. 10.56), luego con las fresas de Gates (Fig.10.57), y finalmente con el taladro del "kit" comercial (Fig.10.27 y 10.58), hasta la longitud de 2/3 de la raíz, en dientes anteriores.
- Prueba de la espiga de tomar impresiones (ver Fig.10.28): se probará la espiga de plástico de tomar impresiones (de forma similar a la técnica de los muñones colados empleando el sistema indirecto). Para ello se utilizará la espiga del mismo grosor que el último taladro empleado. Se comprobará que el poste alcance la longitud deseada, y que ajuste a las paredes del conducto radicular, sin quedar holgado.
- Preparación del margen (ver Fig. 10.29): se tallará un margen en forma de chamfer suave, alrededor de todo el diente, mediante un diamantado tipo Lustig. Se deberá tener cuidado en no tocar la inserción epitelial de la encía, puesto que se originaría sangrado y posterior migración del epitelio. En este margen deberá ajustarse y apoyarse la cofia de oro.

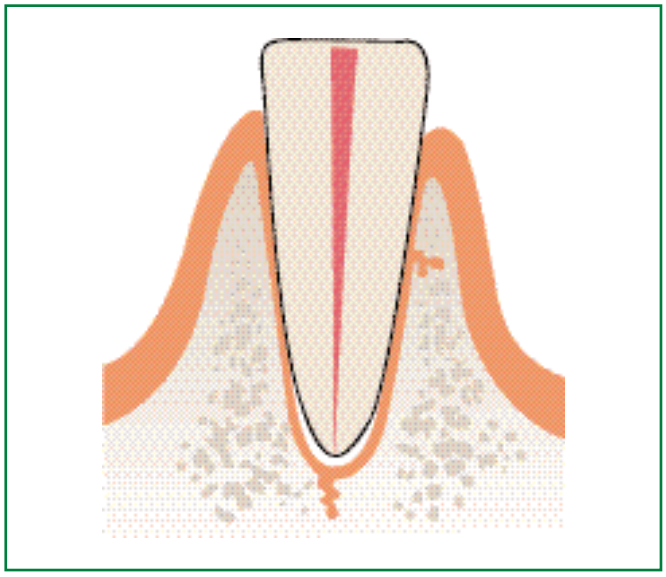

Figura 10.26. *Acortamiento de la corona.*

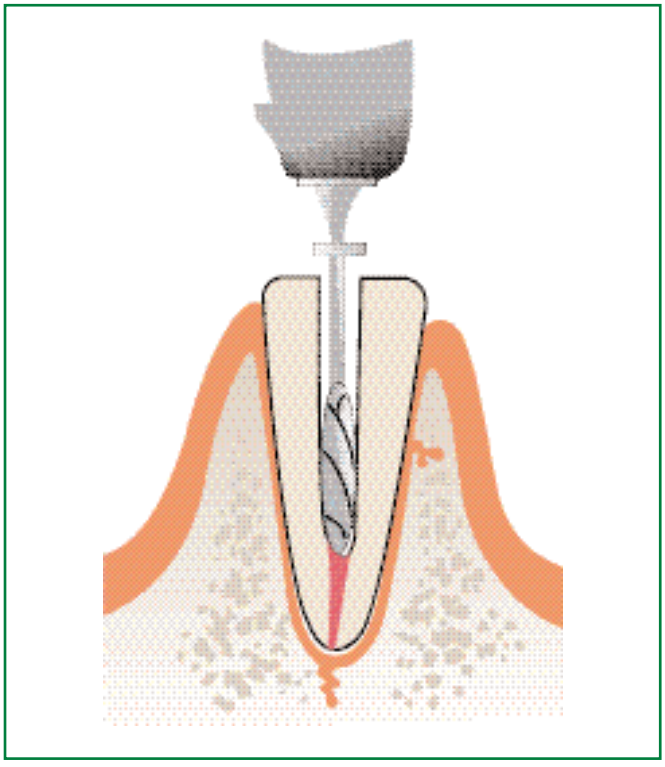

Figura 10.27. *Preparación del conducto radicular.*

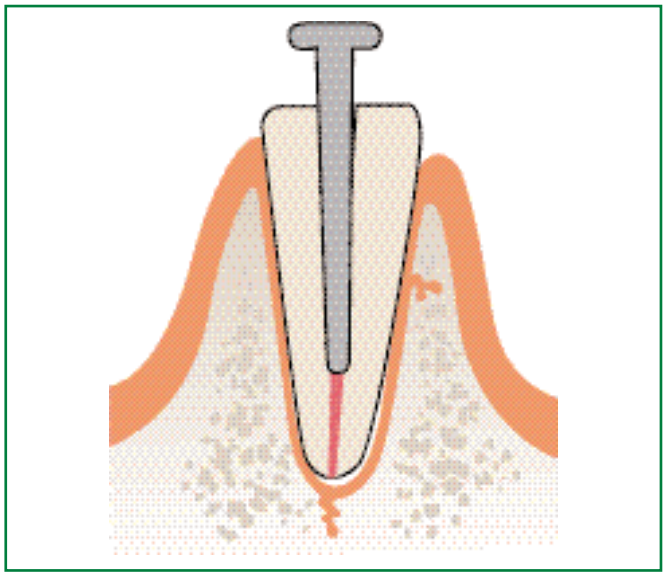

Figura 10.28. *Prueba de la espiga para tomar impresiones.*

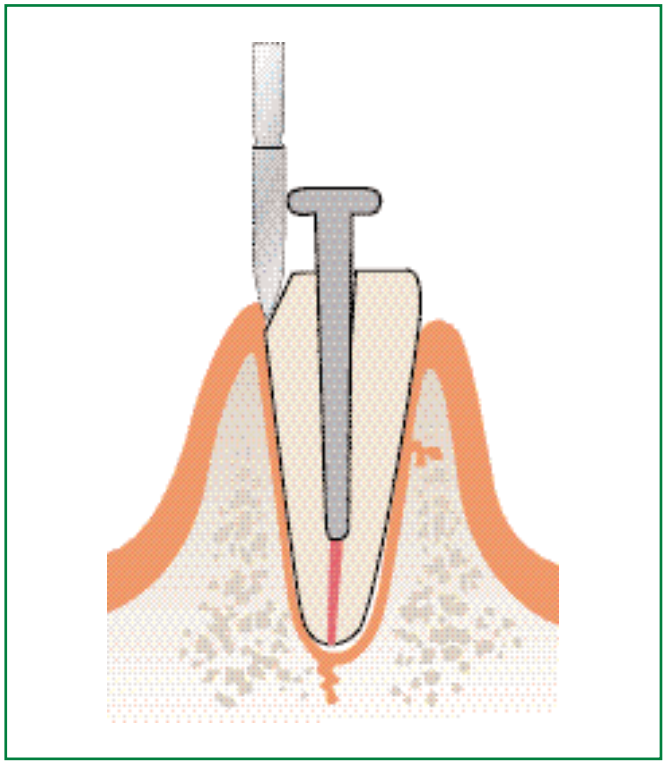

Figura 10.29. *Preparación del margen.*

- Redondeado y pulido del muñón (ver Fig.10.30): deberán redondearse los bordes, para evitar los ángulos agudos, y se dará la forma de cúpula redondeada al muñón. Seguidamente se pulirá la preparación con copas de goma.
- Tallado de una caja oclusal, de unos 0,5 mm. de profundidad, en la entrada del conducto radicular: se realiza con una fresa del tipo "inlay"

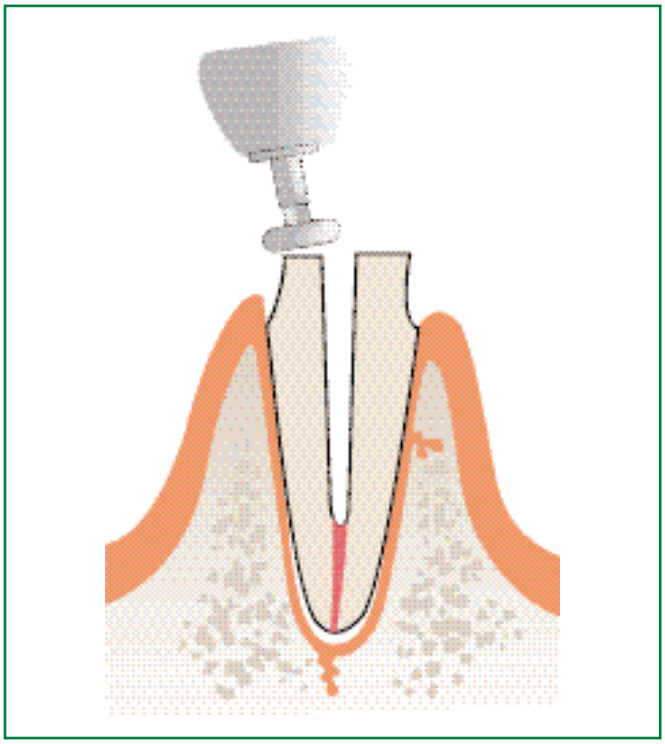

Figura 10.30. *Redondeado y pulido del muñón.*

(Fig.10.59), incluido en muchos "kits" comerciales de postes, o con un diamantado troncocónico (ver Fig. 10.31). Este paso es importante para asegurar un óptimo asentamiento del conjunto cofia-espiga, lo que evitará el peligro de fracturas radiculares. En casos en que la entrada del conducto radicular sea muy ancha, o tenga forma ovalada, no es imprescindible hacerlo.

- Preparación del muñón terminada y lista para tomar impresiones (ver Fig.10.32, 10.60, 10.61 y 10.62): se tomarán impresiones con una espiga de plástico, especial para tal fin, y con siliconas de adición. Si la preparación del pilar ha estado correctamente realizada, la restauración (cofia de oro con su espiga), abrazará el muñón radicular de forma que lo protegerá de posibles fracturas (ver Fig. 10.33).

Estos pasos pueden alterarse en el orden: el margen se puede tallar antes de preparar el conducto radicular, pero después de acortar la corona.

c) ***Coronas telescópicas:*** tal como se ha comentado anteriormente, aunque las coronas telescópicas se utilizan más en dientes vitales, también se pueden confeccionar en dientes desvitalizados, sobre todo, cuando la corona clínica está bien conservada. En estos casos, raramente será necesario un poste y un muñón. La preparación será muy conservadora, tal como se indica a continuación.

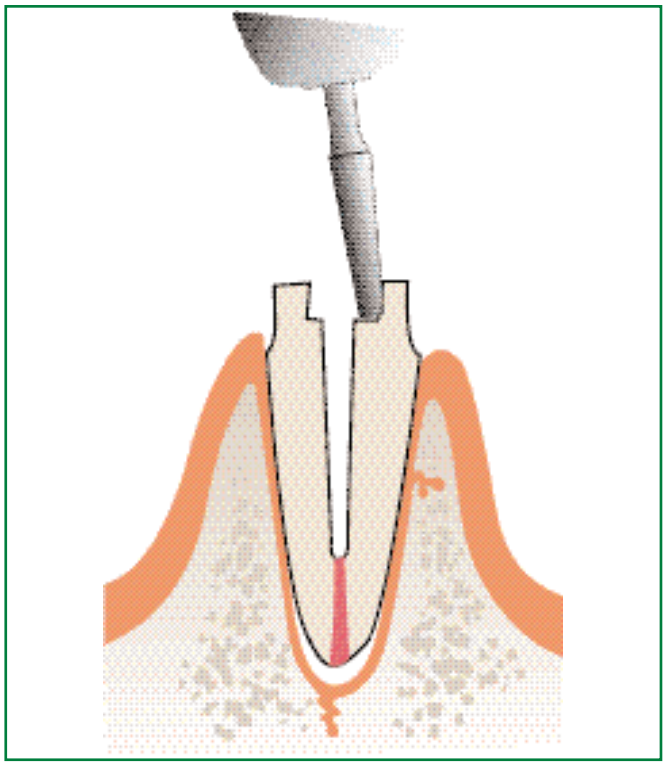

Figura 10.31. *Tallado de una caja oclusal, de 0,5 mm. de profundidad, en la entrada del conducto radicular.*

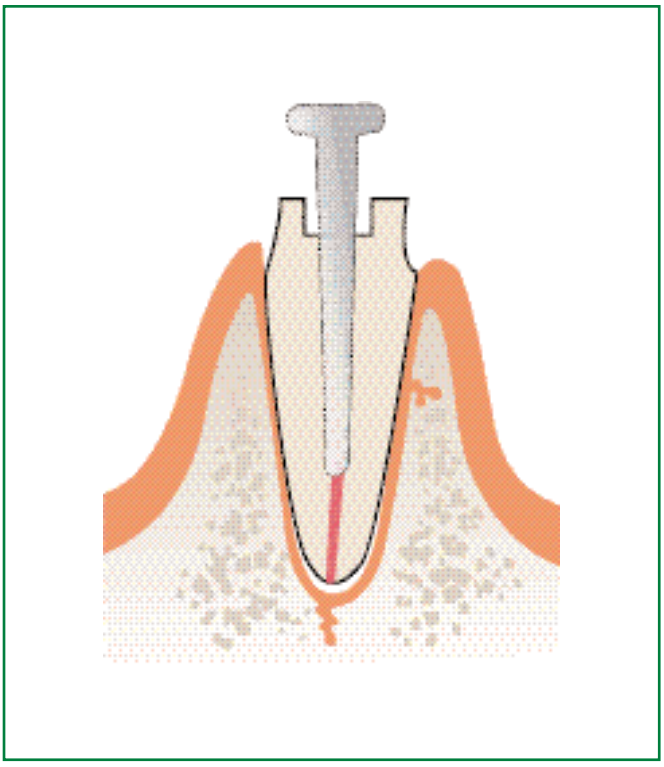

Figura 10.32. *Preparación del muñón terminada, con la espiga de plástico introducida en el conducto y lista para tomar impresiones.*

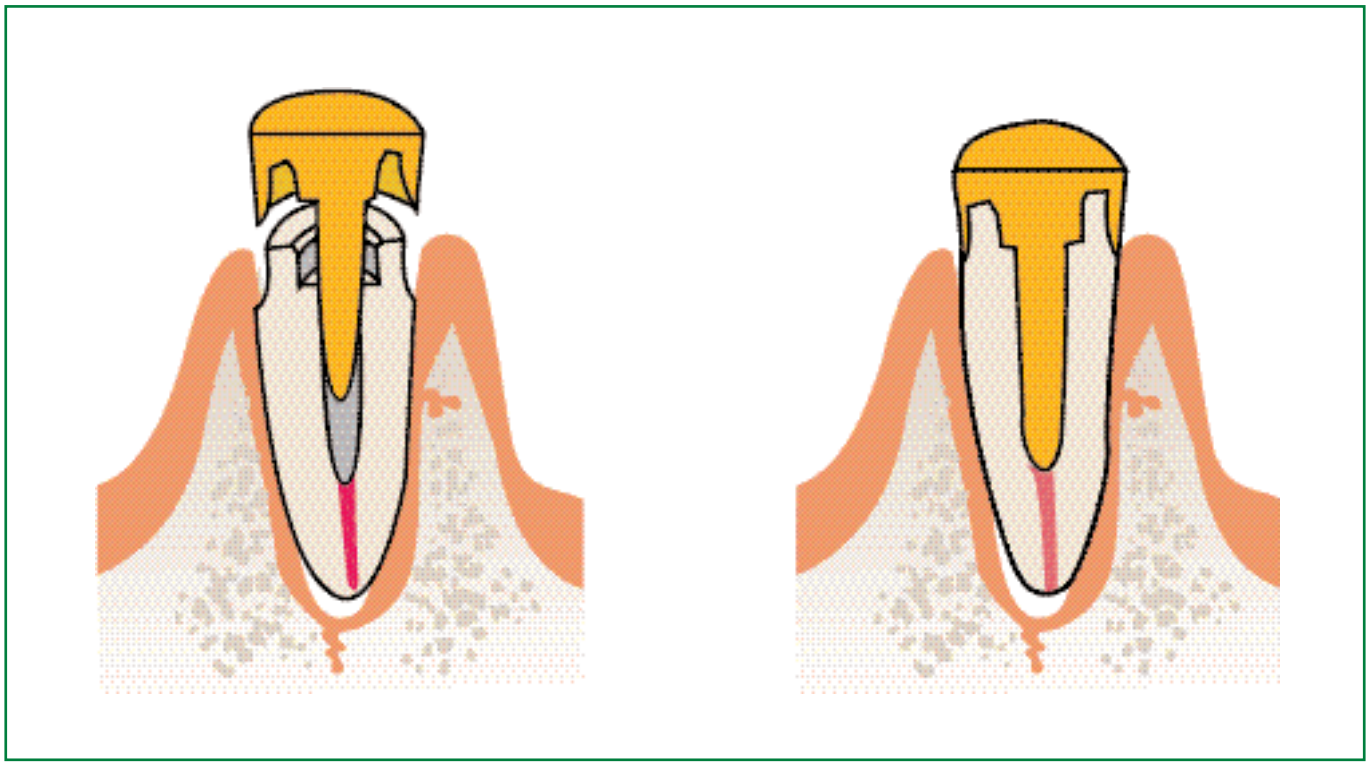

Figura 10.33. *Preparación para cofia radicular con espiga: la restauración abraza el muñón y lo protege de posibles fracturas.*

1 ***Sobredentaduras sobre dientes vitales: coronas telescópicas***.(ver Fig. 10.34).

En estos casos se realiza un ligero tallado de unos 0,5 mm., que es el espacio suficiente para el oro, y unos márgenes en chámfer suave, alrededor de todo el diente. Es un tallado parecido al de una corona completa de oro. Esta solución sólo puede realizarse cuando tenemos suficiente altura oclusal.

10.22. PRIMERAS IMPRESIONES DEFINITIVAS: IMPRESIONES DE LOS MUÑONES O DIENTES PILARES

Después de probar las espigas de plástico, dentro de los conductos, se colocará el hilo retractor. Las *primeras impresiones definitivas* (ver Fig. 10.32 y 10.45) se pueden realizar con elastómeros del tipo siliconas de adición (vinilpolisiloxanos) o del tipo poliéteres, con cubeta individual. Tanto las espigas de plástico, como las siliconas, son materiales flexibles. En el caso de las siliconas, también puede realizarse con el sistema de la doble impresión (dos consistencias de silicona, una de masilla y otra fluida). La primera impresión se realizará con la silicona de masilla, recubierta de una lámina de celofán o plástico. La segunda impresión la realizaremos con la silicona fluida. Para tomar esta segunda impresión nos ayudaremos de las espigas de plástico, especiales para tomar impresiones. El sistema es igual que el que se utilizaba para tomar impresiones en los muñones colados (sistema indirecto). Los postes de metal no son correctos para tomar impresiones, puesto que son rígidos. Antes de colocar las espigas dentro de las raíces, se colocará un poco de silicona fluida en la entrada de los conductos radiculares. Seguidamente, sin pérdida de tiempo, se colocarán las espigas de plástico dentro de los conductos, y finalmente pondremos más silicona encima de los muñones, y también en toda la cubeta. De esta forma se consiguen muy buenas impresiones. Del vaciado en yeso de esta primera impresión definitiva de los pilares, obtendremos el *primer modelo de trabajo*.

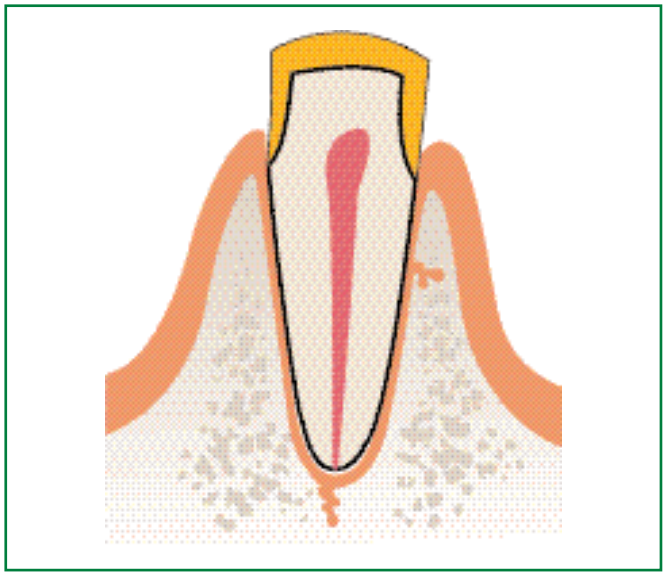

Figura 10.34. *Preparación para corona telescópica.*

10.23. PRUEBAS, IMPRESIONES DE ARRASTRE Y PROCESADO FINAL DE LA SOBREDENTADURA

Seguidamente, con este primer modelo de trabajo, el laboratorio confeccionará las espigas de oro con sus cofias, y soldará los anclajes axiales encima. En la clínica, se probarán las espigas-cofias sobre los dientes pilares. En la misma sesión se tomará la *segunda impresión definitiva,* que es una impresión de arrastre (ver Fig. 10.63) realizada con cubeta individual, con las espigas-cofias colocadas en los dientes pilares. Previamente, con la cubeta individual se habrá tomado la impresión del sellado periférico. En los bordes de esta cubeta se habrá colocado godiva de baja fusión, calentándola por zonas, a medida que sugerimos al paciente hacer movimientos funcionales. La pasta para tomar esta impresión de arrastre puede ser un elastómero del tipo silicona de adición (vinilpolisiloxano) o del tipo poliéter. De esta forma obtendremos un *segundo modelo de trabajo*. Sobre este segundo modelo el laboratorio fabricará la plancha base con el rodete de cera o godiva. Nuevamente en la clínica, se tomará la dimensión vertical, la relación céntrica y las relaciones excéntricas (al menos la protusiva), y el arco facial. También se tomará el color de los dientes. Luego se hará el montaje de los modelos en un articulador semiajustable, del tipo Dentatus. El tipo de oclusión correcta, en la sobredentadura, es la bibalanceada, como en la prótesis completa. En la siguiente visita se probará la plancha base con los dientes montados en cera. En esta sesión se comprobará la oclusión, la estética y se harán pruebas de fonética. Si la sobredentadura se confecciona con una oclusión incorrecta, los dientes pilares podrían sufrir fuerzas de palanca que los acabaran movilizando (ver Fig. 10.35).

Finalmente, en la última sesión se probará la dentadura con la resina ya procesada, sin las hembras de los anclajes colocadas. Si la sobredentadura ha sido correctamente realizada, se procederá al último paso que es, colocar directamente en la boca, sin la ayuda del laboratorio, las hembras de los anclajes en la base de la dentadura, con un poco de resina acrílica autopolimerizable (*método directo*). Este paso se puede realizar con la ayuda de un trozo de dique de goma, que se coloca sobre el diente, alrededor del macho del anclaje, para que la resina no se adhiera. También se puede colocar la hembra en el laboratorio (*método indirecto*); para ello se tomará una impresión con material elastómero, usando la base de la prótesis como cubeta, para que luego el laboratorio fije la hembra.

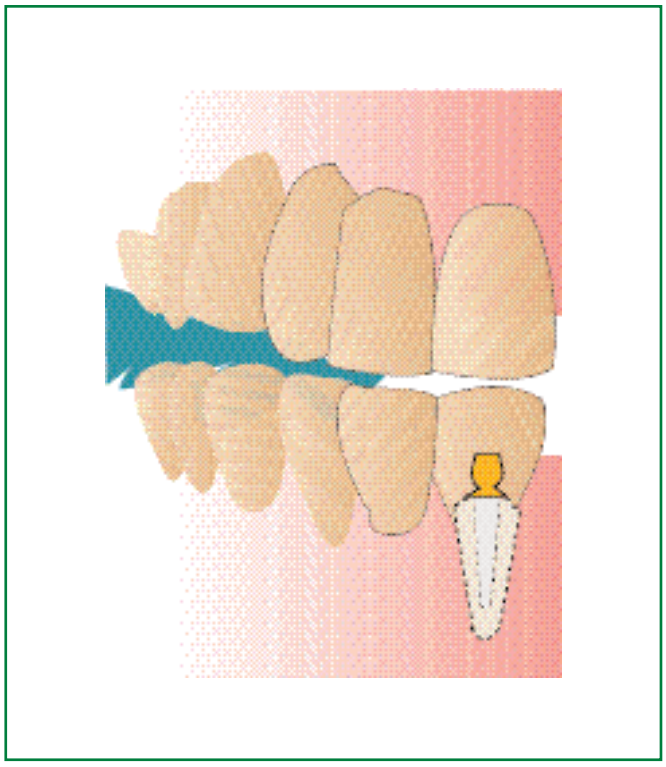

Figura 10.35. *Si la oclusión es incorrecta, los dientes pilares podrían sufrir fuerzas de palanca que los acabaran movilizando.*

10.24. REVISIONES Y MANTENIMIENTO

Para mantener los pilares de las sobredentaduras en buenas condiciones, son muy importantes las revisiones periódicas y la higiene oral del paciente

Antes de dar el alta al paciente, se le instruirá y se le educará con respecto a una serie de normas:

- Se le darán a conocer las normas más frecuentes de higiene oral, tales como el cepillado correcto y frecuente de los dientes, el uso de colutorios fluorados, etc.
- Se darán consejos respecto a la dieta (tipo de dieta blanda o más dura, tasa de azúcar, etc.). Se instruirá al paciente para enseñarle cómo debe insertar y desinsertar la prótesis.

Se realizará una primera revisión al cabo de 1-3 semanas, a fin de detectar cualquier problema inicial de la sobredentadura, que pudiera alterar su uso posterior.

Posteriormente se harán revisiones periódicas cada 5-6 meses con el fin de recordar al paciente las normas de higiene oral, y detectar posibles problemas que a la larga puedan convertirse en irreversibles (tales como movilidad de uno de los pilares, rotura o desajuste de algún anclaje, etc.). En esta revisiones se realizarán tartrectomías, fluorizaciones, radiografías periapicales, análisis de las bases (para detectar la necesidad de posibles rebases de la dentadura), etc.

10.25. PRONÓSTICO

Tal como se ha dicho anteriormente, el pronóstico del tratamiento con sobredentadura depende principalmente de la salud periodontal de los dientes pilares.

El pronóstico a largo plazo de los pilares de la sobredentadura dependerá del correcto diagnóstico y tratamiento de cada caso. Ya se han estudiado los factores periodontales que tienen importancia en el pronóstico del caso, tales como soporte óseo, movilidad dentaria, existencia o no de bolsas profundas al sondaje, anchura de la encía adherida, y grado de inflamación gingival.

Si no se realizan correctamente las revisiones y exámenes de mantenimiento, probablemente se producirá la pérdida de dientes por enfermedad periodontal. En un estudio de Ettinger de 1988, este autor observó como causas de pérdida dentaria de pilares, las siguientes: enfermedad periodontal (35,7%), caries (37,5%), caries y enfermedad periodontal (14,3%), y otras causas (14,3%). El mismo autor descubrió, en pacientes portadores de sobredentaduras, un porcentaje del 4,2% de pérdida de pilares, a los 12 años. Por otra parte, Reitz y cols. en 1981, concluyeron que la enfermedad periodontal era el principal problema del tratamiento con sobredentaduras, y una de las principales causas de la pérdida de dientes.

10.26. CASOS CLÍNICOS DE SOBREDENTADURAS

Caso clínico n.º 1.

Paciente varón de unos 65 años de edad, que acudió a la consulta con una prótesis parcial removible superior, mal ajustada. Los dientes superiores estaban en muy mal estado. Existían diversas molestias, entre ellas movilidad (del tipo 2),

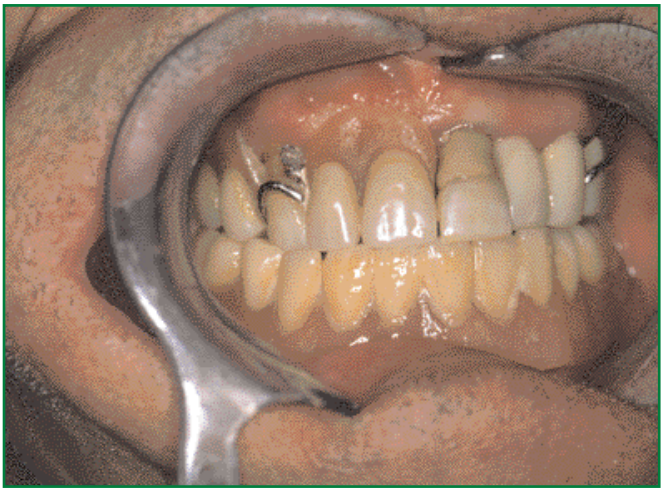

Figura 10.36. *Caso clínico n.° 1. Boca del paciente antes de empezar el tratamiento.*

del diente 21 (ver Fig. 10.36). En la arcada inferior llevaba una prótesis completa mal ajustada, y con cierta movilidad.

Al sacar la prótesis parcial superior, se observó los dientes 13, 21, 23 y 24 con caries. Había un puente en extensión del diente 24 al 21. El puente se apoyaba por medio de un tope en el diente 21, lo que había provocado una gran caries en este diente (ver Fig. 10.37 y 10.38).

Se practicaron radiografías periapicales de los dientes 13, 21, 23 y 24. En la radiografías se observaba una gran caries en el 21 que hacía insalvable este diente (ver Fig. 10.39). En el diente 23 (ver Fig.10.40) se apreciaba una lesión periapical, ausencia de gutapercha en el interior del conducto radicular, un poste demasiado corto. En el 24, la gran caries hacía irrecuperable el diente (ver Fig.10.40).

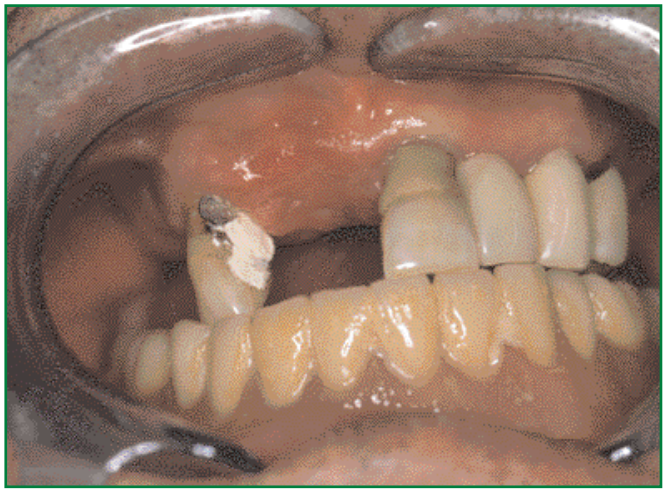

Figura 10.37. *Caso clínico n.° 1. Boca del paciente antes de empezar el tratamiento, y después de sacar la prótesis parcial superior.*

Figura 10.38. *Caso clínico n.° 1. Boca del paciente antes de empezar el tratamiento, y después de sacar la PPR superior El puente en extensión había provocado una gran caries en el 21.*

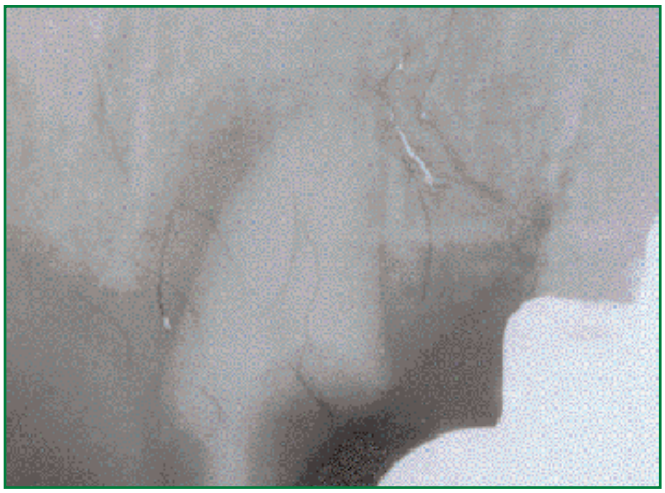

Figura 10.39. *Caso clínico n.° 1. En la radiografía del 21 se observa una gran caries en este diente provocada por el puente en extensión.*



Figura 10.40. *Caso clínico n.° 1. Radiografía de los dientes 23 y 24.*

Se propuso al paciente el siguiente tratamiento: primero confección de una prótesis superior del tipo sobredentadura provisional, endodoncias de los dientes 13 y 23, exodoncias de los dientes 21 y 24, y una sobredentadura definitiva superior (tomando como pilares los dientes 13 y 23), al cabo de unos meses, después de la cicatrización de las exodoncias. A fin de conseguir una mejor oclusión también se propuso colocar una prótesis completa inferior nueva. Se tomaron impresiones para confeccionar la prótesis provisional superior. Después de sacar el puente en extensión, aparecieron los dientes 21, 23 y 24 con grandes destrucciones por caries (ver Fig. 10.41). Se practicaron las endodoncias de los dientes 13 y 23. En la misma sesión en que se practicaron las exodoncias con sutura de los dientes 21 y 24 (ver Fig. 10.42), se cortaron los dientes 13 y 23 a nivel ligeramente supragingival, y se colocó la sobredentadura provisional rebasada con un acrílico blando (ver Fig.10.43).

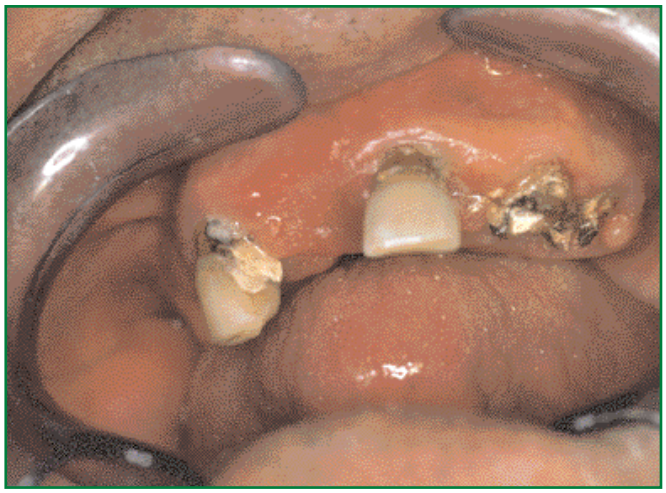

Figura 10.41. *Caso clínico n.° 1. Después de sacar el puente en extensión, aparecen los dientes 21, 23 y 24 con grandes destrucciones por caries.*

Figura 10.42. *Caso clínico n.° 1. Arcada superior después de las exodoncias de los dientes 21 y 24.*

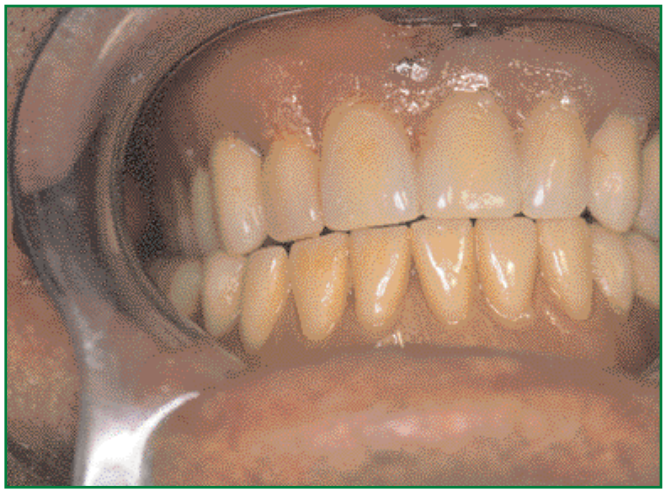

Figura 10.43. *Caso clínico n.° 1. Sobredentadura superior provisional, rebasada con acrílico blando.*

Al cabo de un período aproximado de unos 4 meses, tiempo mínimo imprescindible para la cicatrización de las exodoncias, se prepararon los dientes pilares 13 y 23, y se tomaron impresiones con siliconas (ver Fig. 10.44 y 10.45). En la siguiente sesión se probaron las espigas-cofias con los anclajes axiales (tipo Ceka-Revax axial®, Ceka) en los dientes 13 y 23, y se tomaron impresiones de arrastre con poliéter y cubeta individual, con las espigas-cofias colocadas en los pilares. También se tomó impresión de la arcada inferior. En la siguiente sesión se probaron las planchas base (superior e inferior), y se tomó la relación céntrica, la protusiva, el arco facial y el color de los dientes. De acuerdo con el paciente, se tomó un color más claro que el de las prótesis antiguas. Se montaron los modelos en un articulador semiajustable, del tipo Dentatus. Seguidamente, en otra sesión, se hizo la prueba de los dientes montados en cera, en la que se comprobaron la oclusión, la estética y la fonética. Finalmente, en la última sesión se cementaron las espigas-cofias en los dientes 13 y

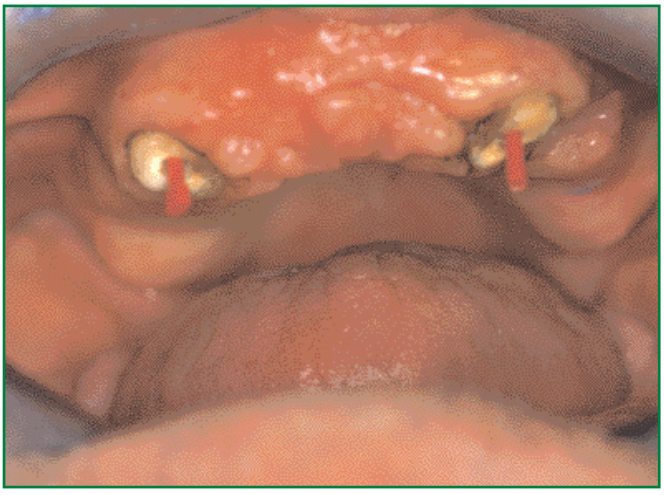

Figura 10.44. *Caso clínico n.° 1. Dientes 13 y 23, con los postes de plástico, preparados para tomar impresiones.*

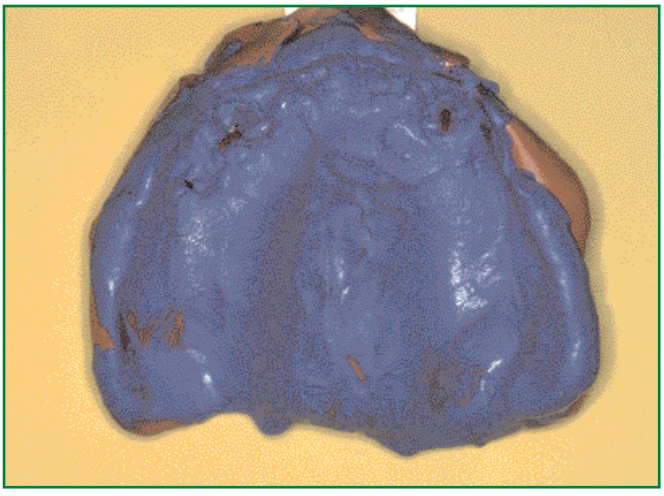

Figura 10.45. *Caso clínico n.° 1. Impresión de la arcada superior, con siliconas y postes de plástico.*

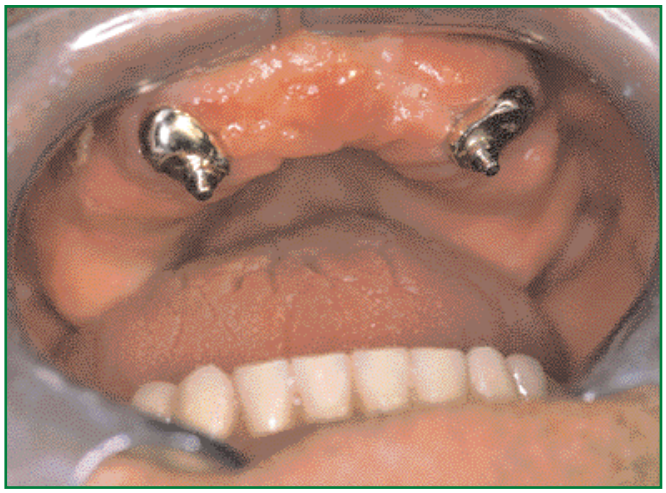

Figura 10.46. *Caso clínico n.° 1. Cementación de las espigas-cofias en los dientes 13 y 23.*

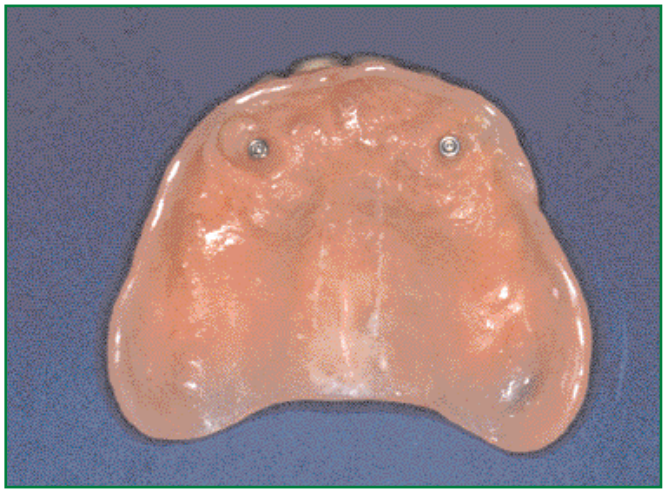

Figura 10.47. *Caso clínico n.° 1. Sobredentadura superior terminada.*

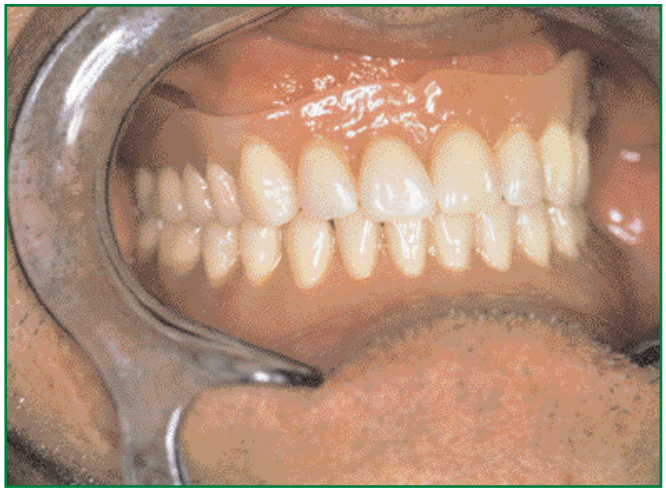

Figura 10.48. *Caso clínico n.° 1. Prótesis terminadas: en la arcada superior se ha colocado una sobredentadura, y en la inferior una prótesis completa.*

23, y se colocaron las prótesis ya procesadas en resina, la sobredentadura superior y la prótesis completa inferior (ver Fig. 10.46, 10.47 y 10.48).

Caso clínico n.º 2

Paciente hembra de unos 50 años de edad, que acudió a la consulta con la boca en muy mal estado general (ver Fig. 10.49). Se realizaron las exploraciones pertinentes (radiografías, etc.). En la arcada superior presentaba sólo dos dientes, el 12 y el 25, los dos en muy mal estado periodontal, y con movilidad tipo 2 (ver Fig., 10.50 y 10.51). También llevaba una prótesis parcial removible de resina en muy mal estado. En la arcada inferior presentaba dos dientes, el 43 y 33, en buen estado periodontal; también presentaba el 32, en muy mal estado periodontal, y la raíz del 34, con una imagen osteolítica en su ápice (ver Fig. 10.52). En esta misma arcada también llevaba

Figura 10.49. *Caso clínico n.° 2. Boca del paciente antes de empezar el tratamiento.*

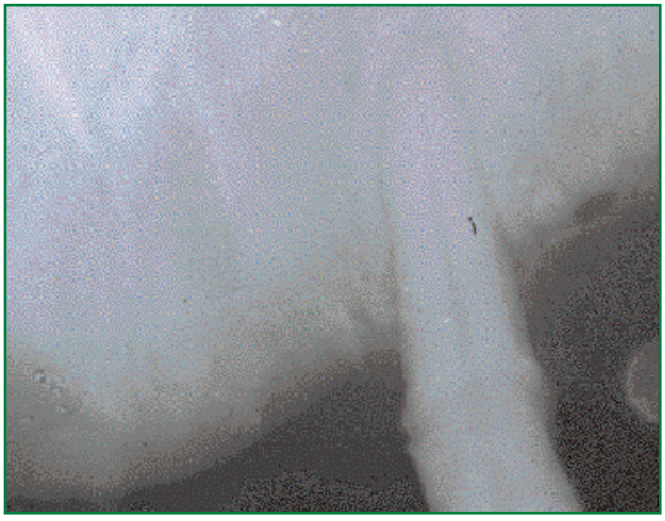

Figura 10.50. *Caso clínico n.° 2. Radiografía periapical del diente 12, antes de empezar el tratamiento.*

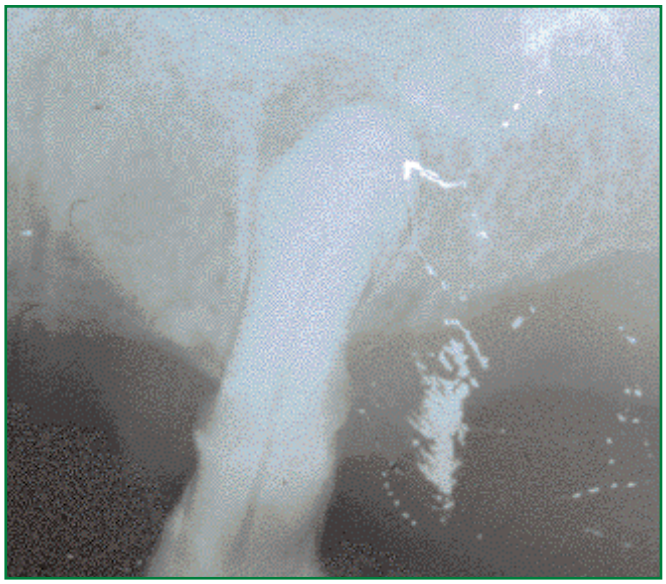

Figura 10.51. *Caso clínico n.° 2. Radiografía periapical del diente 25, antes de empezar el tratamiento.*

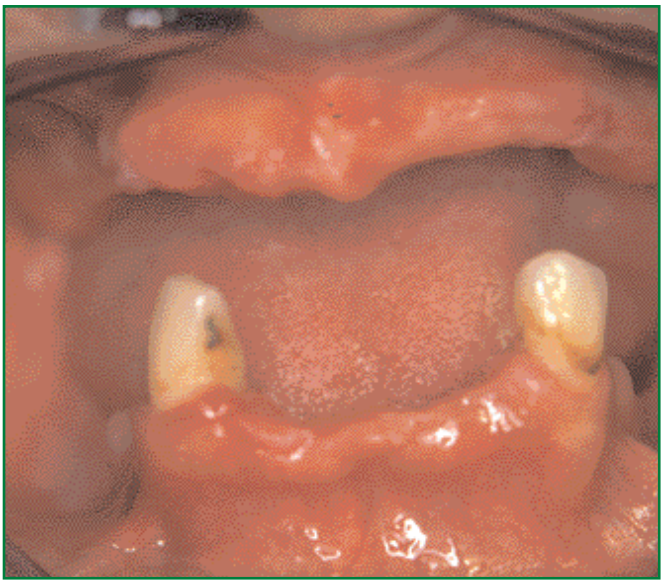

Figura 10.53. *Caso clínico n.° 2. Boca del paciente al cabo de 4 meses de practicar las exodoncias.*

Figura 10.52. *Caso clínico n.° 2. Radiografía periapical de los dientes 32, 33 y 34, antes de empezar el tratamiento*



Figura 10.54. *Caso clínico n.° 2. Radiografía periapical del diente 43, 4 meses después de realizar las exodoncias, y antes de tomar las primeras impresiones de estudio.*

una prótesis parcial removible de resina, en mal estado. La oclusión estaba totalmente deformada. Después de realizar todas las exploraciones, se propuso a la paciente el siguiente tratamiento: en la arcada superior, exodoncias de los dientes 12 y 25, y confección de una prótesis completa. En la arcada inferior, exodoncias de los dientes 32 y 34, conservación de los dos caninos, y una sobredentadura con una barra de oro apoyada en estos dos dientes.

Al cabo de unos 4 meses de practicar las exodoncias (ver Fig. 10.53), se realizaron nuevas radiografías de los dientes

Figura 10.55. *Caso clínico n.° 2. Radiografía periapical del diente 33,4 meses después de realizar las exodoncias, y antes de to-mar las primeras impresiones de estudio.*

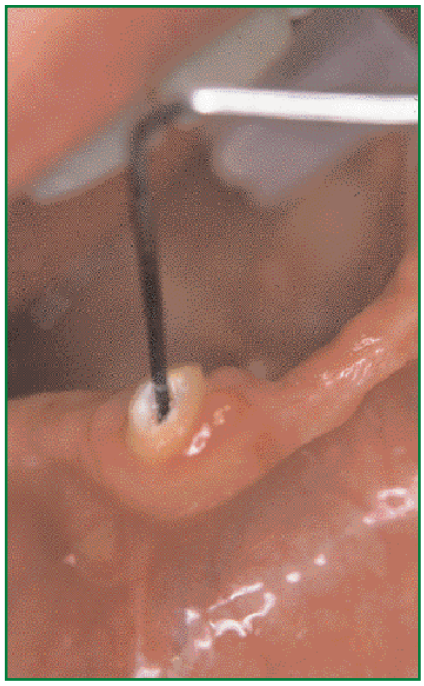

Figura 10.56. *Caso clínico n.° 2. Preparación del conducto radicular del 43: condensador caliente para retirar la porción de gutapercha mas coronal.*

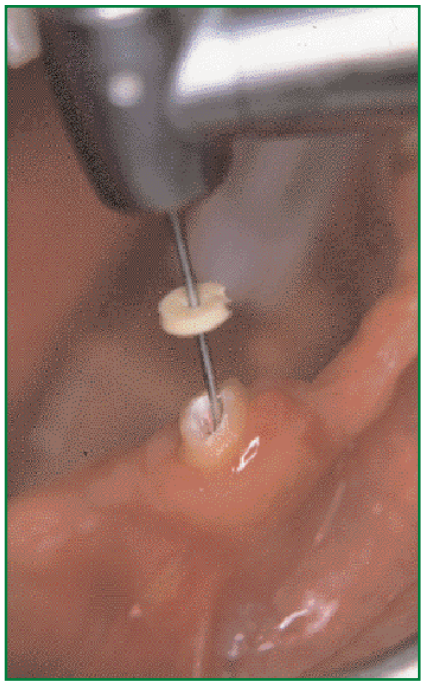

Figura 10.57. *Caso clínico n.° 2. Preparación del conducto radicular del 43. Fresa de Gates, con un tope de goma. para continuar sacando la porción de gu-tapercha más coronal.*

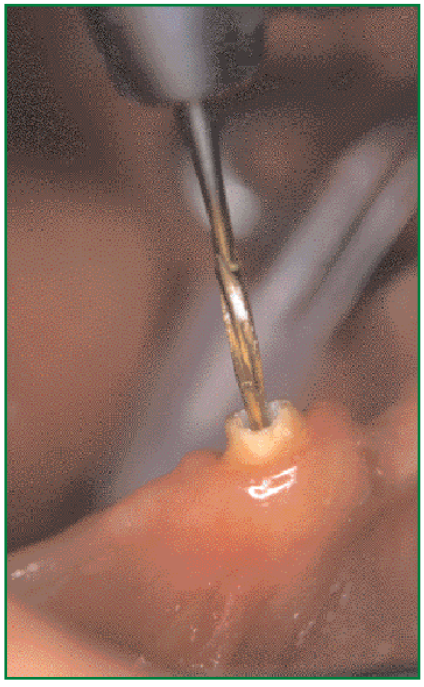

Figura 10.58. *Caso clínico n.° 2. Preparación del conducto radicular del 43, hasta 2/3 de la raíz: taladro comercial (sistema Endo-core®, de Metalor).*

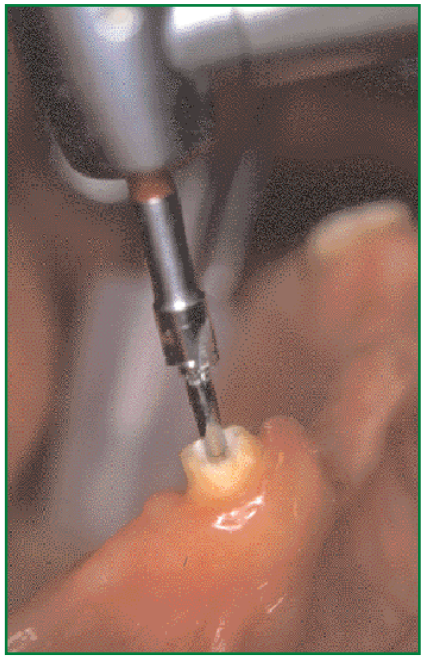

Figura 10.59. *Caso clínico n.° 2. Tallado de una pequeña caja oclusal, en la entrada del conducto radicular, con la fresa "inlay" del "kit" comercial (sistema Endo-core®, de Metalor).*

pilares, 43 y 33 (ver Figs. 10.54 y 10.55) y se tomaron las primeras impresiones de estudio. En la misma sesión se practicaron endodoncias de los caninos inferiores. En la siguiente sesión se tallaron y prepararon los caninos inferiores, preparando los conductos radiculares de la forma habitual (ver Figs. 10.56, 10.57, 10.58 y 10.59). Después se tomaron las primeras impresiones definitivas, con espigas de plástico, y siliconas (ver Fig. 10.60, 10.61 y 10.62). En otra sesión se probaron las espigas-cofias soldadas a una barra Ackerman en la arcada inferior. También se tomó una impresión de arrastre (Fig. 10.63) con poliéter y cubeta individual de la arcada inferior, con la barra y las espigas-cofias colocadas en boca. También se tomó impresión, con cubeta individual, de la arcada superior. Posteriormente, en otra sesión, se probaron las planchas base (superior e inferior), y se tomó la relación céntrica, la protusiva y el arco facial, así como el color de los dientes. Se montaron los modelos en el articulador semia-

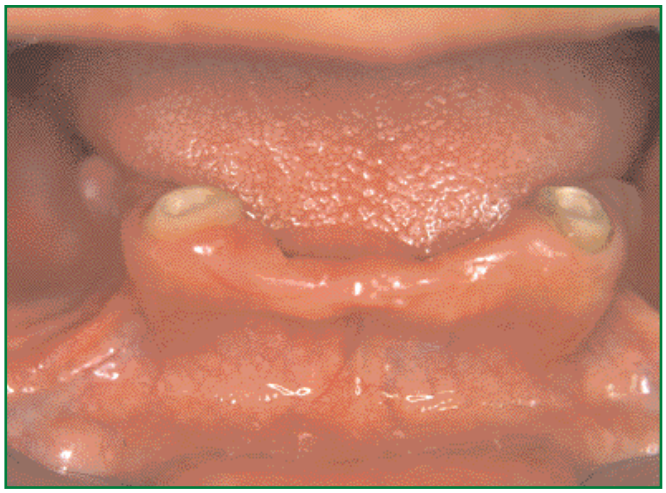

Figura 10.60. *Caso clínico n.° 2. Caminos inferiores, ya preparados y listos para tomar impresiones.*

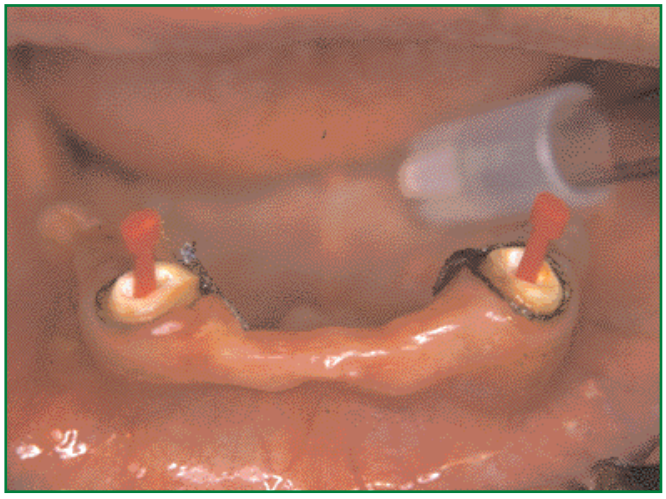

Figura 10.61. *Caso clínico n.° 2. Dientes 33 y 43, con los postes de plástico, preparados para tomar impresiones.*

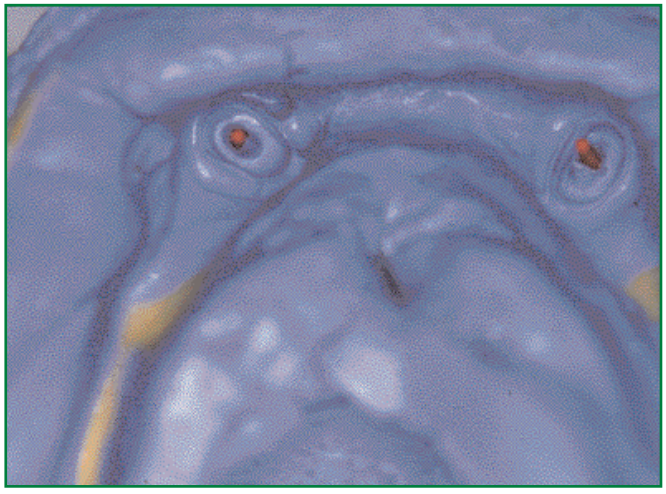

Figura 10.62. *Caso clínico n.° 2. Impresión de la arcada inferior, con siliconas y postes de plástico.*

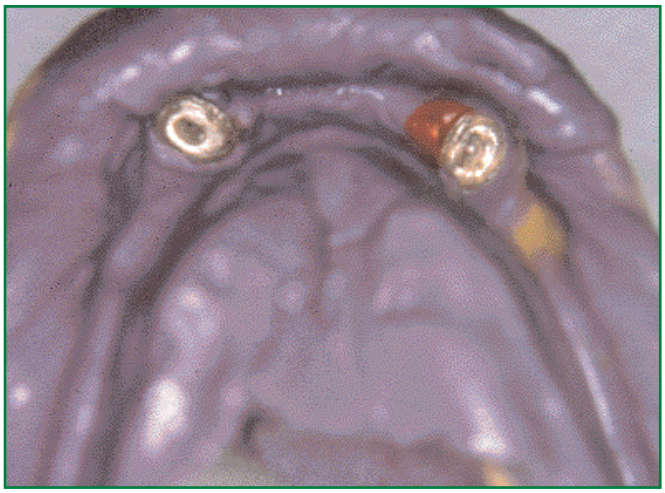

Figura 10.63. *Caso clínico n.° 2. Impresión de arrastre, con poliéter y cubierta individual, de la arcada inferrior con la barra y las espigas-cofias.*

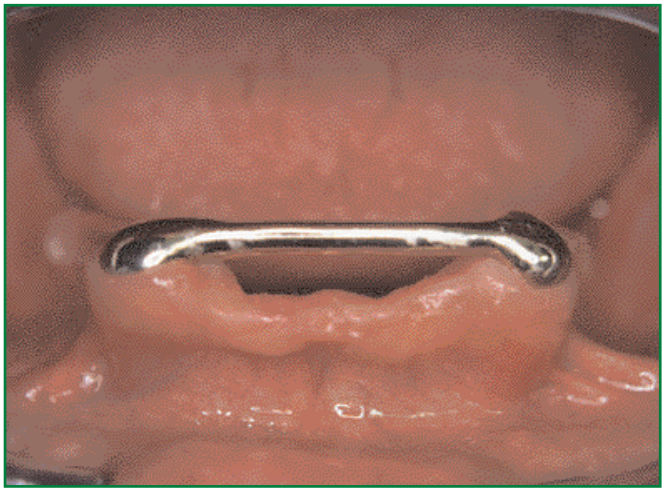

Figura 10.64. *Caso clínico n.° 2. Cementación de la barra de oro (tipo Ackerman) con las espigas-cofias, en los caminos inferiores.*

Figura 10.65. *Caso clínico n.° 2. Prótesis terminadas: en la arcada superior se ha colocado una prótesis completa, y en la inferior, una sobredentadura.*

Figura 10.66. *Caso clínico n.° 3. Boca antes de realizar el tratamiento. Arcada superior con sólo 4 dientes (18, 21, 23 y 27).*

justable Dentatus. Tras la prueba de los dientes montados en cera, finalmente, en la última sesión se cementó la barra de oro con las espigas-cofias en los caninos inferiores (ver Fig. 10.64), y se colocaron las prótesis ya terminadas en resina, la dentadura completa superior, y la sobredentadura inferior (ver Fig. 10.65).

Caso clínico n.º 3

Paciente hembra de unos 68 años de edad, que acudió a la consulta para tratar la falta de dientes en la arcada superior. En esta arcada presentaba sólo 4 dientes (18, 21, 23, y 27) (ver Fig. 10.66); la arcada inferior estaba desdentada parcialmente (clase II de Kenedy), y llevaba una prótesis parcial removible, en buen estado. Se practicó las exploraciones radiográficas pertinentes (intraorales y ortopantomografía panorámica) (ver Fig. 10.67), y las impresiones de estudio. En las radiografías se observaba que los dientes 21 y 23 estaban desvitalizados, y que el diente 21 estaba en muy mal estado periodontal, presentando muy poco hueso de soporte (menos de 10 mm.). Los dientes 18, 23 y 27 estaban en buen estado periodontal.

Después de las exploraciones se propuso el siguiente tratamiento:

Confección de una sobredentadura superior con tres coronas telescópicas (en 18, 23 y 27), y conservación del 21 (sin ningún recubrimiento, ni anclaje, sólo con una obturación de

Figura 10.68. *Caso clínico n.° 3. Sobredentadura terminada, con tres coronas telescópicas.*

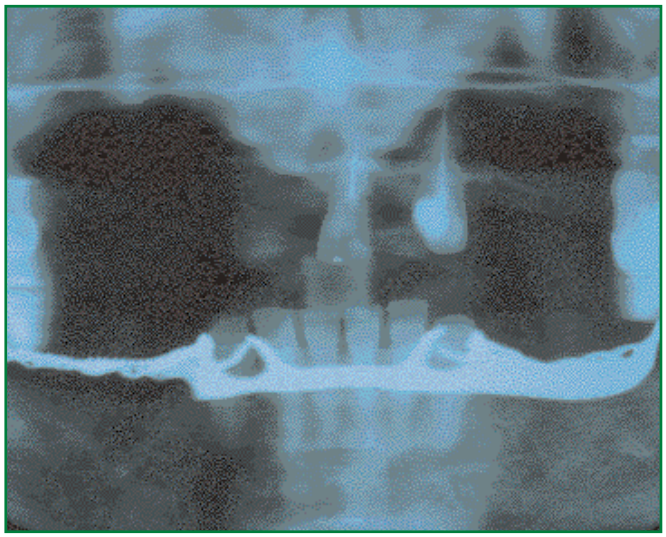

Figura 10.67. *Caso clínico n.° 3. Radiografía panorámica, antes de empezar el tratamiento. Los dientes 21 y 23 estaban desvitalizados, y el 21 tenía poco soporte óseo.*

Figura 10.69. *Caso clínico n.° 3. Sobredentadura terminada, con tres coronas telescópicas.*

composite), para la preservación del hueso alveolar. En este caso se optó por colocar coronas telescópicas en los dientes pilares 18, 23 y 27, debido a que sus coronas estaban bastante bien conservadas.

En las Figs. 10.68, 10.69, 10.70 y 10.71, se puede ver la sobredentadura terminada. El diente 21 se cortó a nivel ligeramente supragingival, y se obturó con composite, sin colocarle ningún anclaje; el mal estado periodontal de este diente, hubiera hecho fracasar cualquier intento de colocar un anclaje axial como retención. Obsérvese que las caras oclusales de los dientes que llevan coronas telescópicas, se han hecho metálicas de oro, para evitar la rotura de la resina.

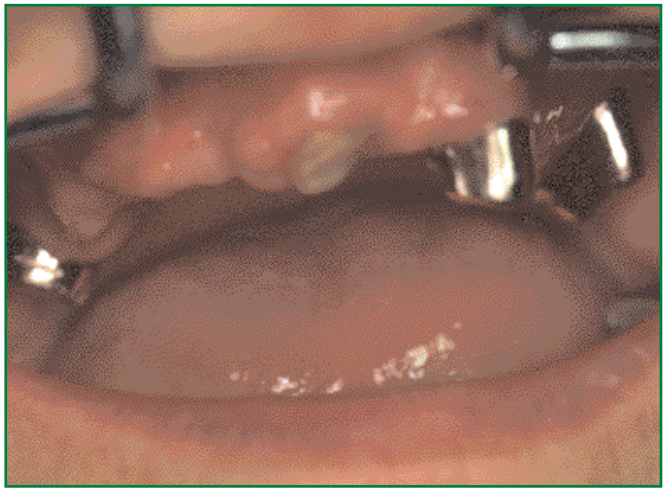

Figura 10.70. *Caso clínico n.° 3. Arcada superior con tres coronas telescópicas (dientes 18, 23 y 27), y una obturación de composite en el 21.*

Figura 10.71. *Caso clínico n.° 3. Sobredentadura superior terminada y colocada en boca.*

10.27. BIBLIOGRAFÍA

Basker RM, Harrison A, Ralph JP. Overdentures in general dental practice. Part 3. Abutment selection: sequence of treatment. Br Dent J 1983; 154:359-362.

Buchman J, Menekratis A. Dentaduras completas y ancladas. Barcelona: Editorial Labor, S.A., 1978; 77-137.

Cendres & Métaux, S.A. Ataches y anclajes para prótesis dental. Madrid: Ed. Cendres & Métaux Ibérica, S.A., 1999.

Crum RJ, Rooney GE. Alveolar bone loss in overdentures. A five-year study. J Prosthet Dent 1978; 40:610.

Davis RK, Renner RP, Antos EW Jr et al. A two year longitudinal study of the periodontal health status of overdenture patients. J Prosthet Dent 1981; 45: 358-353.

Echeverría JJ. Tratamiento multidisciplinario del paciente periodontal avanzado. Arch Odontoestomatol 1988; 4: 469-474.

Ettinger RL, Taylor TD, Scandrett Fr. Treatment needs of overdenture patients in a longitudinal study: five year results. J Prosthet Dent 1984; 52:532-537.

Ettinger RL. Tooth loss in an overdenture population. J Prosthet Dent 1988; 60: 459-462.

Fenton AH, Hahn N. Tissue response to overdenture therapy. J Prosthet Dent 1978; 40:492-498.

Geering AH, Kundert M. Atlas de Prótesis Total y Sobredentaduras. Barcelona: Salvat Editores, 1988; 153-213.

Graber G. Atlas de prótesis parcial. Barcelona: Salvat Editores; 1988; 6-38.

Jumber JF. An atlas of Overdentures and Attachments. Chicago, Illinois: Quintessence Publishing Co., Inc., 1981.

Knoernschild KL, Lefebvre CA, Allen JD. Overdentures and the periodontium. Quintessence-Int. 1992; 23: 405-9

Labaig C, Selva E, Coret C, Gascón F. Anclajes intraradiculares: el sistema Dalbo-Rotex. Acta Estomatol Valenciana 1990; 1: 17-26.

Labaig C, Selva E, Barjau I. Ventajas e inconvenientes del sistema Dalbo-Rotex. Acta Estomatol Valenciana 1990; 2: 107-113.

Lang NP, Löe H. The relationship between the width of keratinized tissue and gingival health. J Periodontol 1972; 43: 623-627.

López Alvarez JL. Técnicas de laboratorio en Prótesis Fija. Madrid: Gráficas Martacolor, S.A., 1987; 409-437.

LLena JM. Prótesis completa. Barcelona: Editorial Labor; 1988; 194-202.

Mallat E. Prótesis parcial removible. Clínica y laboratorio. Madrid: Mosby-Doyma libros, S. A., 1995; 82-127.

Mayos JM. Anclajes. Cuándo, dónde y porqué. Butlletí del Col.legi Of. de Protèsics Dentals de Catalunya 1992; 5.

Nagasawa T, Okane H, Tsuru H. The role of the periodontal ligament in overdenture treatment. J Prosthet Dent 1979; 42:12.

Morrow RM, Feldman EE, Rudd DK et al. Tooth supported complete dentures: an approach to preventive prosthodontics. J Prosthet Dent 1969; 21:513-522.

Peraire M. Los anclajes intrarradiculares (I). Consideraciones clínicas. Soproden 1991; 7:193-197.

Pérez-Castro PL. Curso de Prostodoncia integral: ataches, sobredentaduras y prótesis mixtas. Implantes: sistema Branemark. Apuntes al curso celebrado en Barcelona, en la Academia de Ciencias Médicas de Catalunya y Baleares (Sociedad Catalana de Odontoestomatología), los días 27 y 28 de marzo de 1992.

Pradies GJ, Suárez MJ, López JF, Martínez JM. El anclaje Ceka Revax Axial en sobredentaduras: procedimiento clínico y de laboratorio. Av Odontoestomatol 1994; 10: 255-259.

Preiskel HW. Ataches de precisión en odontología. Buenos Aires: Editorial Mundi S.A.I.C. y F., 1977; 112-201.

Preiskel HW. Fácil ejecución de sobredentaduras soportadas por implantes y raíces. Barcelona: Espaxs, S.A., 1998.

Reitz PhV, Weiner MG, Levin B. An overdenture survey: Preliminary report. J Prosthet Dent 1977; 37:246.

Reitz PhV, Weiner MG, Levin B. An overdenture survey: second report. J Prosthet Dent 1980; 43:457-462.

Renner RP, Gomes BC, Shakun ML, et al. Four year longitudinal study of periodontal health status of overdenture patients. J Prosthet Dent 1984; 51:593-598.

Río J. Sobredentaduras. En: Echeverría Cuenca. El Manual de Odontología. Barcelona: Masson-Salvat Odontología, 1995; 9:1.037-1.048.

San Roman O, Irasarri LM, Peraire M. Los anclajes intrarradiculares (algunas ideas prácticas). Soproden 1991; 7: 277-280.

Sánchez A, Río J, Suárez MJ, Martínez J. Utilización de restos radiculares en sobredentaduras. Av Odontoestomatol 1995; 11: 381-384.

Toolson LB, Smith DE, Phillips CA. A two-year longitudinal study of overdenture patients. Part II. Assessment of the periodontal health of overdenture abutments. J Prosthet Dent 1982; 47:4-11.

Toolson LB, Taylor TD. A 10-year report of a longitudinal recall of overdenture patients. J Prosthet Dent 1989; 62: 179-181.

Williamson RT. Retentive bar overdenture fabrication with preformed castable components: A case report. Quintesence Int 1994; 25: 389-394.

CAPÍTULO 11

CONSIDERACIONES FINALES

J. M. CASANELLAS

11.1. CONDUCTA A SEGUIR EN LA RECONSTRUCCIÓN DE LOS DIENTES ENDODONCIADOS

El éxito clínico en la reconstrucción de los dientes endodonciados depende de una serie de factores a tener en cuenta. Para obtener un resultado final óptimo es importante que cada paso esté correctamente realizado; en primer lugar la endodoncia, luego la reconstrucción del diente y finalmente la corona de cobertura.

Así pues, ante un diente endodonciado que precise de reconstrucción coronaria, hay que seguir una serie de pasos (ver Fig. 11.1) que son:

- Inspección: a la inspección hay que observar si existen abscesos periapicales, fístulas, etc.
- Palpación: si existe un abultamiento periapical deberemos palparlo para saber su consistencia (dura, fluctuante, etc.)
- Percusión: si la percusión suave ejercida con el mango del espejo, en sentido axial del diente, es dolorosa, puede indicar que existe un problema en el tratamiento endodóncico previo.
- Exploraciones complementarias:
  - Radiografía periapical: es siempre imprescindible y ofrece mucha información.

Al observar la radiografía periapical podemos encontrarnos con 2 situaciones distintas:

A) Si la endodoncia es correcta y el paciente no muestra síntomas ni signos periapicales se podrá reconstruir el diente. Para ello habrá que tener en cuenta los principios que ya se han establecido con mayor detalle en los capítulos correspondientes (ver especialmente los capítulos 3, 5 y 7), y que varían en función de la situación del diente en la arcada:

— **Diente anterior**. Existen diversas posibilidades:
- Si se trata de una pequeña destrucción o defecto coronal se hará una obturación de composite.
- Si el diente tiene una gran parte de la corona dañada, será necesario fabricar un muñón artificial con un composite tipo core (de color blanco o translúcido) y un poste estético de fibras (blanco o translúcido, como las fibras de vidrio). Finalmente se colocará encima una corona de recubrimiento, preferentemente una jacket de cerámica.

— **Diente posterior.** Existen varias posibilidades:
- Si se trata de una pequeña destrucción coronal se podrá hacer una obturación de amalgama (de preferencia adherida) o composite.
- Si alguna de las cúspides está debilitada se deberá realizar al menos un recubrimiento cuspídeo con amalgama o composite.
- En casos de destrucciones coronarias más importantes, que abarquen gran parte de la corona, será necesario confeccionar un muñón artificial de amalgama (adherida) o composite tipo core, con un poste de metal o de fibras (de carbono). Luego se colocará encima una corona de metal cerámica. También es posible confeccionar una corona jacket con los nuevos materiales cerámicos más resistentes (ej. Cerec®, Procera®,etc.).

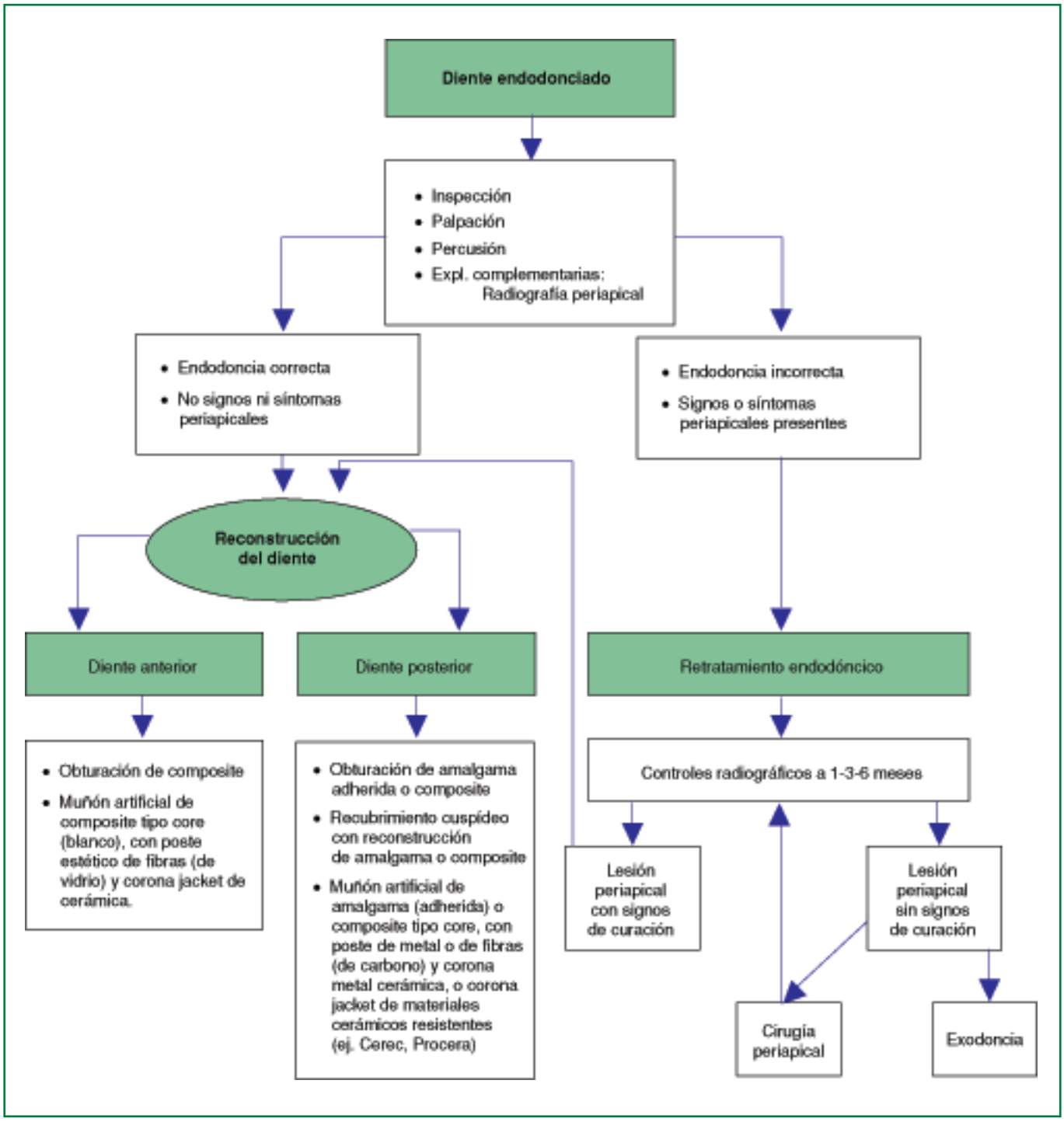

Figura 11.1. *Conducta a seguir en la reconstrucción de dientes endodonciados.*

A) Si la endodoncia es incorrecta o existen signos o síntomas periapicales deberá intentarse un retratamiento endodóncico. En caso de lesiones periapicales, después del retratamiento se efectuarán controles radiográficos al mes, a los 3 meses y a los 6 meses. Al cabo de este período de tiempo, si la lesión periapical muestra signos de curación, se podrá realizar la reconstrucción del diente. En el caso de que no mostrara signos de curación, todavía cabría la posibilidad de practicar cirugía periapical. Sin embargo si los síntomas siguieran persistiendo a lo largo del tiempo, sería un indicio de que el diente no se puede conservar, y que por tanto se hace necesaria su exodoncia.

11.2. OTRAS CONSIDERACIONES A TENER EN CUENTA EN LA RECONSTRUCCIÓN DE LOS DIENTES ENDODONCIADOS

— Para reconstruir el diente endodonciado no debe haber síntomas periapicales.
— Dependiendo del tipo de patología pulpar o periapical que el diente hubiera presentado anteriormente, su restauración puede ser conveniente realizarla pasados 10-15 días después del tratamiento endodóncico.
— Los márgenes de la corona deben extenderse 1,5 - 2 mm más apicalmente que la interfase diente/material restaurador.
— Para la retención del material de reconstrucción se usaran postes intrarradiculares, nunca pins parapulpares.
— Para evitar la fractura del diente endodonciado es muy importante seguir correctamente las normas de colocación de los postes intrarradiculares.
— La longitud es el factor más importante en la retención de un poste.
— La longitud de un poste con respecto a la raíz debe ser de dos tercios en los dientes anteriores y de la mitad en los dientes posteriores.
— Como mínimo dejar 3-4 mm de gutapercha apical para evitar filtraciones.
— Los postes que se adaptan mejor al conducto radicular son los cónicos y los cilindrocónicos.
— Son mejores los postes estriados o lisos que los roscados.
— El diámetro máximo de un poste debe ser de un tercio del diámetro de la raíz.
— Los postes de fibras se han ideado con el propósito de evitar las fracturas radiculares.
— Los dientes endodonciados que ejercen la función de pilar de prótesis fija o de prótesis parcial removible, deben ferulizarse a otro diente natural adyacente, para evitar su fractura por sobrecarga.
— Los materiales más indicados para reconstruir dientes endodonciados son los siguientes:
  • Amalgama adhesiva: en dientes posteriores.
  • Composite: tanto en dientes anteriores como en posteriores.
  • Ionómero de vidrio, cermet, vitroionómero-resina y compómero: son materiales poco indicados para las grandes reconstrucciones. Prácticamente sólo usarlos en pequeños defectos coronales.
  • Muñón colado: en dientes anteriores y cuando la estructura coronal es muy deficitaria.

11.3. CONSIDERACIONES FUTURAS SOBRE LA RECONSTRUCCIÓN DE DIENTES ENDODONCIADOS

En un futuro próximo son de prever los siguientes cambios:

- Con respecto a los materiales de reconstrucción, aumentará el uso de composites, y disminuirá el de amalgamas y sobre todo el de muñones colados.
- Con respecto a los postes intrarradiculares, aumentará el uso de postes estéticos de fibra sobre todo los translúcidos (postes de fibra de vidrio), y disminuirá el uso de postes metálicos, tanto prefabricados como colados.
- En cuanto a las coronas, gracias a la mayor dureza de los materiales cerámicos, aumentará el uso de las coronas jacket de cerámica, respecto a las de metal cerámica, por su mejor estética.

ISBN 84-930161-8-7